This is a digital copy of a book that was preserved for generations on library shelves before it was carefully scanned by Google as part of a project to make the world's books discoverable online.

It has survived long enough for the copyright to expire and the book to enter the public domain. A public domain book is one that was never subject to copyright or whose legal copyright term has expired. Whether a book is in the public domain may vary country to country. Public domain books are our gateways to the past, representing a wealth of history, culture and knowledge that's often difficult to discover.

Marks, notations and other marginalia present in the original volume will appear in this file - a reminder of this book's long journey from the publisher to a library and finally to you.

Usage guidelines

Google is proud to partner with libraries to digitize public domain materials and make them widely accessible. Public domain books belong to the public and we are merely their custodians. Nevertheless, this work is expensive, so in order to keep providing this resource, we have taken steps to prevent abuse by commercial parties, including placing technical restrictions on automated querying.

We also ask that you:

+ *Make non-commercial use of the files* We designed Google Book Search for use by individuals, and we request that you use these files for personal, non-commercial purposes.
+ *Refrain from automated querying* Do not send automated queries of any sort to Google's system: If you are conducting research on machine translation, optical character recognition or other areas where access to a large amount of text is helpful, please contact us. We encourage the use of public domain materials for these purposes and may be able to help.
+ *Maintain attribution* The Google "watermark" you see on each file is essential for informing people about this project and helping them find additional materials through Google Book Search. Please do not remove it.
+ *Keep it legal* Whatever your use, remember that you are responsible for ensuring that what you are doing is legal. Do not assume that just because we believe a book is in the public domain for users in the United States, that the work is also in the public domain for users in other countries. Whether a book is still in copyright varies from country to country, and we can't offer guidance on whether any specific use of any specific book is allowed. Please do not assume that a book's appearance in Google Book Search means it can be used in any manner anywhere in the world. Copyright infringement liability can be quite severe.

About Google Book Search

Google's mission is to organize the world's information and to make it universally accessible and useful. Google Book Search helps readers discover the world's books while helping authors and publishers reach new audiences. You can search through the full text of this book on the web at `http://books.google.com/`

A propos de ce livre

Ceci est une copie numérique d'un ouvrage conservé depuis des générations dans les rayonnages d'une bibliothèque avant d'être numérisé avec précaution par Google dans le cadre d'un projet visant à permettre aux internautes de découvrir l'ensemble du patrimoine littéraire mondial en ligne.

Ce livre étant relativement ancien, il n'est plus protégé par la loi sur les droits d'auteur et appartient à présent au domaine public. L'expression "appartenir au domaine public" signifie que le livre en question n'a jamais été soumis aux droits d'auteur ou que ses droits légaux sont arrivés à expiration. Les conditions requises pour qu'un livre tombe dans le domaine public peuvent varier d'un pays à l'autre. Les livres libres de droit sont autant de liens avec le passé. Ils sont les témoins de la richesse de notre histoire, de notre patrimoine culturel et de la connaissance humaine et sont trop souvent difficilement accessibles au public.

Les notes de bas de page et autres annotations en marge du texte présentes dans le volume original sont reprises dans ce fichier, comme un souvenir du long chemin parcouru par l'ouvrage depuis la maison d'édition en passant par la bibliothèque pour finalement se retrouver entre vos mains.

Consignes d'utilisation

Google est fier de travailler en partenariat avec des bibliothèques à la numérisation des ouvrages appartenant au domaine public et de les rendre ainsi accessibles à tous. Ces livres sont en effet la propriété de tous et de toutes et nous sommes tout simplement les gardiens de ce patrimoine. Il s'agit toutefois d'un projet coûteux. Par conséquent et en vue de poursuivre la diffusion de ces ressources inépuisables, nous avons pris les dispositions nécessaires afin de prévenir les éventuels abus auxquels pourraient se livrer des sites marchands tiers, notamment en instaurant des contraintes techniques relatives aux requêtes automatisées.

Nous vous demandons également de:

+ *Ne pas utiliser les fichiers à des fins commerciales* Nous avons conçu le programme Google Recherche de Livres à l'usage des particuliers. Nous vous demandons donc d'utiliser uniquement ces fichiers à des fins personnelles. Ils ne sauraient en effet être employés dans un quelconque but commercial.

+ *Ne pas procéder à des requêtes automatisées* N'envoyez aucune requête automatisée quelle qu'elle soit au système Google. Si vous effectuez des recherches concernant les logiciels de traduction, la reconnaissance optique de caractères ou tout autre domaine nécessitant de disposer d'importantes quantités de texte, n'hésitez pas à nous contacter. Nous encourageons pour la réalisation de ce type de travaux l'utilisation des ouvrages et documents appartenant au domaine public et serions heureux de vous être utile.

+ *Ne pas supprimer l'attribution* Le filigrane Google contenu dans chaque fichier est indispensable pour informer les internautes de notre projet et leur permettre d'accéder à davantage de documents par l'intermédiaire du Programme Google Recherche de Livres. Ne le supprimez en aucun cas.

+ *Rester dans la légalité* Quelle que soit l'utilisation que vous comptez faire des fichiers, n'oubliez pas qu'il est de votre responsabilité de veiller à respecter la loi. Si un ouvrage appartient au domaine public américain, n'en déduisez pas pour autant qu'il en va de même dans les autres pays. La durée légale des droits d'auteur d'un livre varie d'un pays à l'autre. Nous ne sommes donc pas en mesure de répertorier les ouvrages dont l'utilisation est autorisée et ceux dont elle ne l'est pas. Ne croyez pas que le simple fait d'afficher un livre sur Google Recherche de Livres signifie que celui-ci peut être utilisé de quelque façon que ce soit dans le monde entier. La condamnation à laquelle vous vous exposeriez en cas de violation des droits d'auteur peut être sévère.

À propos du service Google Recherche de Livres

En favorisant la recherche et l'accès à un nombre croissant de livres disponibles dans de nombreuses langues, dont le français, Google souhaite contribuer à promouvoir la diversité culturelle grâce à Google Recherche de Livres. En effet, le Programme Google Recherche de Livres permet aux internautes de découvrir le patrimoine littéraire mondial, tout en aidant les auteurs et les éditeurs à élargir leur public. Vous pouvez effectuer des recherches en ligne dans le texte intégral de cet ouvrage à l'adresse `http://books.google.com`

UNIVERSITY OF CALIFORNIA
SAN FRANCISCO MEDICAL CENTER
LIBRARY

SIGILLVM · VNIVERSITATIS · CALIFORNIENSIS
FIAT LVX
MDCCCLXVIII
EX LIBRIS

JOURNAL

DE

L'ANATOMIE

ET DE

LA PHYSIOLOGIE

NORMALES ET PATHOLOGIQUES

DE L'HOMME ET DES ANIMAUX

COULOMMIERS. — IMPRIMERIE PAUL BRODARD.

JOURNAL

DE

L'ANATOMIE

ET DE

LA PHYSIOLOGIE

NORMALES ET PATHOLOGIQUES

DE L'HOMME ET DES ANIMAUX

Fondé par CHARLES ROBIN (1864-1885)

Continué par GEORGES POUCHET (1885-1894)

PUBLIÉ PAR MATHIAS DUVAL

Membre de l'Académie de médecine, professeur à la Faculté de médecine

AVEC LE CONCOURS DE

MM. les Drs BEAUREGARD, TOURNEUX et RETTERER

TRENTE-TROISIÈME ANNÉE

1897

Avec 19 planches hors texte et 76 figures dans le texte.

PARIS

ANCIENNE LIBRAIRIE GERMER BAILLIÈRE ET Cie

FÉLIX ALCAN, ÉDITEUR

108, BOULEVARD SAINT-GERMAIN, 108

1897

225385

JOURNAL
DE
L'ANATOMIE
ET DE
LA PHYSIOLOGIE
NORMALES ET PATHOLOGIQUES
DE L'HOMME ET DES ANIMAUX

ÉTUDES
SUR L'EMBRYOLOGIE DES CHÉIROPTÈRES

Par MATHIAS DUVAL

(*Suite*[1].)

CHAPITRE CINQUIÈME (*suite*).

3° *Description des pièces qui se rapportent au présent chapitre.*

Dans les paragraphes précédents, nous avons traité de la formation du plasmode ectoplacentaire pendant la période dite de fermeture de l'amnios et d'apparition de l'allantoïde. C'est que, nous l'avons dit, cette formation du plasmode pouvait être étudiée sans une sériation minutieuse des pièces. Mais pour examiner maintenant l'achèvement de l'amnios et le développement de l'allantoïde, il nous faut suivre ces processus, et quelques autres (état de l'utérus, dispositions de l'ensemble de l'œuf, constitution de l'embryon, etc.), en les décrivant successivement sur des pièces bien rigoureusement sériées. Puis, mis en possession des faits,

1. Voir le *Journal de l'Anat. et de la Physiol.* Mars-avril 1894; sept.-octobre 1895; mars-avril et juillet-août 1896.

nous les examinerons dans une vue d'ensemble, ainsi que nous avons procédé pour la masse amniotique, sa dislocation et son creusement.

Les pièces que nous avons à décrire et à figurer ici sont au nombre de 9, d'origines assez variées, mais toutes récoltées du 25 avril au 10 mai.

I. — La première pièce (pièce *m*) est d'un lot dont nous avons négligé de noter l'origine et la date précise de récolte. La pièce a été débitée en coupes parallèles à l'axe transversal de l'ensemble des deux cornes utérines, c'est-à-dire en coupes longitudinales, et de ces coupes nous avons reproduit celles des figures 98, 99, 100, 101 et 102 (pl. IV). La figure 99, relative à la formation du plasmode ectoplacentaire, a déjà été étudiée dans le paragraphe précédent. La figure 98 nous donne, à un grossissement de neuf fois, l'ensemble de l'utérus, de ses annexes, et de l'œuf contenu dans la corne droite. On voit que le corps jaune est dans l'ovaire droit. En comparant cette figure à la figure 79 (pl. III), qui est au même grossissement, on voit que l'utérus n'a que peu augmenté de volume; mais ce qui a très remarquablement grandi, c'est la cavité qui renferme l'œuf; elle s'est graduellement dilatée, aux dépens des parois utérines primitivement très épaisses, et dont l'épaisseur a diminué en proportion. Nous pouvons dire que ce processus continuera par la suite, de sorte que l'amincissement des parois de l'utérus est en rapport avec l'état plus avancé de développement de l'œuf, et que pendant longtemps le volume extérieur de la pièce est peu modifié, ce qui ne permet pas de juger au premier coup d'œil si un utérus est plus ou moins loin du début de la gestation.

Les figures 100 et 101 sont deux coupes de l'embryon correspondant; mais malheureusement ces coupes n'ont pas passé par un plan exactement parallèle à l'axe de l'embryon; elles sont obliques, à peu près selon l'obliquité représentée par les lignes 100 et 101 sur le schéma de la figure XXXVI qu'on trouvera ci-après (dans le texte). Mais malgré cette obliquité, ces figures nous donnent de précieux renseignements sur l'embryon et ses annexes.

Voyons d'abord l'amnios. Deux plis amniotiques marchent à la rencontre l'un de l'autre : ce sont un repli céphalique en A (à droite de la figure, cet embryon étant orienté avec la tête du côté gauche de la mère, ce qui, nous l'avons vu, n'est pas l'orientation

la plus fréquente) et un repli caudal, du côté opposé. Il y a donc bien, chez le Murin, contrairement à ce qui a été décrit pour plusieurs mammifères, un repli amniotique à chaque extrémité du corps, et l'amnios ne se développe pas exclusivement par un repli, par une gaine caudale. La constitution de ces replis, à leur extrémité libre, est intéressante, et sera bien comprise en partant de ce que nous avons vu précédemment sur la figure 96 (pièce *l*). Là nous avions signalé que déjà la lame externe ou choriale de l'ectoderme semblait dépasser la lame interne, amniotique proprement dite, pour former à elle seule le sommet du pli. Cette disposition est maintenant très accentuée et, sur une longueur de trois cellules environ (de *a* à *b*, fig. 102), la lame interne, est restée en arrière (en dehors) de l'externe. Ce n'est pas à dire qu'il se prépare là un mode d'occlusion de l'amnios différent du type classique : la région *a b* de la figure 102 restera indépendante de l'amnios, ou du moins ne sera qu'une formation accessoire, surajoutée au processus de son occlusion; mais cette formation sera du plus haut intérêt au point de vue de l'embryologie comparée, car nous trouverons en elle quelque chose d'analogue à ce que nous avons appelé, chez certains rongeurs à inversion, cône ectoplacentaire et cavité ectoplacentaire. Ces homologies ne pourront devenir sensibles que sur les pièces plus avancées; pour le moment, contentons-nous de dire que la région *a b* de la figure 102 marchera à la rencontre de la formation semblable du côté opposé, et se soudera à elle, indépendamment de la soudure des plis amniotiques proprement dits (qui sont représentés par la région *c* de la figure 102), et que, en raison des rapports que présenteront ultérieurement ces diverses parties, et par homologie à ce qui se passe chez certains rongeurs, nous donnerons à cette région *a b*, de la figure 102, le nom de *lame supérieure* ou *externe de la cavité ectoplacentaire*. Pour le moment cette lame est composée d'une simple couche de cellules ectodermiques à limites bien dessinées; mais elle prendra plus tard, au moins en grande partie, une constitution plasmodiale. C'est que, en effet, en ce moment la production plasmodiale est à peine indiquée dans la portion d'ectoderme qui circonscrit ce qu'on peut appeler, avec Van Beneden, le *trou amniotique*, alors qu'elle est déjà bien accentuée vers la région moyenne de la zone placentaire, vers l'équateur de l'œuf (voir la figure 99).

Si nous passons à l'examen de l'ébauche de l'embryon, nous

sommes tout d'abord frappés par l'extension et la puissance que présente le mésoderme. Comme la coupe (fig. 100) est légèrement oblique, la ligne primitive (*lp*) n'est pas intéressée ici sur toute sa longueur, mais se présente un peu comme sur une coupe transversale; seulement, au lieu qu'on trouve de chaque côté d'elle les parties droite et gauche de l'ébauche embryonnaire, on trouve à droite (côté A de la figure) ce qui représente la constitution de la région antérieure, et à gauche ce qui représente la constitution de la région postérieure de l'embryon (voir la ligne 100 sur le schéma de la fig. XXXVI ci-après dans le texte). On voit donc que, en avant de la ligne primitive, le mésoderme adhère encore sur une certaine étendue (de *a* à *c*) à l'endoderme, duquel il tire en partie son origine; puis il devient libre et forme deux prolongements, l'un supérieur (*m a*) pour l'amnios, l'autre inférieur, pour la vésicule ombilicale (*m o*; comparer avec la figure 96). Notons que ces prolongements sont formés chacun d'une seule lame, non clivée, c'est-à-dire non divisée encore en somatopleure et splanchnopleure. — En arrière de la ligne primive (partie gauche de la figure), le mésoderme adhère aussi un certain temps à l'endoderme (de *b* à *d*, fig. 100), puis devient libre, et donne pareillement naissance à des prolongements, et pour l'amnios et pour la vésicule ombilicale. Mais deux particularités sont à signaler. L'une est que le prolongement destiné à la vésicule ombilicale descend très bas, plus bas que la limite de la figure; c'est que, en effet, le mésoderme a plus d'étendue en arrière qu'en avant de l'embryon. L'autre particularité, très importante, est que le mésoderme commence à se cliver; une fente, premier rudiment de la cavité pleuro-péritonéale, apparaît en *pp*, c'est-à-dire précisément dans l'angle de séparation entre le prolongement mésodermique amniotique et le prolongement ombilical. C'est donc en arrière (et sur les côtes) qu'apparaît le premier indice du cœlome. Nous préciserons mieux ces dispositions dans une étude d'ensemble où nous procéderons par reconstruction des pièces à l'aide des coupes sériées. La figure 102, en *pp*, montre comment ce clivage commence à se poursuivre dans le prolongement mésodermique de l'amnios, prolongement dont on peut suivre la constitution de *pp* à *d*, où il est clivé, puis de *d* à *e*, où il n'est pas clivé, mais composé de deux couches de cellules, et enfin en *e* et au delà de *e*, où il n'est que d'un seul rang de cellules.

La figure 101, qui est une coupe parallèle à la précédente, mais

passant entièrement en dehors de l'axe médian, et en même temps plus en avant, vu l'obliquité de cette série de coupes, nous montre des dispositions ne différant des précédentes que par les détails suivants : il n'y a plus trace de la ligne primitive; le mésoderme est libre, sauf sur une petite étendue (*b c*) où il adhère encore à l'endoderme; il n'y a pas de clivage du mésoderme; donc la production du cœlome commence sur une étendue très restreinte (voir les schémas XXXVI et suivants, ci-après, dans le texte).

II. — La seconde pièce (pièce *n*) est du même lot que la précédente, c'est-à-dire dont ni l'origine ni la date précise de récolte n'ont été notées. Débitée également en coupes longitudinales, elle a donné des sections légèrement obliques, et de plus un certain nombre de coupes, disloquées, mal collées sur la lame porte-objet, ont été perdues, de sorte que cette pièce présente de nombreuses lacunes. Mais ces coupes étaient excellentes au point de vue de l'étude histologique des annexes; aussi les avons-nous utilisées pour l'examen de l'ectoplacenta (voir ci-dessus la description de la figure 110, qui est du point *a* de la fig. 103). Pour l'ébauche embryonnaire, nous n'en avons donné qu'une figure (fig. 103), mais qui est importante, en ce que, homologue de celle de la figure 100, elle nous montre les progrès du clivage mésodermique à la partie postérieure de l'embryon (en *pp*) et l'apparition de l'allantoïde sur la paroi interne de la cavité du cœlome ainsi produit (*Al*). L'allantoïde est à ce premier début sous la forme d'un bourgeon mésodermique plein très étendu dans le sens transversal (voir ci-après la figure 105 G et 113 G) et dans le sens antéro-postérieur (fig. 103), car dans ce sens il forme un épaississement aussi bien de la lame mésodermique interne de l'amnios, que de la splanchnopleure (lame mésodermique interne de la vésicule ombilicale). A vrai dire, cette formation allantoïdienne était déjà indiquée dans la pièce précédente (fig. 100). Là où est apparu sur cette pièce le premier clivage du mésoderme (en *pp*), la coupe porte déjà sur le bourgeon allantoïdien, dessiné par l'épaississement mésodermique répondant au point de départ des prolongements amniotique et ombilical du mésoderme, de sorte qu'on peut dire que l'allantoïde est déjà indiqué avant le moment ou exactement au moment où se produit la cavité cœlomique dans laquelle il doit faire saillie. Il existe alors, à l'extrémité postérieure de la ligne primitive un épaississement mésodermique qui contient à la fois le bourgeon allantoïdien et la lame de somatopleure correspondante; par le cli-

vage qui se produit en ce point, les cellules les plus superficielles de cet épaississement mésodermique se séparent et forment la lame somatopleurique en question, tandis que le reste de l'épaississement, sa plus grande masse, représente le bourgeon allantoïdien.

Cette pièce *n* (fig. 103) nous a encore donné la figure 107, relative à l'apparition des îlots sanguins; nous en ferons l'étude à propos de la pièce suivante, où ce processus est plus avancé, ce qui nous permettra de mieux en suivre les progrès.

III. — La troisième pièce (pièce *o*) est d'un lot de Murins récoltés en Touraine le 25 avril. Débitée en coupes transversales, c'est-à-dire perpendiculairement à l'axe des cornes utérines, cette pièce nous a montré que le corps jaune siège dans l'ovaire gauche, et que l'embryon est orienté avec la tête tournée vers le côté droit de la même (regardant l'ovaire droit, c'est-à-dire l'ovaire qui ne renferme pas le corps jaune). Cette pièce est étudiée dans les figures 104, 105, 106, 108. La figure 104 donne une vue d'ensemble de l'œuf, supposé isolé de ses connexions avec le terrain maternel. On voit que l'amnios n'est pas encore fermé, et que (en *b*) il y a encore un trou amniotique. Nous avons négligé de figurer les particularités de ce trou, particularités peu visibles à ce faible grossissement, et nous nous réservons de les examiner sur d'autres pièces, plus favorables à cette étude. Sur la présente pièce nous n'étudierons que certains détails de l'ensemble de l'œuf (fig. 104 et 106), puis quelques détails de l'ébauche embryonnaire (figure 105, A-G), et enfin des particularités afférentes à l'endoderme et à la production des états sanguins (fig. 108).

Ensemble de l'œuf. — La figure 104, qui est à un grossissement de 21 fois, doit être comparée à la figure 95 (pl. III), en notant que celle-ci était à un grossissement de 35 à 40 fois. On voit donc que l'œuf a notablement augmenté de volume. La puissance acquise par la formation ectoplacentaire est surtout notable : elle est épaisse et son extension en surface va en haut jusque au trou amniotique (*b*) et en bas (*c*) jusqu'à mi-chemin entre l'équateur et le pôle inférieur de l'œuf. La *zone polaire inférieure*, qui n'a pas donné et ne donnera pas ultérieurement naissance à une formation ectoplacentaire, représente ce qu'on peut appeler la région lisse, libre, non-adhérente de l'œuf. Elle répond au coussin villeux, aux saillies villeuses interglandulaires de la paroi inférieure de la cavité utérine (voir ces dispositions sur la figure 111, pour la pièce suivante),

mais elle n'adhère que peu à ces villosités, et se trouve même, le plus souvent, sur les coupes, bien détachée et assez éloignée d'elles, sans que nous puissions affirmer si cette disposition est normale ou en partie artificielle. Sa constitution (fig. 106) est très simple : la paroi de l'œuf est encore ici, et demeurera longtemps constituée uniquement de l'ectoderme (*ex*, fig. 106) en une couche de cellules plus larges qu'épaisses, et de l'endoderme formé d'une mince couche de cellules très aplaties, à noyaux fusiformes sur la vue en coupe (*in*, fig. 106) : car le mésoderme ne s'est pas encore insinué dans cette partie de l'œuf; une question importante sera de voir, plus tard, jusqu'où il s'insinue dans cette région didermique. Pour le moment ce mésoderme ne descend pas plus bas que l'équateur de l'œuf, c'est-à-dire n'atteint même pas la limite inférieure de la formation ectoplacentaire (fig. 104).

Puisque nous venons de parler du mésoderme, faisons remarquer que, sur cette figure 104, il est clivé dans toute sa portion extra-embryonnaire, c'est-à-dire en haut, au niveau de l'amnios, et en bas, au niveau de la vésicule ombilicale. Mais cette disposition ne se réalise pas encore dans toutes les régions de l'œuf; elle existe dans ses trois quarts postérieurs en effet, mais non dans sa région la plus antérieure : là la lame mésodermique de l'amnios est encore simple, comme nous allons le voir avec les figures 105 A et 105 B.

Enfin sur cette vue d'ensemble de l'œuf, nous constatons (en *s*, *s*, fig. 104) la place où apparaissent les premiers îlots vasculaires que nous étudierons dans un instant.

Ébauche embryonnaire. — La figure 105, dans la série des coupes représentées en A-G, donne une idée assez complète de l'état de l'ébauche de l'embryon. Ces coupes se succèdent de la région antérieure vers la postérieure.

En A, nous avons une coupe de la région toute antérieure; il faut y remarquer : 1° que le mésoderme intra-embryonnaire présente une fente de clivage (en *p*); c'est le premier indice de la portion péricardique du cœlome; nous nous expliquerons plus tard, dans une étude d'ensemble du mésoderme, sur la production et l'extension de ce cœlome péricardique (voyez le schéma O, ci-après dans le texte), qui en ce moment n'existe que par ses portions latérales, c'est-à-dire ne s'est pas encore étendu jusqu'à la ligne médiane; 2° la lame mésodermique de l'amnios n'est pas encore clivée (en *m a*); nous venons de dire, en effet, quelques lignes plus

haut, à propos de la figure 104, que le cœlome extra-embryonnaire (cœlome externe) existe bien au niveau des régions postérieures de l'embryon, mais non au niveau de sa partie antérieure.

En B, qui est une coupe située cependant assez en arrière de la précédente (30 coupes, épaisses chacune de 1/100 de millimètre séparent la région A de la région B), les parties sont cependant disposées à peu près comme précédemment : la lame mésodermique de l'amnios est encore simple, sans clivage; dans l'embryon, le cœlome péricardique est déjeté tout à fait sur les limites externes de l'aire embryonnaire; nous sommes là en effet tout contre la région où le cœlome interne se continue avec le cœlome externe, dont il est un prolongement.

En C (coupe qui passe immédiatement en avant de la tête de la ligne primitive), on ne voit plus de cœlome interne, mais par contre le cœlome externe existe.

En D, nous avons une coupe de l'extrémité antérieure de la ligne primitive (*pp*).

En E, la coupe passe par la région moyenne de la ligne primitive, qui présente ici la dépression longitudinale dite gouttière primitive (en *lp*).

En F, la coupe passe par l'extrémité postérieure de la ligne primitive, tout près de la base du repli amniotique postérieur (voir la ligne F de la figure 103).

Enfin en G, la coupe passe en arrière de l'extrémité postérieure de la ligne primitive, et en arrière de l'amnios (voir comme repère la ligne G de la figure 103), et intéresse par conséquent le large bourgeon mésodermique de l'allantoïde (*Al*).

Ces rapides indications suffiront pour donner une idée de la constitution de l'embryon à ce moment, sans que nous nous arrêtions à décrire certaines particularités qui sautent aux yeux à l'inspection de ces figures, comme par exemple les différences d'épaisseur de l'ectoderme correspondant à la formation des lames médullaires, les dispositions diverses du mésoderme selon les régions, les replis amniotiques (voir le trou amniotique présent seulement sur la coupe C), etc.

Production des îlots sanguins. — C'est sur la présente pièce, sur celle qui la précède et sur celle qui la suit que nous avons pu suivre la formation des îlots sanguins, c'est-à-dire l'apparition du feuillet vasculaire. Mais, pour éviter d'émietter cette étude, nous

la ferons ici en rapprochant les faits observés sur cette série de trois sujets. Ces faits démontrent que les îlots sanguins proviennent de l'endoderme, dont ils se détachent, de façon à se trouver interposés entre lui et le mésoderme.

Cette production des îlots sanguins se fait, on le sait, en dehors de l'embryon, dans l'aire vasculaire, c'est-à-dire dans la région de la vésicule blastodermique située sur les côtés et en arrière de l'ébauche embryonnaire. Sur les coupes de la pièce *n* (fig. 103), nous avons été assez heureux pour surprendre les premiers phénomènes qui préludent à cette production. C'est ce que montre la figure 107. C'est une coupe de l'endoderme et du mésoderme un peu au-dessus de l'équateur de l'œuf. Le mésoderme, surpris dans son mouvement d'extension du centre à la périphérie, entre l'endoderme et l'ectoderme (ce dernier non figuré ici), nous présente en *ms* son bord libre, où il n'est encore constitué que par une seule couche de cellules; un peu plus haut il est de deux couches, qui, plus haut enfin, se séparent par le clivage qui produit le cœlome externe (*pp.*). L'endoderme est formé de larges cellules, d'aspect fusiforme allongé sur les coupes. Or, par places, on voit, interposés entre ces cellules fusiformes, des éléments cubiques, aussi hauts que larges, dont le corps protoplasmique et surtout le noyau sont plus granuleux et plus colorés que dans les éléments voisins (en *v*, fig. 107). Bien plus, on voit quelques-unes de ces cellules cubiques entrer en division caryocinétique, et l'axe du fuseau de division, l'orientation des filaments de chromatine, est telle qu'elle indique que cette multiplication va aboutir non pas à l'extension en surface de l'endoderme, mais à son accroissement en épaisseur. En un mot, la figure caryocinétique fait prévoir que la division cellulaire donnera de nouveaux éléments qui, au lieu de s'intercaler entre ceux qui existent déjà, sortiront du rang pour se disposer à la surface de l'endoderme. C'est vers sa surface externe, entre lui et le mésoderme, qu'ils vont se placer, comme le montre le stade suivant.

En effet, sur la figure 108, qui cette fois est de la pièce *o* (fig. 104), nous trouvons ces jeunes cellules dans la place susindiquée. Ici le mésoderme est un peu plus avancé dans son développement; il descend plus bas (fig. 104), son clivage est bien net; il est divisé sur une grande étendue en splanchnopleure (1) et en somatopleure (2), laquelle commence à présenter des épais-

sissements (3) qui pénètrent dans les dépressions de la face interne de l'ectoplacenta (non figuré ici). Les îlots sanguins sont représentés (en *v*, *v*), et on voit, dans les divers aspects qu'ils présentent, toutes les phases de leur production dans l'endoderme, de leur saillie à sa face externe, et de leur isolement entre lui et la splanchnopleure. La place où ils se dessinent sur une coupe d'ensemble a été indiquée en *s*, *s*, sur la figure 104, un peu schématiquement, c'est-à-dire avec un contour plus arrêté qu'ils ne l'ont réellement à un faible grossissement.

Enfin sur la figure 109, qui est de la pièce *p* (étudiée ci-après), les dispositions sont les mêmes, mais plus accentuées par places. En *c*, on voit un îlot sanguin formé d'un grand nombre de cellules, qui, soit normalement, soit plutôt par accident de préparation, ne sont pas tassées les unes contre les autres, mais légèrement dispersées ; en *h*, est un îlot de nouvelle production, tout à fait aux premières phases ; enfin en *a* est une cellule endodermique en voie de division ; mais cette fois l'orientation de la caryocinèse est telle qu'elle ferait croire plutôt à un processus d'accroissement en surface de l'endoderme qu'à la production d'un îlot sanguin.

Les transformations ultérieures de ces productions ne laissent pas de doute sur leur signification réelle. Ce sont bien les îlots sanguins de l'aire vasculaire. Cependant, nous ne poursuivrons pas ici leur étude, la réservant pour un travail ultérieur. Nous avons seulement voulu profiter d'une occasion singulièrement favorable pour mettre en évidence une interprétation que nous soutenons depuis longtemps, à savoir l'origine endodermique du feuillet vasculaire. Nous aurons cependant à y revenir à propos de l'origine de l'endothélium du tube cardiaque.

On sait que l'origine des îlots sanguins a été très diversement interprétée. Ce n'est pas ici le moment de présenter l'historique de la question. Mais nous devons cependant indiquer que ce que nous venons de décrire chez le Murin concorde avec les dispositions que nous avons antérieurement figurées pour le blastoderme du Poulet. Tandis que nombre d'embryologistes assignent au feuillet moyen le rôle de donner naissance aux îlots sanguins (îlots de Wolff), quelques-uns, parmi lesquels il faut citer His, Uskow[1] et Vialleton, font provenir ces îlots du parablaste ou rem-

1. N. Uskow, *Die Blutgefässkeime.* (Mém. de l'Acad. imp. des Sc. de St-Pétersbg., 1887, t. XXXV, n° 4.)

part germinatif, c'est-à-dire de la partie du germe que j'ai appelée, en 1884, *endoderme vitellin*[1]. Vialleton a récemment décrit la formation d'un germe sanguin dans ce parablaste, recouvert seulement de l'ectoderme, c'est-à-dire en dehors du bord libre du mésoderme, de sorte qu'il est impossible d'invoquer une participation du mésoderme à la production de cet îlot[2].

Déjà, en 1889, dans notre *Atlas d'embryologie*, nous avions figuré des dispositions analogues (voir notamment la fig. 201, pl. XII, du dit atlas) et bien affirmé, dans l'explication des planches, que l'apparition des îlots de Wolff se fait à la surface de l'endoderme vitellin. Or l'endoderme vitellin fait suite à l'endoderme proprement dit, et n'en diffère que par la non-individualisation du protoplasma en corps cellulaire distinct autour de chaque noyau; c'est un endoderme à l'état plasmodial, et cet état résulte de ce que, dans l'œuf d'oiseau, la segmentation du protoplasma (après multiplication des noyaux) n'atteint que très tardivement cette partie du vitellus.

Mais chez les mammifères, où la segmentation est totale et rapide, aucune partie de l'endoderme ne demeure à l'état dit de parablaste ou d'endoderme vitellin. C'est pourquoi les éléments formateurs des îlots de Wolff dérivent directement de cellules endodermiques.

Chez les oiseaux comme chez les mammifères, les îlots de Wolff se composent de cellules périphériques qui deviendront paroi vasculaire, et de cellules centrales qui deviendront globules du sang embryonnaire; nous n'avons pas suivi ici ces différenciations d'éléments, nous contentant d'insister sur leur origine commune endodermique[3].

IV. — La quatrième pièce (pièce *p*) est d'un lot de Murins récoltés en Touraine au 25 avril. Débitée en coupes transversales (perpendiculaires à l'axe des cornes utérines et par suite à l'axe de l'embryon lui-même), cette pièce nous a montré que le corps jaune est dans l'ovaire gauche, et que la tête de l'embryon est dirigée vers le côté gauche de la mère, c'est-à-dire vers l'ovaire dont provient

1. Mathias Duval, *Études histologiques et morphologiques sur les annexes des embryons d'oiseaux*. (*Journ. de l'Anat. et de la Physiol.*, 1884.) Voir aussi la note récente de Rabaud sur cette question (*Soc. de Biologie*, 23 nov. 1896, p. 985).

2. Vialleton, *Sur l'origine des germes vasculaires dans l'embryon de poulet*. (*Anatomischer Anzeiger*, 1892, n° 19-20.)

3. On trouvera de précieuses indications sur ces bourgeons vasculaires pleins et leur creusement chez les mammifères, dans le mémoire de H. Martin, *Recherches anatomiques et embryologiques sur les artères coronaires du cœur*, Paris, 1894.

cet œuf. Sur cette pièce, nous avons déjà étudié la constitution de l'ectoplacenta (fig. 114, 115); nous venons d'examiner l'état de ses îlots sanguins (fig. 109). Il nous reste à étudier l'ensemble de l'œuf (fig. 111 et 112) et la constitution générale de l'embryon (fig. 113, A-G).

La figure 111 représente l'ensemble de la corne utérine et de l'œuf au grossissement de 9 fois; pour juger de l'accroissement des parties, de l'amincissement des parois utérines, de la puissance acquise par la formation ectoplacentaire, de la marche des plis amniotiques l'un vers l'autre, il faut la comparer à la figure 86 (pl. III) et tenir compte de ce que celle-ci était au grossissement de 12 fois. On verra ainsi que l'utérus n'a pas subi une augmentation de volume très accentuée, mais que sa cavité, occupée par l'œuf, est devenue notablement plus spacieuse. La formation ectoplacentaire est maintenant assez épaisse pour être bien visible même à un si faible grossissement; de même on distingue très bien les diverses couches de la muqueuse utérine (couche claire, couche compacte) telles que nous les avons étudiées avec la figure 114.

De même la figure 112, qui représente l'ensemble de l'œuf, supposé dégagé de toutes les parties utérines, sera suffisamment intelligible en la comparant à la figure 104 (qui est au même grossissement de 21 fois) et cette comparaison nous dispensera de toute description.

Nous passons donc à un examen rapide de la constitution de l'embryon d'après la série des coupes A-G de la figure 113, ces coupes étant disposées en allant de la région céphalique à la région caudale de l'embryon.

En A, nous avons une coupe qui passe par l'extrémité antérieure de l'embryon (voir la ligne A A, sur la fig. 117). Il n'y a pas encore de cœlome externe à ce niveau (le prolongement amniotique du mésoderme n'est pas clivé), mais le cœlome intra-embryonnaire, le cœlome péricardique (*p*) a atteint la ligne médiane (comparer avec la coupe A de la fig. 105).

En B, la coupe passe par l'extrémité antérieure de la future gouttière intestinale (intestin antérieur, voir la ligne BB de la fig. 117, pl. V), et nous montre le cœlome interne rejeté de chaque côté de la ligne médiane.

En C, c'est-à-dire environ 10 coupes plus en arrière, nous trouvons une gouttière médullaire et des lames médullaires mieux

dessinées que nous ne les avions vues jusqu'ici. Le cœlome interne est rejeté de plus en plus en dehors et se continuera un peu plus en arrière avec le cœlome externe.

En D, c'est-à-dire à peu près à mi-chemin entre l'extrémité antérieure de l'embryon et l'extrémité antérieure de la ligne primitive, nous trouvons enfin le cœlome externe (*p e*), dans lequel est venue se jeter la portion ci-dessus existante du cœlome interne; nous trouvons de plus une première indication de la formation de la corde dorsale (*ch*), qui se forme par une dépression en gouttière de l'endoderme sur la ligne médiane, gouttière dont les bords s'affronteront plus tard.

En E, la coupe porte sur la partie moyenne de la ligne primitive (*lp*) ; de chaque côté de la gouttière primitive sont les lames médullaires.

En F, la coupe porte sur l'extrémité postérieure de la ligne primitive. L'épaississement mésodermique latéral (A*l*) appartient à l'allantoïde, dont le bourgeon mésodermique a une grande étendue latérale (voir la ligne F, sur la fig. 118).

Enfin en G, qui est une coupe très voisine de la précédente (seulement sept coupes interposées), nous sommes tout à fait sur l'extrémité postérieure de l'amnios, qui est coupé au niveau de la base du repli caudal (A*m*), et nous voyons le bourgeon allantoïdien dans tout son développement (voir la ligne G, sur la fig. 118).

Ces rapides indications suffisent pour donner une idée de la constitution de l'embryon, surtout en comparant la série de la figure 113 à la série de la figure 105. Certaines questions importantes, comme la disposition du cœlome, l'apparition de la corde dorsale, seront reprises plus loin dans une étude d'ensemble.

V. — La cinquième pièce (pièce *q*), est encore du lot récolté en Touraine au 25 avril. Avec elle commence une série de pièces qui ont été débitées en coupes parallèles à l'axe des cornes utérines, c'est-à-dire ont donné des coupes longitudinales de l'embryon. Sur la présente pièce, le corps jaune était à gauche ; la tête de l'embryon était tournée à droite. Nous ne donnerons pas de coupe de vue d'ensemble de l'utérus ; elle serait intermédiaire à celle de la figure 98 et à celle de la figure 119. Nous nous contenterons d'étudier l'embryon et son amnios.

La figure 116 (pl. V) est une coupe médiane, axiale de l'embryon, représentée à un grossissement d'environ 45 fois. Pour en finir

tout de suite avec l'amnios, faisons remarquer que : 1° le trou amniotique (*bb*) n'est pas encore fermé; ce trou est situé à peu près vers le milieu du dos de l'embryon, c'est-à-dire que les replis amniotiques céphalique et caudal sont à peu près égaux chez le Murin, prennent une part à peu près égale à la formation de l'amnios, contrairement à ce qui a été décrit pour nombre d'autres mammifères; 2° le prolongement mésodermique du repli amniotique postérieur est déjà, et cela depuis les stades précédents, (voir la fig. 105 en D, E, F, G, et la fig. 113 en E, F, G), clivé et dédoublé en une lame externe ou choriale et une lame interne ou amniotique proprement dite. Le prolongement mésodermique du repli antérieur qui, jusqu'à présent, était simple (voir fig. 105, A, B, et fig. 113, A, B, C), commence seulement à se cliver et se dédoubler (fig. 116 et 117, en *p e*), le cœlome externe, qui existe depuis longtemps en arrière et sur les côtés de l'embryon, se prolongeant maintenant en avant de lui.

L'embryon est coupé assez exactement selon son plan médian antéro-postérieur, parce qu'il ne présente pas encore ces courbures latérales qui, dans les stades ultérieurs, rendront impossible la réalisation de coupes longitudinales passant dans tout leur trajet par la ligne médiane. C'est seulement tout à fait en arrière (en x, x), que la coupe s'écarte un peu du plan médian et entame la lame mésodermique latérale. Cet embryon est à un stade très voisin de celui de la pièce *p* (fig. 111, 112, 113), mais cependant un peu plus avancé ; nous pourrons cependant, en l'examinant d'avant en arrière, retrouver à peu près la concordance entre les régions successives de cette coupe longitudinale et la série des coupes transversales de la figure 113. Il est surtout intéressant d'étudier l'extrémité céphalique et l'extrémité caudale.

L'*extrémité céphalique* de la figure 116 a été reprise, à un grossissement de 300 fois, dans la figure 117. Elle nous montre la première indication (en 1), de la dépression du capuchon céphalique qui, en s'accentuant, arrivera à dessiner le cul-de-sac connu sous le nom d'intestin antérieur (voir ci-après les fig. 123, 128, 130). En avant de ce capuchon, entre lui et la base du pli amniotique, est (coupée par la ligne AA) la portion de feuillet blastodermique, qui, en se recourbant en arrière, viendra plus tard former la paroi antérieure ou ventrale de cet intestin antérieur ; on y trouve, entre l'ectoderme et l'endoderme, une lame mésodermique, creusée d'une

cavité cœlomique (*p*), qui est le cœlome péricardique (voir la fig. 113, en A ; la ligne AA indique en effet la partie de fig. 117 à laquelle répond la fig. 113, A) ; cette lame mésodermique se continue en avant avec le mésoderme extra-embryonnaire, mais le cœlome péricardique ou interne ne se continue pas ici avec le cœlome externe qui commence à s'étendre dans le repli amniotique. Cette lame mésodermique simple (2, fig. 117), allant en avant de la tête (plus tard au-dessous d'elle), du cœlome interne au cœlome externe, est quelque chose de tout particulier, dont les modifications ultérieures mériteront la plus grande attention. Contentons-nous pour le moment de la désigner sous le nom de *lame mésodermique proamniotique*, si singulière et même, au premier abord, si absurde que puisse paraître cette dénomination, puisque ce qui caractérise précisément le proamnios, c'est de ne pas contenir de mésoderme. Enfin, pour achever l'étude de cette extrémité céphalique, disons que, de même que la ligne AA indique le niveau qui correspond à la figure 113 A, de même la ligne BB indique le niveau de la coupe représentée dans la figure 113 B. En comparant ces sections longitudinale et transversale de deux embryons à peu près au même degré de développement, il sera facile de se faire une idée de la constitution de l'extrémité céphalique à ces stades. — Si, à l'extrémité droite de la figure 117, on voit apparaître un peu de mésoderme (en *ms*), c'est que la coupe ici figurée sortait légèrement à ce niveau du plan médian pour entamer le mésoderme latéral (voir la ligne *x* sur la coupe C de la fig. 113).

L'*extrémité caudale* a été semblablement reprise, à un grossissement de 300, dans la figure 118. Cette figure nous présente d'une part des détails qui ont à peine besoin d'être indiqués, tant ils sont évidents et faciles à interpréter de par les descriptions des pièces précédentes (voir particulièrement la fig. 103), et d'autre part une particularité nouvelle. Les premiers détails sont relatifs à l'allantoïde (A*l*), dont le gros bourgeon mésodermique n'a pas besoin de nouvelle description, et à la base du repli amniotique ; pour tout cela, il nous suffira de faire remarquer que les lignes F et G marquent à peu près le niveau qui correspond aux coupes F et G de la figure 113. Quant à la particularité nouvelle à signaler, nous pouvons en aborder l'étude en faisant remarquer que sur les coupes F et G de la figure 113, qui portent la première sur l'extrémité postérieure de la ligne primitive, et la seconde un peu en

arrière de cette extrémité, il y a, sur la ligne médiane, du mésoderme interposé entre l'ectoderme et l'endoderme, tandis que sur la figure 118, précisément dans l'aire, et encore un peu plus en avant de l'aire marquée par les lignes F et G, il n'y a plus de mésoderme, et les éléments ectodermiques sont directement superposés aux endodermiques, avec épaississement notable de ces deux feuillets. C'est que, en effet, le mésoderme a disparu ici dans une petite zone circulaire; il semble s'être retiré tout autour de cette zone, dont il aurait été chassé par les épaississements de l'ectoderme et de l'endoderme. Il se forme ainsi un trou dans le mésoderme, et nous le désignerons sous le nom de *trou mésodermique ano-génital.* C'est qu'en effet, cette petite aire ou zone, dans laquelle ectoderme et endoderme épaissis arrivent au contact, sans interposition de mésoderme, répond à la région du cloaque, à la future membrane épithéliale ano-génitale, au futur orifice de l'intestin postérieur.

Quant à l'explication provisoire que nous venons de donner de la formation de ce trou mésodermique, nous la regardons plutôt comme un moyen de décrire les dispositions constatées, que comme une explication réelle. On pourrait aussi dire que le mésoderme constaté antérieurement dans cette région (coupes F et G de la fig. 113) n'est pas encore du mésoderme bien nettement différencié; nous sommes là sur la ligne primitive, en présence de cellules qui sont encore dans un état indifférent, quant à celui des trois feuillets auquel elles vont définitivement appartenir. On pourrait donc dire que le trou mésodermique ano-génital (cloacal) se produit simplement parce que, après avoir donné pendant longtemps naissance à du mésoderme, cette partie de la ligne primitive cesse d'en produire, et que finalement ses éléments se différencient uniquement en ectoderme et en endoderme, sans interposition de mésoderme. Ce sont là des questions que nous examinerons dans une étude générale sur la gastrula et sur la signification de la ligne primitive.

VI. — La sixième pièce (pièce *r*) est d'un lot récolté dans le midi de la France (Avignon), le 8 mai. Débitée, comme la précédente, en coupes longitudinales, cette pièce nous a montré que le corps jaune est dans l'ovaire droit, et que l'embryon est orienté avec la tête tournée vers le côté droit (voir la fig. 119). De cette pièce nous avons déjà étudié la figure 125 pour analyser la constitution de l'ectoplacenta à ce stade. Avec les figures 119 à 124, nous allons

examiner les dispositions de l'amnios, de l'embryon, et de l'ensemble de l'œuf.

La figure 119 représente l'ensemble de l'utérus et de l'œuf qu'il renferme, au grossissement de 9 fois. En comparant avec la figure 98, qui est au même grossissement, on voit que l'accroissement de l'ensemble de l'utérus est toujours peu notable, comparativement au grand développement de sa cavité et de l'œuf qu'elle contient. Bientôt cette cavité va occuper toute la longueur de la corne droite, puis arriver à la cavité de la corne gauche et la faire participer à son ampliation. On remarquera, sur cette figure, que les limites inférieures de l'ectoplacenta correspondent précisément au niveau où les portions droite (1, fig. 119) et gauche (2) du canal utérin viennent s'ouvrir dans la portion dilatée de ce canal. Quand tout le canal utérin aura subi cette dilatation, ce niveau sera alors marqué par l'embouchure des canaux tubaires. Jamais, du moins chez le Murin (nous verrons des dispositions différentes chez le rhinolophe), le placenta ne descend au-dessous de ces embouchures.

La figure 120 est une vue d'ensemble de l'œuf, supposé dégagé de la cavité utérine, à un grossissement de 21 fois. On remarquera que le mésoderme extra-embryonnaire ne descend pas encore jusqu'au niveau de la limite inférieure (*b b*) de l'ectoplacenta; il s'arrête en *a a*; toute la portion de l'œuf située au-dessous de ces points (hémisphère inférieur) est donc encore simplement didermique (ectoderme et endoderme), l'ectoderme formant encore, sur cette pièce, quelques légers épaississements villiformes dans cet hémisphère inférieur (voir fig. 120). Les autres parties de cette figure s'interprètent à la simple inspection, ou vont être expliquées par l'étude des figures suivantes.

La figure 121, qu'il faut étudier en la comparant avec la figure 116, représente la région amniotique et embryonnaire reprise à un grossissement de 45 à 50 fois. Elle va être le point de départ de l'étude de l'amnios et de l'embryon.

Amnios. — La lame mésodermique est complètement clivée dans le repli amniotique postérieur; le clivage n'est pas encore achevé dans le repli antérieur. En dehors de ce détail, qui ne diffère pas de ce que nous avons vu sur les figures 116 et 117, la partie qui doit attirer notre attention est l'orifice amniotique, c'est-à-dire l'extrémité des replis amniotiques (*a*, *b*, *c*, fig. 121) sur le point de se rejoindre et de clore la cavité amniotique. Sur la figure 121, on

cavité de l'ectoplacenta, en raison de ses rapports intimes avec la formation du placenta. Un coup d'œil sur les schémas que nous venons d'indiquer rendra évidente l'homologie de ces parties chez les rongeurs et chez le Murin, quoique tous les détails ne soient pas identiquement semblables, surtout quant aux rapports chronologiques des processus. Mais nous nous proposons de faire une étude spéciale de ces divers rapprochements possibles entre l'inversion chez les rongeurs, et la formation de l'amnios chez les chéiroptères, et nous n'y insisterons pas davantage pour le moment.

Mais après avoir vu ce que devenaient ultérieurement les parties *a b c* des figures 121, 122, 128, 132, il nous faut revenir sur ces dispositions, telles qu'elles se présentent actuellement sur les pièces *r* et *s*, et notamment insister sur cette lame plasmodiale que nous appelons lame externe ou supérieure de la cavité ectoplacentaire. Cette lame a été vue par d'autres auteurs; mais l'interprétation n'en a pas été donnée, je ne dis pas au point de vue de ses homologies avec le placenta des rongeurs, mais même simplement quant à sa constitution, sa nature vraie, son origine aux dépens des formations fœtales.

Avant de citer et d'expliquer les deux courts passages où Frommel et Van Beneden font allusion à cette lame, qu'il nous soit permis de dire d'abord quel rôle troublant elle a joué vis-à-vis de nous-même, avant que nous eussions complètement élucidé sa nature et sa signification. Toutes les pièces ne présentent pas des parties aussi parfaitement conservées que celles qui nous ont donné les figures 102, 121, 122, 128, 132; il y a parfois des dislocations et divers accidents qui ne permettent pas de bien voir la continuité et par suite les connexions originelles des parties. Dans ces conditions, nous nous sommes trouvé à plusieurs reprises (pour les pièces *n*, *o* et *p*) en présence de la région centrale de la voûte de la cavité utérine (la région *x* sur la fig. 111), région dénudée de son épithélium, non encore recouverte par l'ectoderme fœtal, et sur laquelle cependant nous apercevions une couche ou des îlots de plasmode. J'avoue qu'en présence de ce plasmode, non doublé d'une couche de cytoblaste, et sans connexion (vu les défectuosités de la pièce) avec l'ectoderme fœtal, je me trouvais dans un cruel embarras. Du plasmode ectoplacentaire aurait donc apparu ici, en dehors de la présence de l'ectoderme de l'œuf! Mais alors ce plasmode ne pouvait être que d'origine utérine; mais alors tous les plasmodes placen-

taires devaient être de même origine utérine! Tout était à revoir et à refaire dans mes longues études sur l'ectoplacenta. Heureusement, des pièces parfaites comme continuité des parties m'ont bientôt permis de comprendre même les pièces imparfaites et d'arriver aux explications et interprétations précédemment données. Il n'en est pas moins vrai qu'un observateur qui n'a même pas idée de l'origine ectodermique du plasmode, qui croit déjà à son origine utérine, doit être singulièrement confirmé dans cette opinion, en voyant du plasmode apparaître ainsi sur la voûte de la cavité utérine, là où l'ectoderme des vrais replis amniotiques n'est pas encore arrivé, et alors qu'il voit les sommets de ces replis marcher à la rencontre l'un de l'autre (fig. 132) en restant indépendants, séparés, de la lame plasmodiale sus-jacente.

Évidemment Van Beneden, à l'époque de sa première manière de voir (qu'il a abandonnée depuis), a dû être singulièrement impressionné et fortifié dans cette manière de voir en se trouvant en présence de ce plasmode qu'il décrit laconiquement, mais d'une manière suffisante pour le caractériser : « Déjà au stade didermique du blastocyste, le tissu conjonctif de la muqueuse commence à prendre des caractères très particuliers, au contact de l'épiblaste *et aussi à la voûte dénudée de la cavité utérine* : on voit de nombreux noyaux de tissu conjonctif se multiplier et d'autres acquérir des dimensions exceptionnelles [1]. »

Quant à Frommel, son interprétation est autre. Dans sa planche V, fig. 12, c'est-à-dire dans ce qu'il appelle le stade V (correspondant très approximativement à notre fig. 111, pièce *p*.), il figure avec une admirable exactitude les dispositions que nous donnons, pour la pièce *s*, dans nos figures 128 et 132 : replis amniotiques proprement dits, bien distincts de la lame plasmodiale sus-jacente, tout y est, dans ses rapports et son aspect exact. Mais quand on passe à l'explication de la planche, on y lit que la lame en question (*a* sur notre fig. 132) est une *couche d'épithélium utérin* présente sur la partie de muqueuse utérine que ne recouvrent pas encore les plis amniotiques. Et dans son texte, non à la description de la planche en question, mais dans l'étude d'ensemble qui termine le mémoire, nous lisons (p. 27-28) : « L'épithélium utérin disparaît dans toutes les régions où l'ectoderme s'applique d'une manière intime à la

1. *Op. cit.*, Bullet. Acad. roy. de Belgique, XV, n° 2, 1888. (Voir la page 9 du tirage à part.)

surface utérine, excepté cependant dans la région relativement étroite où plus tard, lors de l'apparition de l'ébauche embryonnaire, l'ectoderme se sépare de la muqueuse. »

Embryon. — L'étude de cet embryon pourra être faite assez brièvement, car elle consistera à montrer comment les parties déjà apparues sur la pièce précédente (fig. 116-118) sont maintenant un peu plus accentuées.

Comme pour l'embryon précédent (pièce *q*, fig. 116), nous avons d'abord une coupe médiane longitudinale (fig. 121) à un grossissement de 45 à 50 fois. Seulement la coupe, vu les légères inflexions latérales de l'embryon, n'a pu, sur toute son étendue, passer toujours par la ligne médiane. Ainsi dans la partie moyenne de la figure, la coupe a passé par les trois premières prévertèbres (1, 2, 3) c'est-à-dire en dehors de l'axe; à l'extrémité antérieure, la coupe a bien passé par l'axe médian; mais à l'extrémité postérieure, nous sommes de nouveau en dehors de l'axe, et même en dehors de l'aire du trou mésodermique ano-génital, puisque nous trouvons ici du mésoderme (en 4, fig. 121). Nous allons étudier ces extrémités antérieure et postérieure de l'embryon sur des figures à un grossissement de 300 fois et en tout comparables aux figures 117 et 118.

Sur l'*extrémité céphalique* (fig. 123), nous retrouvons, en 1, le capuchon céphalique, c'est-à-dire le cul-de-sac de l'intestin antérieur, plus accentué, plus profond que précédemment; puis, en *p*, la cavité du cœlome péricardique; puis enfin, en dehors de l'embryon, en *pe*, le mésoderme extra-embryonnaire avec son cœlome externe. Mais, détail nouveau et différent de ce qui a été vu sur la figure 117, il n'y a plus (en 2, fig. 123) ce que nous avons appelé précédemment la lame mésodermique proamniotique. Il y a eu rupture, atrophie, résorption de cette lame, et ainsi s'est formée une petite aire dans l'étendue de laquelle il n'y a pas de mésoderme interposé à l'ectoderme et à l'endoderme. Nous pouvons donc parler ici d'un *trou mésodermique proamniotique*, puisque c'est par l'extension et la dilatation de cette aire, secondairement devenue didermique, que se produira la singulière formation connue, depuis les travaux de Van Beneden, sous le nom de *proamnios*.

Il est singulier que le mésoderme ait d'abord existé dans cette aire, puis qu'il y ait disparu; mais le fait est incontestable. Quant à son mode de disparition, par une sorte de diérèse et de résorption, il est facile à constater également. En effet, sur la pièce suivante

(pièce *s*), en passant en revue les coupes (également longitudinales), nous trouvons, au niveau des coupes axiales médianes, le trou mésodermique proamniotique; puis, en examinant les coupes de plus en plus latérales, nous arrivons sur les limites latérales de ce trou. Alors nous retrouvons le mésoderme, mais sous forme de fragments, de lambeaux discontinus. C'est ce que représente la figure XXIX ci-contre. C'est une coupe longitudinale passant en dehors du corps de l'embryon, au niveau du tronc d'une veine omphalo-mésentérique (OM); en A est le côté de l'extrémité céphalique, en B le côté caudal de la coupe. Or, étendue du cœlome interne (I), au

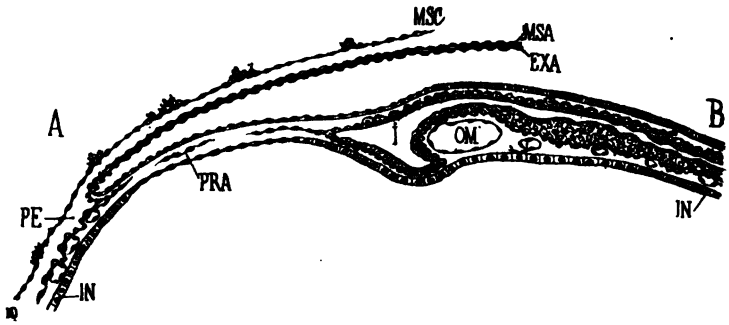

Fig. XXIX. — Région antérieure de la pièce *s*; coupe longitudinale passant en dehors de l'axe médian. Grossissement d'environ 100 fois; figure légèrement schématique (les éléments ectodermiques sont représentés avec des noyaux noirs). — PRA, région proamniotique du mésoderme; — I, cœlome interne; — PE, cœlome externe; — IN, endoderme; — EXA, ectoderme amniotique; — MSA, mésoderme amniotique; — MSC, mésoderme chorial.

cœlome externe (PE), nous trouvons un tractus de mésoderme sous forme de traînées cellulaires interrompues (PRA); plus en dedans, plus vers l'axe, il n'y avait pas de mésoderme à ce niveau, avons-nous déjà dit (trou mésodermique proamniotique); plus en dehors, plus loin de l'axe, on retrouve un tractus complet, ininterrompu de mésoderme; avec la figure XXIX nous sommes donc bien sur le bord du trou mésodermique proamniotique, sur son bord en train de se déchirer, pour s'agrandir, et donner lieu à la formation du proamnios, comme nous le verrons plus loin. Il est en effet bien entendu que nous reviendrons sur ces formations dans une étude d'ensemble, et que nous compléterons par des schémas les descriptions actuellement faites au fur et à mesure de l'examen de chaque pièce.

L'extrémité céphalique (fig. 123) nous présente encore un dernier

détail à étudier. C'est l'apparition (en C) de quelques cellules interposées à l'endoderme et à la paroi correspondante du cœlome péricardique (*p*). Ces cellules sont les premiers rudiments du cœur, c'est-à-dire de l'endothélium qui constitue primitivement à lui seul le tube cardiaque. Elles proviennent de la partie correspondante de l'endoderme, comme les îlots sanguins proviennent, nous l'avons vu (fig. 107-109) de l'endoderme extra-embryonnaire (aire vasculaire). Nous reviendrons ailleurs sur ces questions; contentons-nous de remarquer en passant que les îlots vasculaires, qui se détachent de l'endoderme dans l'aire vasculaire (c'est-à-dire dans une région extra-embryonnaire), forment des amas dont les cellules se différencieront, les périphériques en endothélium vasculaire, les centrales en globules du sang, tandis que les éléments vasculaires qui se détachent de l'endoderme, dans la région du cœlome péricardique (ou en général dans toute autre région du corps même de l'embryon), ne représentent que de futures cellules endothéliales des vaisseaux, sans globules du sang.

Pour l'*extrémité caudale* de l'embryon, la figure 124 représente non l'extrémité droite (en 4) de la figure 121, mais cette même région, prise sur une autre coupe, qui cette fois passe exactement par la ligne médiane, axiale. Aussi, retrouvons-nous ici (en A, fig. 124) l'aire ano-génitale, le trou mésodermique ano-génital ou cloacal, c'est-à-dire l'aire où ectoderme et endoderme sont directement accolés, sans interposition de mésoderme, comme déjà sur la figure 118. Immédiatement en arrière de ce point A, on voit déjà indiquée, en B, par un épaississement et une légère dépression de l'endoderme, l'invagination endodermique qui pénétrera plus tard dans le gros bourgeon mésodermique de l'allantoïde (Al.) — La partie de cette figure située à gauche de la région A répond à la ligne primitive de l'embryon. Il faut seulement signaler que, au-dessus de l'aire ano-génitale, ce tissu de la ligne primitive, où la distinction n'est pas nette entre l'ectoderme et le mésoderme, commence à se soulever en une saillie (Q) qui surplombe légèrement au-dessus de la région anale. Cette saillie, à peine indiquée sur la figure 118, mais bien accentuée ici, et qui s'accentuera de plus en plus (voir fig. 128), est le premier rudiment de la queue.

VII. — La septième pièce (pièce *s*) est d'un Murin recueilli dans le Midi de la France, le 25 avril. Débitée en coupes longitudinales (parallèlement à l'axe des cornes utérines), cette pièce nous a

montré que le corps jaune est dans l'ovaire gauche, et que l'embryon est orienté de manière à avoir la tête dirigée vers le côté droit de la mère (vers l'ovaire droit). De cette pièce, nous avons déjà examiné la figure 129, pour l'étude de la constitution de l'ectoplacenta. Nous allons étudier l'ensemble de l'œuf et l'embryon avec les figures 126, 127 et 128. (La figure 132, qui est aussi de cette pièce, ayant été analysée par avance, à propos de l'occlusion de l'amnios, lors de la description de la fig. 121, pièce *r*.)

La figure 126 représente l'ensemble de l'utérus, au grossissement de 9 fois. Il n'y a pas lieu d'en donner une description, car nous ne pourrions que répéter ce que nous avons dit pour la figure 119. Ces figures d'ensemble sont cependant nécessaires pour permettre au lecteur de saisir au premier coup d'œil les transformations graduelles; mais il n'y a lieu à des détails descriptifs que lorsque apparaissent de nouvelles parties, et non pour les modifications graduelles des parties préexistantes. Ainsi pour cette figure 126, nous devons seulement faire remarquer que l'embryon occupe une plus grande étendue de l'œuf (voir aussi fig. 127), et signaler la manière plus nette dont apparaissent quelques vaisseaux volumineux (en V A) qui traversent toute l'épaisseur des couches utérines et abordent l'ectoplacenta dans la région du trou ou ombilic amniotique. Ces vaisseaux sont des voies afférentes de la circulation maternelle dans le placenta. Nous verrons en effet, plus tard, que les principaux vaisseaux afférents abordent le placenta par sa région centrale, laquelle correspond au lieu d'occlusion de l'amnios.

La figure 127 représente, au grossissement de 21 fois, l'œuf dans son ensemble (embryon et tous ses annexes) supposé dégagé de ses connexions avec les parties maternelles. Comme détail nouveau, comparativement à la figure 120, il y a seulement à faire remarquer que le mésoderme et l'aire vasculaire descendent plus bas, c'est-à-dire jusqu'à la limite inférieure de l'ectoplacenta; de *b* à *b*, la paroi de l'œuf est simplement didermique.

Avec la figure 128, nous avons une coupe médiane longitudinale de l'embryon et de l'amnios.

Nous avons déjà, à propos de la pièce précédente, étudié *l'amnios* et en particulier la région de son occlusion (*a* et *c c*, fig. 128) et examiné ces parties à un fort grossissement, dans la figure 132. (*Étude de la cavité ectoplacentaire et de sa lame externe ou supérieure.*) Il ne nous reste plus qu'à attirer l'attention sur la région du

proamnios : elle est marquée en 2. On voit là, au-dessous de la tête de l'embryon, une aire blastodermique qui n'est formée que d'ectoderme et d'endoderme, sans interposition de mésoderme. Cette aire didermique a maintenant une étendue considérable dans le sens longitudinal (axe de l'embryon) puisqu'elle va depuis le cœlome externe jusqu'au cœlome péricardique *p*; elle a aussi une étendue transversale considérable, puisqu'il faut arriver jusqu'en dehors des limites latérales de l'embryon (fig. XXIX ci-dessus dans le texte) pour retrouver, interposée entre les deux feuillets interne et externe, une lame ou plutôt les débris d'une lame mésodermique, débris qui marquent les bords d'accroissement du trou proamniotique mésodermique, par diérèse ou déchirure du feuillet moyen.

Le corps de l'*embryon* est à tous égards si conforme à toutes les notions classiques, à toutes les figures connues de l'embryologie des mammifères et même des oiseaux, que cette partie de la figure 128 n'a pas besoin de description détaillée. Remarquons seulement qu'il devient de plus en plus difficile d'obtenir des coupes longitudinales qui soient axiales sur toute leur étendue, et qu'ici la portion moyenne de la coupe passe très en dehors de l'axe, c'est-à-dire que, au lieu d'intéresser le canal médullaire, elle porte sur une série de prévertèbres (voir, comme indication de repère, la ligne 128 sur la fig. 143, planche suivante). Nous ne décrirons pas l'extrémité céphalique de cet embryon; les lignes 136-141 qu'on y voit tracées sont des indications de repère pour les coupes transversales d'une autre pièce (fig. 136-141, pl. VI). Quant à l'extrémité caudale (fig. 128), elle ne demande pas plus de description : avec l'accroissement et la vascularisation du bourgeon mésodermique allantoïdien (A *l*), on remarquera que le cul-de-sac endodermique (B) de l'allantoïde est plus accentué que précédemment, mais que son endoderme forme encore un tout continu avec l'endoderme (A) de l'aire ano-génitale. Au niveau de la ligne 146 (repère pour la fig. 146 de la planche suivante), est la région de la ligne primitive, avec la saillie caudale.

VIII. — La huitième pièce (pièce *t*) est d'un Murin recueilli dans le Midi de la France (Avignon) le 3 mai. Débitée en coupes longitudinales, cette pièce nous a montré le corps jaune dans l'ovaire gauche et l'embryon orienté avec la tête vers l'ovaire droit. Les coupes d'ensemble de l'utérus et de l'œuf ne diffèrent pas de ce que nous venons de voir pour la pièce *s* (fig. 126, 127, 128); le corps de l'em-

bryon nous arrêtera seulement un instant, et encore n'examinerons-nous que les extrémités céphalique et caudale.

Sur l'extrémité céphalique (fig. 130), nous remarquons l'étendue du proamnios et la longueur de l'intestin antérieur; la paroi antérieure de celui-ci nous présente à considérer la région qui sera la fossette buccale (au niveau de la ligne 152), région qui n'est formée que par l'endoderme et l'ectoderme accolés (membrane buccopharyngienne), puis la région du cœlome péricardique. Le tube cardiaque proprement dit n'est pas présent sur cette coupe; ce tube est alors une formation médiane, axiale, très peu large, et notre coupe passe un peu en dehors de cette formation; mais elle intéresse les vaisseaux qui aboutissent au tube cardiaque et qui en partent, savoir une veine omphalo-mésentérique (O M) et le premier arc aortique (A O).

Sur l'extrémité caudale nous noterons (fig. 131) le grand développement du cul-de-sac endodermique de l'allantoïde (B), dont l'endoderme se continue sans ligne de séparation avec celui de l'aire ano-génitale, et la saillie actuellement plus accentuée de la formation caudale (Q). Encore cette saillie caudale n'est-elle pas prise dans toute sa longueur par la coupe, parce que déjà l'extrémité postérieure de l'embryon commence à se tordre, à se dévier latéralement; c'est pourquoi ce qui reste de la ligne primitive est ici coupé obliquement, presque transversalement et non en long.

IX. — La neuvième pièce (pièce *u*) est, comme la pièce *s*, d'une récolte faite dans le Midi de la France, à Aigues-Mortes, le 25 avril. La pièce, débitée en coupes transversales, a montré le corps jaune à gauche, et l'embryon orienté de façon que sa tête est dirigée vers l'ovaire droit. Cette pièce a donné les figures 133 à 149.

La figure 133 est une vue d'ensemble, à un grossissement de 8 à 9 fois, de la corne utérine droite coupée transversalement dans sa partie moyenne, la plus renflée. Si le lecteur veut bien la comparer avec la figure 111 de la planche IV, nous pourrons presque nous dispenser de toute description. Il n'y a que peu d'augmentation dans le volume de l'utérus; et cependant le développement de l'embryon est bien plus avancé, ainsi que nous allons le voir. Nous constatons ici, comme sur la figure 126, la présence d'un gros vaisseau afférent (VA), qui vient aborder le placenta dans la région de l'ombilic amniotique.

La figure 134 nous donne l'ensemble de l'œuf, au grossissement de 21 fois. En comparant avec la figure 112, on juge bien des progrès accomplis dans le développement, par l'occlusion de l'amnios, l'arrivée des lames médullaires presque au contact, la descente du mésoderme presque au niveau de la limite inférieure de l'ectoplacenta. De ces divers détails, celui relatif à l'occlusion de l'amnios nous arrêtera seul.

Les détails de cette occlusion sont repris au grossissement de 400 fois, dans la figure 135. Après l'étude que nous avons faite précédemment (description de la pièce *r*) des processus qui président à cette occlusion (figures 121, 122, 123, et 132) et de la disposition des parties qui y prennent part, notre description pourra être très brève. Nous retrouvons ici, comme sur la figure 132, la lame supérieure ou interne de la cavité ectoplacentaire (en *a*) et au-dessous d'elle le sommet des deux plis amniotiques proprement dits (en *c*, *c*); seulement ces deux sommets se sont rejoints et soudés. Ainsi se trouve délimitée entre les lames *a* et *c* une étroite cavité (EP); c'est la *cavité de l'ectoplacenta*, ainsi nommée, avons-nous dit, par homologie avec la formation semblable que nous avons trouvée chez certains rongeurs à inversion blastodermique, par exemple le Campagnol, la Souris et le Rat. Nous venons donc d'assister aux processus que nous avons annoncés par avance, en faisant l'étude des pièces *r* et *s*, pour montrer ce que signifiaient les dispositions constatées sur les figures 122 et 132.

Les figures 136 à 146 nous permettront de prendre rapidement une idée de la constitution du corps de l'embryon et de certaines de ses annexes, par exemple le proamnios. Le proamnios, conformément aux études de Van Beneden sur le lapin, est cette portion de l'enveloppe amniotique qui répond à la face antérieure (inférieure sur les figures) et à une partie des faces latérales de l'extrémité céphalique de l'embryon, et qui est caractérisée en ce qu'elle est formée du mésoderme et de l'endoderme, sans interposition de mésoderme. On voit ce proamnios s'étendant de *pa* à *pa* sur les figures 136, 137, 138 et 139, et il est facile d'y constater en effet que, tandis que la moitié supérieure de l'enveloppe amniotique est formée par le mésoderme (*ma*) doublant l'ectoderme, la moitié inférieure (proamniotique) est formée également de l'ectoderme, mais doublé par l'endoderme (*in*); on voit de plus que les vaisseaux, disposés entre l'endoderme et sa splanchnopleure, s'arrêtent brusque-

ment à l'endroit où commence le proamnios. Ce sont là, à tous égards, les caractères assignés par Van Beneden à la formation proamniotique. Avec la figure 140 disparaît le proamnios; c'est qu'alors en effet nous sommes arrivés dans la région de la cavité pleuro-péritonéale dite cœlome péricardique (voir les figures 128 et 130).

Si maintenant, pour nous rendre compte de l'état de l'embryon, nous passons en revue les figures 136 à 146, nous trouvons les particularités suivantes :

La figure 136 est une coupe qui a passé par la partie la plus saillante de l'extrémité céphalique, au niveau de la courbure de la gouttière nerveuse cérébrale, de sorte que, comme le fait voir la ligne 136 de la figure 128, elle a intéressé deux fois cette gouttière, en haut et en bas (en 1 et 2).

La figure 137 passe par l'intestin antérieur ou pharynx (*Ph*) et cependant entame encore la gouttière nerveuse cérébrale dans sa partie réfléchie, tant est fort le recourbement de ces parties céphaliques; cette portion réfléchie de la gouttière nerveuse cérébrale est si peu excavée, qu'elle mérite seulement le nom de lame ou plaque cérébrale. On comprendra ces dispositions en se reportant sur la figure 128 aux parties par lesquelles passe la ligne 137.

La figure 138 ne nous donne plus que l'extrémité terminale des lames ou plaque cérébrale (voir la ligne 138 sur la figure 128).

La figure 139 passe par la fosse buccale (FB) et la membrane bucco-pharyngienne : sur les côtés, dans la paroi antérieure du pharynx, apparaît déjà la paroi mésodermique du cœlome péricardique. La ligne 129 sur la figure 128 marque le niveau de la présente coupe.

Les figures 140 et 141 passent, comme parties nouvelles, au niveau du tube cardiaque (*c*); ces figures sont si semblables, à presque tous les égards, à celles qui sont classiquement connues pour le poulet et pour divers mammifères, que nous jugeons inutile de les décrire; voir du reste, pour faciliter leur intelligence, les lignes 140 et 141 de la figure 128. Nous avons dû donner cependant ces figures parce que, grâce à certains de leurs détails, nous pourrons présenter plus loin des considérations comparatives sur le développement du cœur chez les oiseaux et chez les mammifères.

La figure 142 passe en arrière de l'entrée de l'intestin antérieur; elle n'intéresse donc plus le cœur, mais seulement les veines

omphalo-mésentériques, et présente notamment la veine omphalo-mésentérique gauche (en VOM) (celle de droite est sur la figure 141).

La série de figures (136 à 142), que nous venons d'examiner, sont des coupes passant par des niveaux peu distants, comme on peut en juger par les lignes correspondantes de la figure 128 (pl. V) et comme on en jugera avec bien plus de précision si nous disons qu'il y a seulement en moyenne de 5 à 6 coupes entre chacune de celles ici représentées, excepté toutefois entre les figures 139 et 140, puis entre 140 et 141, où se trouve chaque fois un intervalle rempli par 10 coupes. Au contraire les figures qu'il nous reste à examiner (fig. 143, 144, 145, 146) sont des coupes relativement distantes les unes des autres (20 coupes de 142 à 143; — 26 de 143 à 144; — 40 de 144 à 145; — et enfin 17 coupes de 145 à 146); c'est qu'en effet il s'agit ici de l'étude du corps et non de la région céphalique, et qu'ici les changements de constitution des parties sont moins rapides et moins complexes.

La figure 143 (voir la ligne 143 sur la figure 128, pl. V) est une coupe au niveau de la région moyenne des prévertèbres. Nous n'avons rien de particulier à signaler à propos du corps même de l'embryon, sur cette coupe, qui s'explique d'elle-même par le fait qu'elle fait transition des précédentes vers les suivantes. Mais, relativement aux annexes de l'embryon, nous devons faire remarquer que cette coupe passe précisément par la région où se fait l'occlusion de l'amnios et où se réalisent des dispositions sur lesquelles nous avons donné quelques rapides indications d'une part à propos de la pièce *s* (figures 128 et 132, pl. V), et d'autre part tout au début de l'étude de la présente pièce *u*. Nous attirerons de nouveau l'attention sur ce fait qu'il s'agit ici de la rencontre et de la soudure des plis amniotiques proprement dits (A*m*, fig. 132) et de l'occlusion de la cavité de l'ectoplacenta.

Ces parties, qui occupent la région EP de la figure 143, se trouvent reproduites à un grossissement de 400 fois dans la figure 135. On voit que maintenant il existe bien à ce niveau une cavité; très réduite il est vrai, et qui mérite le nom de *cavité ectoplacentaire*, que nous lui avons donné par avance, en décrivant la figure 132. Cette cavité est limitée par une lame supérieure ou externe (en *a*) qui est une couche plasmodiale à noyaux géants, et par une lame inférieure qui est formée par le feuillet externe des plis amniotiques proprement dits. Seulement, et c'est en ceci que la figure 145 dif-

fère de la figure 132, ces deux plis (A*m*, A*m*, fig. 132) sont ici arrivés au contact et se sont soudés. La coupe passe précisément par le cordon d'éléments ectodermiques (entre EP et C,C) qui forme cette soudure. De chaque côté de ce cordon, de cet ombilic amniotique occlus, le repli mésodermique amnio-chorial (*m c* et *m a*) se présente, prêt à effectuer la section de ce cordon, et à se souder d'un côté à l'autre, de manière à séparer définitivement l'ectoderme amniotique de la formation ectoplacentaire. Nous verrons ces dernières dispositions se réaliser dans la figure 171, c'est-à-dire sur une pièce suivante. Pour les autres détails de la figure 135, voir l'explication des planches et comparer avec la figure 132.

Reprenant la série des coupes d'ensemble de l'embryon de la pièce *u*, nous arrivons à la figure 144; elle est de 26 coupes plus en arrière que la figure 143; elle répond à la région des prévertèbres les plus postérieures (plus en arrière, fig. 145, la masse prévertébrale n'est pas encore divisée en segments). Nous remarquons, sur cette coupe, une indication très nette de la corde dorsale, qui apparaît ici se formant par une gouttière de l'endoderme (CH). Nous reviendrons dans un paragraphe spécial sur cette formation.

Enfin les figures 145 et 146 nous amènent de plus en plus vers l'extrémité postérieure du corps de l'embryon. La gouttière médullaire, largement ouverte dans la figure 146, est étalée à l'état de plaques médullaires dans la figure 147; la corde dorsale (CH) est distincte dans la figure 146, tandis que dans la figure 147 elle est confondue avec la masse de cellules qui relient, sur la ligne médiane, l'ectoderme à l'endoderme, et qui réalisent les dispositions que nous considérons comme caractéristiques de la ligne primitive. En effet nous sommes ici, avec cette figure 147, vers l'origine de la région caudale de l'embryon, région où, comme chez le poulet, les lames médullaires encadrent la partie antérieure de la ligne primitive (voir notre *Atlas d'embryologie*, pl. IV, fig. 72, et pl. XIV, fig. 221, 222, 223).

Nous avons ainsi terminé l'étude générale de la pièce *u*, à laquelle appartiennent cependant encore les figures 147, 143 et 149; mais celles-ci sont relatives à la formation placentaire, et les détails qu'elles présentent seront mieux à leur place dans un chapitre ultérieur où sera poursuivie l'évolution de l'ectoplacenta et de ses vaisseaux.

(*A suivre.*)

RECHERCHES SUR LE
DÉVELOPPEMENT DU FOIE
DU TUBE DIGESTIF
DE L'ARRIÈRE-CAVITÉ DU PÉRITOINE ET DU MÉSENTÈRE

Par A. SWAEN
Professeur d'anatomie à l'Université de Liége.

(PLANCHES I et II.)

DEUXIÈME PARTIE [1]

DÉVELOPPEMENT DU FOIE, DU TUBE DIGESTIF, DU PÉRITOINE ET DU DIAPHRAGME CHEZ LES EMBRYONS HUMAINS.

Pour faire sur des embryons humains une étude aussi détaillée que celle dont nous venons d'exposer les résultats chez les embryons de lapin, il nous manquait malheureusement trop de matériel, surtout dans les plus jeunes stades, où nous aurions pu espérer arriver à une connaissance plus complète de l'évolution du système veineux du foie.

Ne pouvant apporter aucun fait nouveau pour élucider cette question, et désirant n'avoir plus à y revenir quand nous nous occuperons des autres objets de ces recherches, nous avons repris les travaux des différents auteurs qui l'ont étudiée et nous croyons ne pas faire œuvre inutile en donnant ici un exposé des faits recueillis jusqu'à présent et en montrant quelles relations et quelles différences essentielles présente le développement de ces organes chez l'homme et chez le lapin.

Dès le début de leur évolution, sur les embryons humains les

1. Voir première partie, *Journal de l'Anatomie*, t. XXXII, janvier-février 1896.

plus jeunes, une différence manifeste apparaît dans la conformation du sinus veineux et dans les dispositions des veines qui y aboutissent.

D'après les recherches de His[1] sur les embryons (L*g*, fig. 1, 6, 7; *BB*, fig. 3, 9, 10, 11, 12; L*r*, fig. 5, 13, 14, 15, planche IX de son atlas), les veines de Cuvier et les veines ombilicales s'unissent dans les parois latérales du corps, là où ces dernières se continuent dans le septum transversum. De l'union de ces veines, à droite et à gauche, résulte la formation de deux troncs veineux qui se dirigent de dehors en dedans et se réunissent sur la ligne médiane de façon à constituer le sinus veineux ou sinus réunien. C'est en dedans de l'origine de chacun de ces troncs veineux, dans le septum transversum, que chaque veine omphalo-mésentérique aboutit au sinus veineux.

Cette disposition se retrouve encore chez l'embryon L*f* Broman[2], un peu plus âgé, mais avec une modification déjà décrite d'ailleurs par His. Dans leur trajet à travers le foie, les veines omphalo-mésentériques sont modifiées, les cavités de ces veines ont probablement été envahies par les travées épithéliales du foie et transformées en ramifications vasculaires et en réseaux capillaires. Ces derniers sont ainsi interposés entre les segments inférieurs de ces veines et leurs extrémités supérieures. De là le nom de veines hépatiques que l'on a donné à ces dernières. De là aussi la description de Broman, qui désigne sous le nom de veines hépatiques les deux canaux veineux qui aboutissent au sinus veineux en dedans des veines ombilicales et des veines de Cuvier. Ces veines hépatiques, nous les considérerons encore comme constituées par les segments supérieurs des veines omphalo-mésentériques.

Ces dispositions sont donc radicalement différentes de celles que nous avons trouvées chez les embryons de lapin.

Si cependant nous examinons plus attentivement ces embryons humains, nous y trouvons des relations qui rappellent, en partie du moins, celles du lapin, et nous pourrons reconnaître certaines formes de transition entre ces organisations en apparence si différentes.

Ainsi Janosik[3], chez l'embryon dont il a donné la description dans

1. His, *Anatomie menschlicher Embryonen*, 1880.
2. Broman, Beschreibung eines menschlichen Embryo von beinah 3 mm Länge, *Schwalbe's morphologische Arbeiten*. Bd V.
3. Janosik, Zwei junge menschliche Embryonen, *Archiv für mikroskop. Anatomie*, Bd XXX.

les *Archiv für mikroskopische Anatomie*, t. XXX, décrit, aux pages 588 et 589, ces veines comme se comportant différemment à droite et à gauche.

Du côté gauche, dit-il, la veine ombilicale s'unit d'abord au canal de Cuvier avant d'aboutir ensuite à la veine omphalo-mésentérique. C'est donc la disposition décrite plus haut.

Du côté droit, au contraire, la veine ombilicale aboutit d'abord à la veine omphalo-mésentérique, et celle-ci s'unit ensuite au canal de Cuvier. Cette disposition est au contraire fort semblable à celle qui se présente chez les embryons de lapin de dix à onze jours.

D'autre part, sur l'embryon L*r* de His, si l'on suit de bas en haut les veines ombilicales et omphalo-mésentériques dans leur trajet ascendant, on les voit d'abord communiquer entre elles, puis on voit la veine ombilicale continuer son trajet ascendant et s'anastomoser ensuite avec le canal de Cuvier au point où la paroi latérale du corps se continue dans le septum transversum.

Cette disposition est surtout bien nette du côté droit de l'embryon (V. pl. XI, L*r*, fig. 19 *e*, à 20 *e* et pl. IX, fig. 15) de l'atlas de His.

Ces unions inférieures entre les veines ombilicales et omphalo-mésentériques rappellent les relations de ces vaisseaux chez le lapin. Plus tard elles disparaissent sans doute, et alors se trouve réalisée la conformation décrite par His et Broman (Embryons α et L*f*). Il est encore une observation à faire au sujet du sinus veineux, c'est que, chez les embryons humains, il est moins étendu que chez le lapin dans le sens longitudinal

Si maintenant, nous poursuivons chez les embryons plus âgés, l'étude du sinus veineux et des canaux qui y aboutissent, nous constatons que brusquement chez les embryons B*l*, R de His, de même que chez l'embryon de Fol [1], les veines ombilicales n'interviennent plus guère dans sa constitution.

Chacune des veines ombilicales s'est en effet divisée en deux segments, un inférieur dont nous nous occuperons plus tard, et un supérieur que nous allons suivre maintenant.

Ce segment, supérieur d'après His, persiste sous forme d'une petite branche peu volumineuse qui recueille le sang venant des parois latérales du corps et le conduit au sinus réunien.

1. Fol, Description d'un embryon humain de 5 mm 6, *Recueil zoologique suisse*, t. I.

Or, d'après le schéma même de His, s'il en est en effet ainsi du côté droit chez l'embryon B*l*, il n'en est plus de même à gauche, où le segment supérieur de la veine ombilicale aboutit d'abord à la veine hépatique et par son intermédiaire seulement au sinus veineux (V. schéma reproduit fig. 1 à la page 37).

De plus chez l'embryon R, un peu plus âgé, les segments supérieurs des deux veines ombilicales aboutissent de chaque côté, d'abord à la veine hépatique correspondante, et c'est un tronc commun à la veine hépatique et à la veine ombilicale qui se rend de chaque côté au sinus veineux (V. les fig. 134 et 135, p. 204, His).

Enfin Fol[1], sur l'embryon de 5 mm 6 dont il donne la description, ne trouve plus trace de ces veines ombilicales supérieures, mais décrit dans les deux moitiés du foie, à leurs extrémités supérieures, deux sinus hépatiques dont le droit est plus volumineux que le gauche. Le sinus gauche aboutit à la veine de Cuvier gauche (moitié gauche du sinus veineux). Le sinus droit, dit Fol, communique par l'intermédiaire de la veine hépatique avec l'oreillette (V. p. 392). Cette veine hépatique représente un tronçon de la veine cave inférieure (V. p. 394).

Si l'on examine les figures données par Fol à l'appui de sa manière de voir (V. fig. 8 à 13, pl. XVII de son mémoire), on s'aperçoit que le canal veineux qu'il désigne sous le nom de grosse veine hépatique, le tronçon de la veine cave inférieure, est constitué par l'extrémité droite du sinus veineux. Elle se continue, en effet, vers le haut dans le canal de Cuvier droit, et vers le bas dans le restant du sinus veineux. En avant elle communique avec l'oreillette droite, et c'est sur sa paroi postérieure que s'ouvre le sinus hépatique.

Les deux sinus hépatiques décrits par Fol s'ouvrent donc à droite et à gauche dans les extrémités correspondantes du sinus veineux. Ils ne sont rien d'autre que les veines hépatiques de His, et représentent actuellement, très probablement, les segments supérieurs des veines ombilicales et des veines omphalo-mésentériques, confondues de chaque côté en un seul tronc ou sinus veineux.

S'il en est ainsi, de chaque côté, chez l'embryon humain, se trouve réalisée la disposition qui se présente du côté droit chez les embryons de lapin de onze et demi à douze jours.

Il est facile de se figurer le processus amenant cet état de choses

1. *Loco citato.*

de façon à rendre encore plus grande son assimilation avec celui que nous avons observé chez le lapin.

Nous ne voulons pas émettre des hypothèses, mais nous ne pouvons nous empêcher de rappeler comment la veine ombilicale droite chez le lapin, se trouve, elle aussi, subdivisée en un segment postérieur et un antérieur, et comment ce dernier entre en relation avec la veine omphalo-mésentérique (extrémité antérieure de la moitié droite du sinus intra-hépatique) pour constituer le sinus intermédiaire.

Si enfin nous passons aux embryons A, B et Pr de His, nous trouvons, comme déjà chez l'embryon R, la veine hépatique droite en relation avec le canal d'Arantius et la veine hépatique gauche ne s'ouvrant plus dans le sinus veineux, mais dans l'extrémité supérieure du même canal d'Arantius. (V. fig 134 et 137, p. 204 et 208 et les figures des pl. II et V de l'atlas.)

Sur les figures 38 et 39, planche II, on voit la veine hépatique droite aboutir à la moitié droite du sinus veineux, ou si l'on veut au canal de Cuvier droit, et communiquer par son intermédiaire avec l'oreillette. C'est une disposition semblable à celle que nous avons décrite chez l'embryon de lapin de 10 1/2 à 11 jours.

La veine hépatique droite de His représente ici le sinus intermédiaire du lapin et constitue l'extrémité supérieure de la veine cave inférieure. Cette disposition est en somme très semblable à celle que présentait déjà l'embryon de Fol.

Comment le canal d'Arantius s'est-il formé? Comment la veine hépatique gauche ne s'ouvre-t-elle plus dans le sinus veineux, mais dans ce canal nouveau? Autant de questions dont la solution pourra rendre moins grandes les différences que présentent les processus se passant chez les embryons humains et chez ceux du lapin.

Nous venons de voir comment, chez les embryons humains, les veines ombilicales et omphalo-mésentériques se divisaient à un moment donné en un segment supérieur et un segment inférieur; nous avons vu ce que devenaient les segments supérieurs de ces veines; nous allons passer également en revue les faits connus sur l'évolution de leurs segments inférieurs.

Les veines omphalo-mésentériques, dit His, accompagnent le tube digestif et montent ainsi avec lui jusqu'au voisinage de l'origine du tube hépatique; alors elles longent ses faces latérales et sont logées dans l'épaisseur de son revêtement mésentérique. Il suffit de

passer en revue les figures BB 9_3 jusque 8_4 et *Lr* 23 *d* à 19 *c*, pl. XI de l'atlas pour constater que ces veines se comportent, au début, sur les embryons humains, comme chez les embryons de lapin. Entre ces veines, déjà très tôt, s'établissent des anastomoses transversales, et chez l'embryon B*l* il en est trois qui contournent les faces dorsale et ventrale du tube digestif pour s'étendre d'une veine à l'autre. Deux de ces anastomoses sont ventrales ; l'une est supérieure, l'autre est inférieure ; la troisième anastomose, la dorsale, occupe une position intermédiaire aux deux autres. De la sorte le tube digestif traverse un double anneau veineux, un anneau supérieur et un

Fig. 1. — Schéma copié dans l'ouvrage de His.

inférieur, l'anastomose dorsale étant commune aux deux anneaux. L'anneau inférieur se forme d'abord (V. p. 203, embryon α, His).

L'anastomose inférieure se trouve assez bien au-dessous du canal hépatique, l'anastomose supérieure est au-dessus de lui et l'anastomose dorsale intermédiaire contourne le tube digestif à peu près en regard de l'origine du canal hépatique, de telle sorte que le pancréas dorsal naîtra plus tard immédiatement au-dessus d'elle.

L'anneau veineux inférieur est semblable à celui du lapin.

L'anneau supérieur n'a pas été retrouvé en entier chez les embryons de cet animal ; l'anastomose ventrale antérieure fait défaut et est remplacée par l'extrémité inférieure du sinus veineux.

Chez l'embryon B*l* de His (V. fig. 1 ci-contre) les segments inférieurs des veines ombilicales pénètrent dans le foie par son extrémité inférieure. La veine droite, plus petite que la gauche, se perd bientôt dans les vaisseaux du lobe hépatique. La veine gauche, volumineuse, se ramifie aussi dans le lobe ventral du foie du côté

gauche et ses ramifications se dirigent en partie vers l'anneau veineux péri-intestinal supérieur.

L'anneau veineux supérieur décrit par His offre un grand intérêt pour plusieurs raisons.

Et d'abord c'est à lui qu'aboutit le sang des deux veines omphalo-mésentériques, et c'est de lui que partent les canaux qui répandent le sang dans les parties supérieures du foie et le conduisent aux racines des veines hépatiques.

D'autre part c'est à ce même anneau qu'aboutira plus tard la veine ombilicale gauche, c'est de lui que partira vers le haut le canal d'Arantius.

Des modifications successives du double anneau veineux péri-

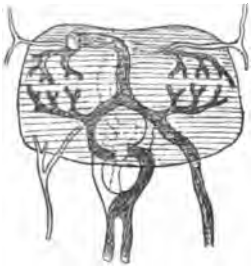

Fig. 2.

intestinal doivent, en effet, conduire à la disposition suivante, qui se trouve réalisée chez les embryons AB de His. (V. fig. 2 ci-jointe.)

Une veine omphalo-mésentérique unique contourne en spirale le tube intestinal de façon à passer de sa face ventrale, le long de sa face latérale gauche, à sa face dorsale. De là elle s'engage le long de la face latérale droite du tube intestinal entre lui et le lobe latéral droit du foie. Elle gagne ainsi de nouveau sa face ventrale et s'y anastomose de droite à gauche avec la veine ombilicale de ce côté.

De cette anastomose part vers le haut un tronc veineux médian qui longe la face dorsale du foie et aboutit à la veine hépatique droite : c'est le canal d'Arantius.

Pour réaliser cette disposition :

La veine ombilicale gauche doit aboutir à l'anneau veineux supérieur, ou plutôt encore à l'extrémité gauche de l'anastomose ventrale supérieure. Le canal d'Arantius doit se développer entre cette dernière et la veine hépatique droite.

Enfin deux portions des anneaux veineux doivent s'atrophier : c'est la branche gauche de l'anneau supérieur et la branche droite de l'anneau inférieur.

Il est probable que ces différents processus ne se passent pas régulièrement dans un ordre invariable, car si nous comparons les embryons L*f* de Broman, R de His et l'embryon de Fol, nous les trouvons à des degrés très variables d'avancement.

Ainsi chez l'embryon R de His, tous les processus actifs sont réalisés et aucune atrophie ne s'est produite. Les deux anneaux veineux sont intacts ; le canal d'Arantius est formé et la veine ombilicale

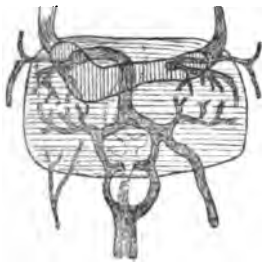

Fig. 3.

Fig. 4.

gauche aboutit à l'extrémité gauche de l'anastomose ventrale supérieure (V. fig. 3 ci-contre).

Sur l'embryon L*f* de Broman [1], le moins avancé des trois, la veine ombilicale gauche ne pénètre pas encore dans l'extrémité inférieure du foie, le canal d'Arantius n'est pas formé, mais les atrophies sont complètement réalisées ; le pourtour droit de l'anneau inférieur, le pourtour gauche du supérieur sont atrophiés et la veine omphalo-mésentérique contournant en spirale le tube digestif arrive à sa face latérale droite entre lui et le lobe droit du foie et se continue dans l'ancienne anastomose ventrale supérieure, qui semble en voie d'atrophie et se perd à gauche dans le tissu du foie (V. fig. 4 ci-contre).

Enfin sur l'embryon de Fol [2], plus avancé en apparence que R de His, malgré la description assez différente qu'il en donne, on peut retrouver une nouvelle variété des modifications de ce système. Il n'y a pas encore non plus de canal d'Arantius, mais la veine

1. Broman, *loc. cit.*
2. Fol, *loc. cit.*

ombilicale gauche est unie à l'anastomose ventrale supérieure et a entraîné la dilatation de cette dernière de façon à en former un sinus. D'autre part, le pourtour gauche de l'anneau veineux supérieur est atrophié, tandis que le pourtour droit de l'inférieur est en voie d'atrophie. Aussi la veine omphalo-mésentérique unique contourne-t-elle en spirale le tube intestinal de façon à gagner sa face latérale droite. Là elle pénètre dans la face interne du lobe droit du foie et se continue en avant et en dedans dans le sinus veineux de la veine ombilicale.

Du pourtour droit de l'anneau inférieur reste cette partie de la veine omphalo-mésentérique droite dont parle Fol, qui se jette

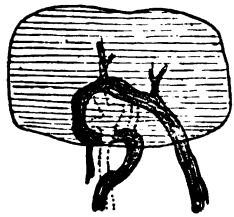

Fig. 5.

dans la veine porte au moment où cette dernière longe la face latérale droite du tube intestinal (V. fig. 5 ci-contre).

Quoi qu'en ait dit Fol, on retrouve donc très bien sur l'embryon qu'il décrit les deux anneaux veineux de His, mais déjà profondément modifiés.

Après cet examen des connaissances acquises sur l'évolution du système veineux du foie, nous pourrons, sans avoir plus à nous en occuper, étudier le développement des autres organes qui nous intéressent.

Le premier embryon que nous décrirons a 3 mm 8 de long. Il a sa paroi ventrale déchirée au niveau de l'ombilic. Mais, traité par le liquide de Müller, monté dans la paraffine et débité en coupes transversales de 0 mm 01 d'épaisseur, il se montre assez bien conservé et comparable aux embryons de dix à onze jours de lapin.

Embryon I.

Le canal digestif est un tube épithélial aplati latéralement, allongé dans le sens dorso-ventral et parcourant toute la région

dans le plan sagittal médian. Logé dans l'épaisseur de la cloison mésentérique, il est un peu plus rapproché de la paroi dorsale au niveau de l'origine de la trachée et s'en écarte un peu dans la partie inférieure de son trajet.

L'origine de l'appareil respiratoire consiste en une légère dilatation du bord ventral, dont l'épithélium, plus épais, circonscrit une gouttière très courte, un peu déviée vers la gauche. Cette gouttière s'arrête bientôt et le tube épithélial, revenu à sa conformation première, suit de haut en bas la face dorsale du sinus veineux et du septum transversum. Arrivé à la partie inférieure de ce dernier, le tube épithélial s'allonge brusquement en avant et se continue dans une gouttière longitudinale, engagée dans l'épaisseur du septum. Cette gouttière s'y étale latéralement de façon à présenter un calibre plus considérable que celui du tube digestif dans lequel elle se continue en arrière. Vers le haut, elle se prolonge dans le septum au devant du tube intestinal en un cul-de-sac supérieur, qui bientôt se termine par une extrémité aveugle.

Vers le bas au contraire, elle devient de moins en moins profonde, moins étalée en largeur, et s'arrête quand le tube intestinal a repris sa dimension dorso-ventrale ordinaire. Cette gouttière et son cul-de-sac supérieur constituent la première ébauche du foie et du canal cystique, c'est la *gouttière hépatique*. Elle présente la plus grande analogie avec la même ébauche chez l'embryon de lapin de dix jours (V. fig. III, pl. I).

Le tissu du septum transversum dans lequel elle est engagée et qui longe aussi les veines omphalo-mésentériques dans leur trajet à ce niveau, est très riche en cellules serrées les unes contre les autres et formant une masse assez compacte. Je n'ai pu l'étudier assez convenablement, l'embryon n'étant pas assez bien conservé, pour décider s'il est en partie formé ou non de cellules épithéliales provenant d'un bourgeonnement des parois de la gouttière hépatique.

Le *sinus veineux* occupe la partie supérieure du septum transversum formant la paroi dorsale de la cavité péricardique. C'est un large canal étendu transversalement entre les parois latérales du corps. Il m'a été impossible, vu l'état des organes dans cette paroi, de constater la façon dont il s'y continue avec les veines de Cuvier et les veines ombilicales. Sur la paroi dorsale du sinus s'insère la cloison mésentérique, et de chaque côté de cette insertion

cette paroi fait saillie dans la cavité pleuro-péritonéale. Ces deux saillies latérales, peu marquées à leurs extrémités supérieures, vont en s'accentuant vers le bas (V. fig. I, II, III, pl. I).

Les *veines omphalo-mésentériques* étaient assez bien conservées pour être suivies dans une bonne partie de leur trajet. Pénétrant dans l'embryon par l'ombilic, elle longent le tube intestinal en montant de chaque côté de lui dans la cloison mésentérique qui l'enveloppe. Elles donnent ainsi une grande épaisseur à cette cloison dans la partie antérieure de son étendue.

Arrivées au niveau de la gouttière hépatique, les deux veines omphalo-mésentériques continuent d'abord à longer les faces latérales du tube digestif et de la gouttière. Mais bientôt la droite et la gauche ne se comportent plus de même. Cette dernière ne reste pas accolée à la face latérale correspondante du tube intestinal ; elle s'en sépare rapidement et n'est plus alors en relation qu'avec la gouttière hépatique qui se trouve au-dessous et en dedans d'elle. La veine, large et volumineuse, monte ainsi à la face dorsale du septum, sur laquelle elle fait une forte saillie à gauche de la cloison mésentérique.

La veine omphalo-mésentérique *droite*, au contraire, se divise en différentes branches, l'une plus volumineuse, les autres ayant des calibres de capillaires, qui parcourent de bas en haut le tissu de la cloison mésentérique le long du tube digestif et de la gouttière hépatique. La veine se ramifie ainsi à ce niveau dans cette partie du revêtement latéral droit du tube intestinal où se développera plus tard l'extrémité inférieure du lobe latéral droit du foie. Ce n'est qu'au voisinage de l'extrémité supérieure de la gouttière hépatique que la veine omphalo-mésentérique se reconstitue, redevient un tronc volumineux et se sépare du tube digestif pour monter elle aussi en dehors de la cloison mésentérique, à la face dorsale du septum transversum. Ainsi les deux veines, saillantes de chaque côté du mésentère, montent à la face dorsale du septum jusqu'au sinus veineux, dans lequel elles se terminent (V. fig. II et III, pl. I).

Il y a, comme nous venons de le voir, dans les rapports de ces deux veines avec le tube digestif et la cloison mésentérique la plus grande analogie avec ce que nous avons observé chez les embryons de lapin.

Cloison mésentérique. — Large et épaisse, cette cloison est occupée dans toute son étendue dorso-ventrale par le tube digestif.

Tant que les veines omphalo-mésentériques restent logées à son intérieur, la partie antérieure de la cloison est tellement épaisse qu'elle se continue avec la face dorsale presque entière du septum transversum. Quand la veine gauche s'en sépare, et surtout quand les deux veines s'en sont isolées complètement, la portion antérieure de la cloison devient plus mince, mais conserve cependant encore une épaisseur notable. Quand les veines sortent ainsi de la cloison mésentérique, c'est leur pourtour postérieur qui s'en sépare d'abord et des sillons verticaux s'engagent d'arrière en avant entre la veine et la cloison mésentérique; ils deviennent ainsi de plus en plus profonds vers le haut au fur et à mesure que les veines s'isolent davantage.

Au niveau du sinus veineux, dans la partie supérieure du trajet qui nous intéresse, cette cloison présente les premières phases du développement de la *cavité hépato-entérique*.

A la hauteur de la paroi inférieure du sinus veineux, dans le feuillet droit de la cloison se présente un cul-de-sac cœlomique, arrondi, qui y pénètre de droite à gauche jusqu'au voisinage de la paroi épithéliale du tube digestif. Ce cul-de-sac est délimité par un épithélium prismatique, un peu stratifié, assez épais. Or, dans cette région, les deux faces de la cloison mésentérique ont un revêtement d'épithélium prismatique et au niveau du cul-de-sac hépato-entérique l'épithélium s'épaissit, se stratifie, et c'est lui qui, en se développant dans la profondeur, s'engage dans le tissu conjonctif sous-jacent. (V. fig. II, pl. I, *cbei*.)

C'est dans la partie antérieure de la cloison mésentérique que se forme ce cul-de-sac épithélial, et il se trouve ainsi délimité en arrière par le restant de la cloison qui semble ainsi soulevée en un bourrelet saillant derrière lui. Si l'on suit l'ensemble de ces dispositions vers le haut, on voit le bourrelet s'accentuer et l'épithélium du cul-de-sac s'engager dorsalement dans l'épaisseur de la cloison de façon à y ébaucher une gouttière délimitée d'une part par la face latérale droite de la cloison mésentérique et d'autre part par ce bourrelet devenu crête longitudinale. Seulement le processus en est encore à ses débuts et la gouttière n'est qu'ébauchée par un prolongement, une crête compacte de l'épithélium qui délimite le cul-de-sac hépato-entérique (V. fig. II, pl. I, *Ghe*). C'est donc certainement un bourgeonnement épithélial, se faisant dans la profondeur, dans le tissu conjonctif sous-jacent, qui constitue le début de la gouttière

hépato-entérique. C'est donc très probablement aussi à l'activité du développement de l'épithélium qu'est due la formation du cul-de-sac inférieur initial.

Chez cet embryon se trouve donc formé le cul-de-sac inférieur de la cavité hépato-entérique et l'on y assiste aux débuts de la gouttière qui le prolongera vers le haut.

Il est à remarquer que l'extrémité de la crête épithéliale se trouve à 0 mm 12 de l'extrémité inférieure de l'ébauche de l'appareil respiratoire et qu'il n'y a aucune trace d'ailes pulmonaires dans la cloison mésentérique au voisinage de cette dernière.

Embryon L r de His. (V. pl. XI, *L r.*) — Nous avons parlé antérieurement du sinus veineux et des veines de cet embryon, nous n'y reviendrons plus. Mais sur les planches de His représentant les coupes de cet embryon, il est facile de retrouver accentuées quelques-unes des dispositions que nous avons signalées sur l'embryon I.

Nous y trouvons encore les *veines omphalo-mésentériques* longeant les faces latérales du tube intestinal dans l'épaisseur de leur revêtement mésentérique, puis s'en isolant plus haut pour faire saillie à la face dorsale du septum transversum, de chaque côté de la cloison. Mais ici, dans la région du foie, nous trouvons le feuillet du mésentère beaucoup plus épaissi le long de la veine droite que de la gauche. Nous voyons aussi que la première de ces veines est plus développée que l'autre, et que la saillie considérable dont elle détermine la formation dans le feuillet droit du mésentère, le long du tube digestif et de la gouttière hépatique, reste unie à ces derniers sur un trajet plus long que la veine gauche. Enfin cette saillie occupe la portion moyenne de la cloison et s'étend jusque dans la portion dorsale (V. fig. 21 *c* à 22 *b*).

Dans le septum transversum, depuis le cul-de-sac supérieur de la gouttière hépatique jusqu'à la paroi inférieure du sinus veineux, entre les veines ombilicales droite et gauche et en avant des veines omphalo-mésentériques s'est développé du tissu hépatique. C'est évidemment le *lobe ventral* qui commence à se former (V. fig. 20 *b* à 21 *a*).

Cloison mésentérique. Cavité hépato-entérique. — La cloison mésentérique est plus développée dans le sens dorso-ventral, et l'on peut actuellement y distinguer une portion dorsale, une portion moyenne et une ventrale. La portion moyenne enveloppe le tube

digestif, la dorsale l'unit à la paroi dorsale de la cavité abdominale, et la ventrale à la face postérieure du septum transversum et du sinus veineux.

On observe aussi que le tube intestinal, très rapproché de la paroi dorsale à son extrémité supérieure, s'en écarte peu à peu vers le bas. De la sorte le mésentère dorsal gagne en étendue, et le mésentère ventral, au contraire, se réduit de haut en bas; il n'existe plus au-dessous du sinus veineux.

Dans la partie supérieure de cette cloison, au-dessus du point où la veine omphalo-mésentérique droite s'en sépare, on voit apparaître la *cavité hépato-entérique*, et l'on y reconnaît nettement le cul-de-sac inférieur et la gouttière qui lui fait suite vers le haut.

Sur les figures de His on voit nettement le *cul-de-sac inférieur* pénétrer sous forme de *gouttière transversale*, de droite à gauche, à l'intérieur du mésentère dorsal. (V. fig. 20 *b* à 21 *a*, pl. XI, *Lr*.)

Vers le haut cette gouttière transversale change de direction et s'engage d'avant en arrière, et de droite à gauche, dans le revêtement latéral droit du tube digestif, c'est-à-dire dans la portion moyenne de la cloison, le long du tube épithélial. Dans sa partie inférieure, elle s'engage ainsi jusque dans le mésentère dorsal; plus haut elle ne pénètre pas autant en arrière et ne dépasse plus le tube épithélial dans ce sens. (V. fig. 19 *b*, 19 *c* et 18 *d*, pl. XI.)

Cette gouttière longitudinale se trouve délimitée par le revêtement de la face latérale droite du tube digestif en dedans, par une crête longitudinale en dehors.

A son extrémité supérieure, elle devient de moins en moins profonde, de même que la crête devient moins saillante, et sur cet embryon elle n'aboutit pas encore à une cavité complète.

Chez l'embryon *Lr* de His se trouvent donc formés le cul-de-sac inférieur, la gouttière hépato-entérique et le prolongement caudal du méso-latéral.

Embryon Lf de Broman[1]. — Je rappellerai simplement la description de l'auteur. Le *tube digestif* est encore aplati latéralement, sagittal, fusiforme au niveau de l'estomac et un peu dévié vers la gauche; il reprend un calibre moins considérable au niveau du duodénum. Il n'y a encore aucune trace de pancréas dorsal et le canal

1. Broman, *loc. cit.*

hépatique pénètre dans le foie au voisinage de son extrémité inférieure.

Foie. — Au-dessous de l'insertion antérieure et inférieure du septum transversum, il n'y a encore aucune paroi abdominale antérieure formée; aussi l'extrémité inférieure du lobe médian du foie ne dépasse-t-elle pas le septum transversum vers le bas.

Dans le foie on distingue, comme dans celui du lapin, un lobe médian et deux lobes latéraux.

Le *premier*, développé dans le septum transversum, s'arrête encore pour le moment à l'extrémité antéro-inférieure de ce dernier; c'est dans ce lobe que pénètre le canal hépatique.

Les *deux lobes latéraux* s'élèvent de chaque côté de la face dorsale du lobe médian et s'engagent d'avant en arrière dans la cavité pleuro-péritonéale. Par leurs extrémités inférieures les deux lobes descendent jusqu'au bas du septum transversum. Mais l'extrémité supérieure du lobe droit est plus saillante vers le haut que celle de gauche.

Tous deux, par leurs faces ventrales, se confondent avec la face dorsale du lobe médian, tous deux présentent de plus une face externe libre dans le cœlome. Mais tandis que la face interne du lobe gauche y est libre également, celle du lobe droit se comporte autrement dans la partie supérieure et dans la partie inférieure de son étendue.

La face interne du lobe droit n'est libre qu'à l'extrémité supérieure du lobe qui dépasse le gauche d'une longueur de 0 mm 2.

Dans le restant de son étendue, c'est-à-dire sur une longueur de 0 mm 4 le lobe droit se trouve uni par sa face interne à la face latérale droite de la cloison mésentérique et se prolonge même dans un lobule qui longe la face latérale droite et un peu postérieure du tube digestif jusqu'à la hauteur de l'insertion ventrale du septum transversum. Ce lobule n'est plus uni à la face dorsale du lobe médian et a une longueur d'environ 0 mm 25.

Le lobe droit est donc plus long que le gauche, il est aussi plus volumineux que lui, et par toute son extrémité inférieure, il est en réalité développé dans la partie droite de la cloison mésentérique à droite du tube digestif et du canal hépatique.

Broman décrit donc chez cet embryon humain une disposition du foie très semblable à celle des embryons de lapin de 10 1/2 à 12 jours. La différence entre les deux lobes latéraux est encore plus

nette chez l'embryon humain, le lobe gauche n'ayant aucune relation avec le mésentère et devant en rester toujours isolé.

Cloison mésentérique et cavité hépato-entérique. — Elle peut être divisée en deux régions principales; une inférieure, contenant la portion duodénale du tube digestif et le canal hépatique, et une supérieure contenant surtout la portion stomacale du tube digestif. Dans cette partie de la cloison se creusent les différentes portions de la cavité hépato-entérique.

Dans la région inférieure, la portion antérieure de la cloison doit être considérablement épaissie par la présence à son intérieur du tube intestinal et du canal biliaire, du lobe droit du foie et de l'anastomose dorsale de l'anneau veineux péri-intestinal.

L'extrémité inférieure du lobe droit du foie est en effet le long du tube digestif dans l'épaisseur de la cloison, et la veine porte, après avoir contourné la face dorsale de ce dernier, longe sa face latérale droite en s'engageant dans la face interne du lobe hépatique.

De ces observations il résulte que dans la partie inférieure de la cloison mésentérique, les organes présentent des dispositions presque identiques à celles que nous avons décrites chez les embryons de lapin de 11 1/2 à 12 jours.

Dans la région supérieure de la cloison, Broman décrit nettement la gouttière hépato-entérique et le prolongement caudal du méso latéral sous le nom de *plica vena cava.*

Vers le haut, la gouttière se continue maintenant dans une cavité complète et le prolongement caudal dans le méso latéral.

La cavité hépato-entérique, qu'il décrit sous le nom de récessus supérieur, a, sur les coupes transversales, la forme d'un croissant à concavité interne. Il longe, dit l'auteur, la partie inférieure de l'œsophage et remonte le long de ce conduit jusqu'à l'extrémité inférieure de l'aile pulmonaire droite, où il se termine par une extrémité aveugle. Cette cavité a une longueur de 0 mm 19. Chose remarquable, Broman a, de plus, trouvé chez cet embryon une cavité gauche se comportant comme la droite, mais n'ayant que 0 mm 16 de longueur.

Il ne parle pas du cul-de-sac inférieur de la cavité hépato-entérique. Il est cependant probable qu'il existe chez cet embryon, car nous le trouvons chez les embryons plus jeunes et plus âgés de His.

Embryon R de His[1] (V. pl XII, *R*). — En étudiant les figures de cette planche on constate que les dispositions qui viennent d'être décrites chez l'embryon de Broman se retrouvent chez l'embryon *R*. On reconnaît dans le *foie* le lobe médian uni par sa face ventrale à la paroi dorsale du péricarde, les lobes latéraux droit et gauche se comportant comme ceux de l'embryon précédent (V. fig 58 à 51.)

Tube digestif. — L'œsophage est bien séparé du tube respiratoire, et l'estomac se distingue par sa dilatation fusiforme; il se continue sans ligne de démarcation tranchée dans le duodénum. Ce dernier se caractérise maintenant plus nettement encore par la formation du *pancréas dorsal*, qui fait saillie au bord postérieur du tube digestif, immédiatement au-dessus de l'anastomose dorsale des veines omphalomésentériques. (V. fig. 51 et 50.)

Au-dessous de l'origine du canal hépatique le tube intestinal se rapproche de la paroi dorsale et décrit une courbe à convexité postérieure au bas de laquelle il se dirige en avant pour se continuer dans l'anse mésentérique.

Dans la portion gastrique de son étendue, le tube digestif est un peu dévié vers la gauche; dans la portion duodénale, il est au contraire dévié vers la droite. Je ne fais ici que répéter la description de His.

Cloison mésentérique et cavité hépato-entérique. — La cloison a gagné des dimensions considérables dans le sens dorso-ventral et le mésentère dorsal est surtout étendu.

Dans la région inférieure, nous trouvons les dispositions étudiées précédemment, et même plus accentuées. Dans la partie antérieure de la cloison, fort épaissie, nous trouvons le tube digestif et le canal hépatique, qui occupent la portion moyenne et la portion ventrale de la cloison; l'anneau veineux inférieur péri-intestinal, dont la branche postérieure occupe le mésentère dorsal. Au-dessus d'elle, dans cette même portion de la cloison, pénètre le pancréas dorsal. Enfin vers la droite elle est considérablement développée par la présence à son intérieur de l'extrémité inférieure du lobe droit du foie et de la veine porte, qui passe entre la face interne de ce dernier et le tube intestinal. Cette union du lobe droit du foie avec la cloison s'étend en arrière jusque dans la portion dorsale de cette dernière et vers le haut jusqu'à l'anastomose veineuse ventrale supérieure. (V. fig. 54 à 50.)

1. *Loc. cit.*

Plus haut le lobe droit du foie se sépare de la cloison mésentérique (fig. 55.)

Dans la région supérieure (V. fig. 58 à 56). — Le tube digestif est oujours dans le plan sagittal et relié à la paroi postérieure par un mésentère dorsal très étendu, à la face dorsale du lobe médian du foie par un mésentère ventral beaucoup plus court. Le long de l'insertion de ce dernier, le canal veineux d'Arantius occupe la face dorsale du foie.

Le mésentère dorsal, à une petite distance de son insertion postérieure semble plié vers la gauche sans qu'il y ait la moindre raison à cette plicature : ne faudrait-il pas plutôt voir dans cette disposition la première apparition de la crête épiploïque dans laquelle pénètre de droite à gauche le cul-de-sac inférieur de la cavité hépato-entérique? (V. fig. 58 à 56, pl XII *R*.)

Sur cet embryon il est impossible de suivre vers le haut le restant de la cavité hépato-entérique, les coupes supérieures n'ayant pas été reproduites ou présentant une orientation peu convenable pour cette étude.

Sur *un embryon de 4 mm. 9 N L*, Jankelowitz[1] vient de décrire le pancréas dorsal et les origines doubles du pancréas ventral.

L'*embryon de 5 mm. 6* décrit par Fol[2], à part le système veineux, présente les plus grandes analogies avec l'embryon *R* de His pour ce qui concerne le foie, le tube digestif et les dispositions de la cloison mésentérique.

L'union du lobe latéral droit et de la cloison est très bien marquée sur les figures 9, 10, 11, 12 et 13 de la planche XVII de ce mémoire, et l'on y voit qu'elle s'étend vers le haut jusqu'au niveau de l'anastomose de la veine ombilicale gauche et de la veine porte.

Dans la région supérieure de la cloison, Fol signale la présence de la cavité hépato-entérique et du méso latéral. (V. fig. 6 et 7, pl. XVII.)

Les *embryons A et B de His et l'embryon décrit par Mall*[3] : présentent de nombreuses analogies avec les embryons de lapin de 11 1/2 à 12 1/2 jours. Par l'état de son système veineux, par une bonne partie de ses rapports, le foie de ces embryons est semblable

1. Jankelowitz, Ein junger menslicher Embryo, *Archiv für mikroskopisch. Anatomie*, Bd 46.
2. Fol, *loc. cit.*
3. F. Mall, A human embryo twenty-six daysold, *Journal of morphology*, Whitman, Vol. V.

à celui de l'embryon de lapin de 12 1/12 jours. Par les dispositions du tube digestif et de la cloison mésentérique, ils rappellent au contraire beaucoup mieux les embryons de 11 1/2 jours.

Foie. (V. fig. 39 à 29, pl. II et III, et fig. 76 à 87, pl. V de l'atlas I de His.) — En étudiant ces figures et les comparant à celles des coupes correspondantes des embryons de lapin, on arrive à distinguer encore aisément dans le foie les différents lobes décrits chez le lapin. Les scissures interlobaires font ici défaut et les limites des différents lobes sont ainsi beaucoup moins nettement indiquées. Mais la situation du canal d'Arantius, de la veine porte, de l'anastomose de cette veine avec l'ombilicale gauche, les trajets de ces derniers vaisseaux, enfin l'orientation des faces du foie donnent encore des indications suffisamment précises pour que nous continuions à parler du lobe ventral et des lobes latéraux du foie. Cette division nous semble d'ailleurs logique et elle nous permet de mieux établir les différences et les similitudes qui existent entre le foie humain et celui des embryons de lapin.

Le *lobe ventral* par toute l'étendue de sa *face antérieure* est uni à la face dorsale du septum transversum formant la paroi postérieure de la cavité péricardique. La face dorsale de ce lobe, dans le plan médian sagittal donne insertion au mésentère ventral.

De chaque côté elle se continue dans les lobes latéraux.

Les *lobes latéraux* droit et gauche occupent la même situation que chez les embryons de lapin. Les faces internes de ces lobes sont bien délimitées par la disposition des veines et par leurs rapports avec le tube digestif, la cloison mésentérique et le méso latéral.

Le *lobe latéral gauche*, moins volumineux que le droit, semble s'étendre jusqu'à l'extrémité inférieure du lobe ventral. Nulle part la face interne de ce lobe n'entre en connexion avec la cloison mésentérique : ce sont là deux différences essentielles qu'il présente avec le lobe gauche du lapin.

Le *lobe latéral droit* est plus volumineux, plus large surtout, que le gauche. Il est prismatique triangulaire ; sa face ventrale se confond avec la face dorsale du lobe médian et sa face externe prolonge simplement en arrière la face correspondante de ce lobe. La limite de ce lobe est donnée par le canal d'Arantius et en bas par la veine porte et son anastomose avec la veine ombilicale.

Sa face interne seule, nettement délimitée, est plane, sagittale,

médiane et se moule en partie sur les organes avec lesquels elle est en rapport, surtout sur la cloison mésentérique.

Au lieu d'une arête postérieure, le lobe droit, fort épais, présente plutôt *une face* qui se moule sur les organes de la paroi abdominale postérieure. C'est ainsi qu'en dehors elle s'applique contre le méso néphros et qu'en dedans elle reçoit l'empreinte du prolongement caudal du méso latéral avec lequel elle est en rapport. Cette empreinte marque assez bien la limite entre cette face postérieure du lobe droit et sa face interne.

C'est en effet sur le prolongement de cette empreinte que vers le haut apparaît le bord antérieur du méso latéral.

A ce lobe latéral droit on peut distinguer comme chez le lapin trois parties : une extrémité supérieure, une portion moyenne et une extrémité inférieure.

La *portion moyenne* présente les caractères que nous venons de donner au lobe latéral droit.

La *partie supérieure du lobe* est caractérisée par l'insertion du méso latéral sur la limite interne de sa face dorsale (V. fig. 38 et 37, pl. II, fig. 76 et 78, pl. V de l'atlas de His). Comparez avec les figures XI et XII, planche II de la première partie de ce travail.

L'extrémité supérieure du lobe s'est donc développée vers le haut à la face dorsale du septum transversum jusque dans la région de la cavité hépato-entérique au devant du bord antérieur du méso latéral. Dans cette extrémité supérieure du foie on voit le canal d'Arantius abandonner la face dorsale de l'organe, gagner vers la droite sa face ventrale et communiquer à travers le septum transversum avec la partie droite du sinus veineux. Cette disposition présente la plus grande analogie avec celle que nous avons étudiée chez les embryons de lapin de 12 1/2 jours, où le canal d'Arantius aboutit au sinus intermédiaire. Comparez les figures 38 et 37, planche II de His avec figures XIX et XX, planche II de la première partie de cette étude.

L'*extrémité inférieure* du lobe droit semble se prolonger plus bas que chez le lapin à la face dorsale du lobe médiane, au-dessous du point où sa face interne cesse d'être nettement délimitée. Or cette dernière est unie à ce niveau à la cloison mésentérique, et cette union, qui commence à la hauteur de l'anastomose de la veine porte et de la veine ombilicale, se prolonge vers le bas le long du trajet de la première de ces veines. Celle-ci, venant du

mésentère dorsal, contourne la face latérale droite du tube digestif en s'engageant d'autre part dans la face interne du lobe droit. Cette dernière est ainsi unie à la cloison mésentérique dans toute son étendue dorso-ventrale. Voir les fig. ci-jointes, reproduites d'après l'atlas de His. (Fig. 6 et 7.)

L'extrémité inférieure du lobe droit se trouve donc chez ces embryons dans la même situation que chez les embryons de lapin de 11 1/2 jours. Comparez à la figure XVI, planche II de la première partie.

Tube digestif. — L'estomac se distingue de l'œsophage et du

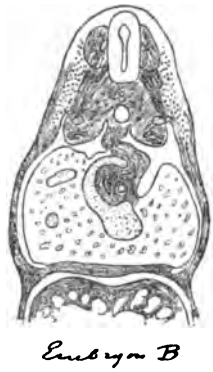

Fig. 6.

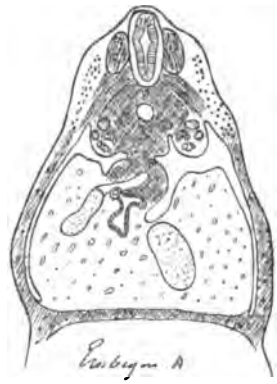

Fig. 7.

duodénum par la dilatation fusiforme que présente le tube épithélial à son niveau, mais ne présente encore aucune limite précise à ses deux extrémités.

Il est aplati latéralement, présente ainsi toujours deux bords et deux faces. Mais il a exécuté un léger mouvement de rotation autour de son axe longitudinal, et le bord dorsal se trouve porté vers la gauche, tandis que son bord ventral reste au voisinage du plan médian. Sa face latérale gauche regarde un peu en avant, sa face latérale droite en arrière.

Comme le dit His, l'œsophage, l'estomac et la partie supérieure du duodénum décrivent une légère courbe à convexité gauche.

L'extrémité inférieure de l'estomac, avec le duodénum qui lui fait suite, croise ainsi la ligne médiane obliquement en bas et à droite, et le duodénum, passé dans la moitié droite de la cavité abdominale, se rapproche en même temps de la paroi dorsale de façon à y décrire

sa courbe à convexité postérieure. (V. fig. 31 à 25, pl. II). Cette disposition apparaît ici plus tôt que chez les embryons de lapin, mais semble due aux mêmes causes. Ici aussi le trajet de la veine porte, la situation des vaisseaux mésentériques dans le plan médian de la cavité abdominale ont refoulé le tube intestinal dans la moitié droite de cette dernière. (V. fig. 29 à 25, pl. III, 86 et 87, pl. V de l'atlas de His, et comparer aux figures correspondantes de la première partie de ce travail.)

Cloison mésentérique et cavité hépato-entérique. — Nous reprendrons pour l'étude de cette cloison les divisions que nous avons admises chez les embryons de lapin.

Seulement nous n'y distinguerons que deux régions, une supérieure et une inférieure : la supérieure comprenant les zones E, D, C; l'inférieure comprenant les zones B, A.

Dans la *région inférieure* (zones B, A), la cloison mésentérique est fortement épaissie par les nombreux organes qu'elle contient.

Nous y trouvons : 1° le *tube digestif*. Circulaire, médian dans la partie supérieure de la région, il passe peu à peu dans la partie droite de la cloison à son extrémité inférieure:

2° Les canaux hépatiques et pancréatiques et les pancréas, le dorsal et le ventral, qui doivent s'y trouver, et dont il semble exister des indications sur les figures 31 et 30 planche III, 83 et 85 planche V de l'atlas de His;

3° La veine porte contournant le tube intestinal;

4° L'extrémité inférieure du lobe latéral droit du foie accolée à la veine porte et au mésentère.

Ces différents organes occupent les trois portions, dorsale moyenne et ventrale, de la cloison, mais y sont disposés de telle sorte que l'on voit s'y préparer la subdivision de cette région inférieure en deux zones distinctes B et A.

Dans la partie inférieure (future zone A), c'est la portion moyenne et la portion dorsale de la cloison qui sont épaissies. Le mésentère ventral, au contraire, mince, membraneux, ne contient dans son épaisseur que le canal cholédoque, et dans sa partie antérieure, le long de son insertion à la face dorsale du foie, le tube cystique. C'est du moins ainsi qu'il me paraît devoir interpréter les figures 29 à 27, pl. III, 85 et 86, pl. V de l'atlas de His. Cette insertion de la portion ventrale amincie de la cloison mésentérique à la face dorsale du lobe médian du foie dans le plan médian

sagittal semble s'étendre jusqu'à l'extrémité inférieure du lobe sans que le tube cystique se prolonge aussi loin qu'elle.

Dans la partie supérieure (future zone B) apparaît le lobe droit du foie, et le mésentère ventral prend part à l'épaississement général de la cloison. (V. fig. 32 à 30, pl. III, 84, pl. V.)

Région supérieure de la cloison mésentérique. — Le mésentère ventral reste court et épais dans la plus grande partie de son étendue; il s'insère à la face dorsale du canal d'Arantius et de l'anastomose de la veine porte et de la veine ombilicale gauche. Le mésentère dorsal surtout est fort développé, et cela vers la gauche. Il forme une saillie très prononcée dans la moitié gauche du cœlome surtout dans la zone inférieure de la région. Plus haut l'estomac se dilatant, la portion moyenne de la cloison prend part à ce développement, et alors la saillie de la cloison mésentérique vers la gauche est due surtout à la déviation de la grande courbure de l'estomac et pour une faible part au développement du mésentère dorsal. (V. fig. 37 à 33, pl. II et III, fig. 76 à 81, pl. V.)

En suivant de bas en haut la disposition de cette cloison, nous y retrouverons sans peine les caractères de trois zones C, D, E que nous avons distinguées chez les embryons du lapin.

Dans la zone C (V. fig. 34, 33 et 80-82), le mésentère dorsal, très développé vers la gauche y forme une crête épiploïque dans laquelle pénètre le cul-de-sac inférieur de la cavité hépato-entérique, ce dernier se présente comme une gouttière verticale et frontale qui s'engage de droite à gauche dans le mésentère dorsal en arrière du tube digestif; il amène ainsi très simplement la formation d'un mésogastre dorsal.

Dans la zone D (V. fig. 79 et surtout 36, 35), le bord postérieur de l'estomac s'engage plus profondément dans la partie postérieure de la cloison, la rotation de l'organe vers la gauche se manifeste et la crête épiploïque devient de moins en moins saillante. Enfin le cul-de-sac inférieur de la cavité hépato-entérique, se continue dans la gouttière longitudinale de cette cavité. Celle-ci pénètre d'avant en arrière dans la portion moyenne de la cloison circonscrivant la paroi latérale droite de l'estomac.

De cette façon, par suite du mouvement de rotation de l'estomac entraînant un léger changement de direction de la gouttière hépato-entérique, se constitue le mésogastre dorsal et persiste le prolongement caudal du méso latéral.

Enfin *dans la zone E* (fig. 37, pl. II, fig. 76 et 78, pl. V, la cavité hépato-entérique est complète.

Le mouvement de rotation de l'estomac est plus accentué, son calibre est plus considérable et l'on constate beaucoup mieux comment la cavité hépato-entérique creusée dans le revêtement latéral droit du tube digestif l'accompagne dans son mouvement de rotation et amène la division de la cloison mésentérique de façon à constituer un mésogastre dorsal et un méso latéral. Ici aussi, comme chez le lapin, on peut distinguer à la cavité hépato-entérique une portion médiane sagittale et une portion latérale gauche, transversale ou frontale. De plus il y a à distinguer à la paroi latérale droite de cette portion médiane de la cavité une portion antérieure formée par la face interne du lobe droit et une portion postérieure que constitue le méso latéral.

Nous retrouvons de même ici, à l'extrémité supérieure de cette zone (V. fig. 38, pl. II) la grande courbure de l'estomac fortement déviée vers la gauche et la cavité hépato-entérique réduite à sa portion médiane et sagittale : il n'y a pas non plus ici de mésogastre dorsal malgré la déviation accentuée de la grande courbure de l'estomac.

Nous ajouterons, pour en finir avec ces embryons que le recessus supérieur de la cavité hépato-entérique remonte le long de l'œsophage jusque en dedans du tube pulmonaire droit. (V. fig. 72 à 74, pl. V de l'atlas de His.)

Embryon II (10 millimètres de long).

L'embryon sur lequel j'ai pu poursuivre cette étude était dans un état de conservation parfait. Recueilli au cours d'une opération, il avait été placé immédiatement dans une solution de sublimé. Traité ensuite par l'alcool, coloré en masse au carmin boracique et imprégné de paraffine il a été débité en coupes transversales sériées de 1/100 de millimètre d'épaisseur. La longueur mesurée de la courbure nucale à l'extrémité caudale était de 10 millimètres. Il m'a fourni 1004 coupes (perpendiculaires à la colonne vertébrale dans la région du cœur). Des moulages ont été faits suivant la méthode de Born.

Foie. — Se trouve sur 150 coupes; il a donc 1 mm 5 de long. La moitié droite déborde la gauche, vers le haut de 0 mm 17, vers le bas 0 mm 05 à 0 mm 06.

Il est entré dans la seconde période de son développement, c'est-à-dire que sa partie supérieure pénètre dans la membrane pleuro-péricardique et s'engage de chaque côté dans les recessus supéro-latéraux de la cavité péritonéale. Cette partie supérieure du foie présente les plus grandes analogies avec les mêmes parties chez les embryons de lapin de treize jours et demi, E, et de 8 millimètres de longueur, F décrits par Brachet dans son mémoire [1].

Le septum transversum se continue vers le haut dans la *membrane pleuro-péricardique* qui remonte au-devant des parties inférieures des poumons [2].

Cette membrane est divisée en trois parties par les membranes pleuro-péritonéales : une partie médiane, la *membrane pleuro-péricardique* proprement dite, et deux parties latérales, les *membranes péritonéo-péricardiques*. (V. fig. IV et V, pl. I.) Ces dernières, avec les membranes pleuro-péritonéales, forment les parois internes des *deux récessus supéro-latéraux de la cavité péritonéale*, les parois externes de ces derniers étant constituées par les parois latérales du corps. Nous ajouterons encore que les membranes pleuro-péritonéales se continuent vers le bas dans des *piliers ventraux et dorsaux* et que les piliers ventraux sont envahis dans toute leur étendue par le tissu des lobes latéraux du foie. (V. fig. IV et V, pl. I).

Telle est la disposition des parties dans lesquelles se trouve déjà engagée l'extrémité supérieure du foie.

Le tissu du lobe médian et des parties voisines des deux lobes latéraux a pénétré en effet de bas en haut dans l'épaisseur de la membrane pleuro-péricardique *sst* et l'a divisée comme un coin en deux feuillets, l'un antérieur, l'autre postérieur.

Le feuillet antérieur, revêtant la face ventrale du foie, prolonge vers le haut la paroi postéro-inférieure du péricarde.

Le feuillet postérieur revêtant la face dorsale du foie est uni sur la ligne médiane à la cloison mésentérique. De chaque côté de cette

1. Brachet, Recherches sur le développement du diaphragme et du foie chez le lapin, *Journal de l'anatomie*, 1895.

2. Pour la facilité de la description nous donnerons le nom de membrane pleuro-péricardique à la cloison qui sépare la cavité péricardique des cavités pleurales et *nous la décrirons comme s'étendant d'une paroi latérale du corps à l'autre.* Dans sa portion médiane elle se continue d'une part en arrière dans la cloison mésentérique et, d'autre part, en avant, dans une partie de son étendue, elle est unie à la face postérieure de la portion auriculaire du cœur. Elle se confond donc avec l'insertion antérieure du mésocarde.

dernière, il devient libre et forme la *partie interne de la paroi pleurale antérieure*. Cette paroi est prolongée et complétée en dehors par la face dorsale légèrement concave des lobes latéraux du foie revêtue par le péritoine viscéral.

Cette conformation de la paroi pleurale antérieure se poursuit vers le haut, jusqu'au niveau du bord inférieur de la membrane pleuro-péritonéale. En ce point on voit le bord ventral de cette membrane s'épaissir considérablement pour se continuer dans le revêtement péritonéal des extrémités supérieures des lobes latéraux du foie. (V. fig. IV et V, pl. I.)

Si l'on compare ces dispositions à celles que présentent les embryons de lapin de treize jours et demi, on sera amené à conclure que, chez cet embryon humain, les extrémités supérieures des lobes latéraux ont envahi de bas en haut les piliers ventraux des membranes pleuro-péritonéales dans toute leur étendue. En même temps, dans la région médiane, le foie a progressé dans l'épaisseur de la membrane pleuro-péricardique. Il suffit de comparer, les figures IV et V, planche I, aux figures 24 à 26 du travail de Brachet pour voir que cette conclusion s'impose. La seule différence entre les embryons est que, chez l'homme, il n'y a aucune scissure séparant nettement les lobes latéraux du lobe ventral et que les rapports de ces parties peuvent seuls servir à les distinguer.

Il faut cependant noter encore que sur l'embryon humain, plus encore que chez le lapin, les parties médianes du foie restent en retard sur les latérales dans leur accroissement vers le haut, et que la pénétration du tissu hépatique dans la partie moyenne de la membrane pleuro-péricardique s'arrête déjà à une petite distance des extrémités inférieures du poumon tandis qu'elle progresse encore vers le haut dans ses parties latérales. De la sorte, la membrane pleuro-péricardique reste bientôt membraneuse dans sa partie médiane, et cette partie membraneuse va en s'élargissant vers le haut de façon à former une cloison entre la cavité péricardique et les cavités pleurales (V. fig. IV, pl. I).

D'autre part les parties latérales du foie commencent à s'engager dans les recessus supéro-latéraux de la cavité péritonéale. Voyons comment ces derniers sont constitués. Ces recessus ont déjà des dimensions considérables. Celui du côté droit est surtout étendu et remonte plus haut que le gauche. Il arrive jusqu'en regard de la bronche épiartérielle droite, tandis que le sommet du recessus

gauche s'arrête au niveau de la première bronche ventrale (V. fig. IV et V, pl. I).

Tous deux sont encore obliques d'arrière en avant et de dedans en dehors, présentant un angle postérieur et interne arrivant à la paroi postérieure du corps et un angle antéro-externe. Leurs parois sont encore externe et interne.

La paroi externe, légèrement concave, est formée par la paroi externe du corps. La paroi interne est divisée en deux parties : une postérieure formée par la membrane pleuro-péritonéale MP*l*P et une antérieure que constitue la membrane péritonéo-péricardique *MPC*. Cette division est nettement marquée par l'insertion sur cette paroi interne des bords latéraux de la membrane pleuro-péricardique. Mais une différence assez notable dans les dimensions antéro-postérieures de ces recessus a entraîné des modifications telles qu'il est nécessaire de les décrire isolément.

Du côté droit le recessus est plus étendu qu'à gauche. Or comme l'angle postérieur répond de chaque côté à la paroi dorsale du corps, c'est l'angle antéro-externe qui a dû être reporté plus en avant.

De là une plus grande étendue de la paroi externe concave et le transport en avant de l'insertion pariétale de la membrane péritonéo-péricardique (V. fig. V, pl. I, MPC). Comme conséquence, une paroi interne presque rectiligne oblique d'arrière en avant et de dedans en dehors; la membrane péritonéo-péricardique prolonge en effet simplement en avant et en dehors la membrane pleuro-péritonéale. Les limites de ces deux membranes sont seulement marquées par l'insertion de la membrane pleuro-péricardique sur leur ligne d'union.

Au point de convergence des trois membranes se produit un épaississement interne qui donne une légère concavité à la face interne de la membrane pleuro-péritonéale.

Vers le haut, les deux parois, l'interne et l'externe, convergent l'une vers l'autre et se réunissent en constituant un sommet en forme de gouttière.

Vers le bas, le recessus s'élargit pour se continuer dans la cavité péritonéale, et cet élargissement est dû à la pénétration du foie à son intérieur (V. fig. IV et V).

A la limite du recessus, c'est-à-dire, au voisinage du bord libre de la membrane pleuro-péritonéale, pénètre en effet dans la cavité,

le long de sa paroi interne, l'extrémité supérieure latérale droite du foie. Cette extrémité présente une face externe convexe, libre, saillante dans la cavité du recessus, et une face interne unie à sa paroi interne. Cette union n'existe encore qu'à la partie inférieure de cette paroi et concerne surtout la face externe de la membrane péritonéo-péricardique.

Du côté de la membrane pleuro-péritonéale il n'y a guère que le bord antérieur de cette membrane au point où il se continue dans le pilier ventral qui soit un peu pénétré par le tissu hépatique (V. fig. IV, pl. I.)

Ici encore. en comparant les faits observés chez cet embryon et chez le lapin, nous conclurons, que les parties latérales du lobe ventral commencent à envahir la membrane péritonéo-péricardique tandis que l'extrémité supérieure du lobe latéral droit arrivée à l'extrémité du pilier ventral commence à pénétrer dans la membrane pleuro-péritonéale. A ce niveau la membrane pleuro-péricardique est restée membraneuse.

Du côté gauche le recessus est moins étendu et son angle antérieur avec l'insertion pariétale de la membrane péritonéo-péricardique sont moins reportés en avant et en dehors. Aussi la paroi interne du recessus est-elle moins distendue, et a-t-elle pris de ce côté une forme anguleuse bien nette.

Cet angle est ouvert en dehors et en arrière et sur son arête s'insère le bord externe de la membrane pleuro-péricardique. Il divise cette paroi interne en deux parties, une postéro-interne et une antéro-interne (V. fig. V, pl. I).

La *membrane pleuro-péritonéale* MP*l*P qui forme la paroi postéro-interne du recessus contourne la face externe du poumon en décrivant une courbe à concavité interne. Elle aboutit en avant à l'angle précité.

La *membrane péritonéo-péricardique* MPC forme la paroi antéro-interne et s'étend obliquement en dehors et en avant de l'angle interne du recessus à la paroi externe du corps.

Cette membrane est oblique de haut en bas, de dehors en dedans et d'arrière en avant et se continue vers le bas dans la paroi péricardique dorsale dont elle constitue l'extrémité latérale et supérieure.

Le *sommet de ce recessus* est constitué par la convergence des trois parois, seulement l'antéro-interne diminue rapidement d'éten-

due. La postéro-interne persiste plus longtemps et se réunissant à l'externe forme encore ici un sommet en gouttière.

Vers le bas le recessus se dilate, s'ouvre largement dans le restant de la cavité abdominale et l'extrémité supérieure de la moitié gauche du foie y fait saillie. Cette extrémité est unie intimement à la face inférieure et postérieure de la membrane péritonéo-péricardique et fait saillie au-dessous du bord inférieur de la membrane pleuro-péritonéale, dilatant l'extrémité supérieure de son pilier ventral.

Ici encore par analogie, nous pouvons distinguer dans cette extrémité du foie la partie ventrale et l'extrémité supérieure du lobe latéral gauche. Par la plus grande partie de sa surface cette extrémité du foie est libre dans la cavité du recessus.

Jusqu'à présent nous avons vu quelle est la disposition de la membrane pleuro-péritonéale et ce qu'est devenu son pilier ventral.

Il nous reste à dire en quelques mots comment se comportent son bord libre inférieur, son bord postérieur et son pilier dorsal.

Le *bord postérieur* de la membrane est inséré sur la paroi dorsale du corps, suivant une ligne presque verticale, légèrement oblique en bas et en dedans, à la saillie qu'y forme la veine cardinale. Inférieurement cette insertion se fait en dedans d'elle et le *pilier dorsal* qui fait suite au bord postérieur, prolonge cette insertion vers le bas. On peut le suivre sous forme d'une crête qui diminue peu à peu de saillie et qui s'insère à la paroi dorsale en dedans de la veine cardinale, jusqu'au voisinage de l'extrémité inférieure du poumon (V. fig. V, Pid).

Le *bord inférieur* de la membrane est libre, oblique en avant et en dehors, concave vers le bas et tendu du pilier ventral au dorsal.

Du côté gauche il descend plus bas que du côté droit (V. fig. V).

A gauche il se trouve au-dessous du niveau de la première bronche ventrale du poumon.

A droite il s'arrête déjà au-dessus d'elle.

Le *pilier ventral* est, avons-nous déjà dit, envahi par l'extrémité supérieure du lobe latéral du foie.

Les *parties du foie déjà formées chez les embryons plus jeunes* ont continué à croître et doivent attirer maintenant notre attention. Nous constaterons d'abord l'état du septum transversum (paroi dorsale du péricarde) avec laquelle elles sont en rapport.

Le feuillet antérieur de la membrane pleuro-péricardique envahie

par le foie et les membranes péritonéo-péricardiques que nous venons d'étudier, prolongent en arrière et en haut la paroi péricardique dorsale (ancien septum transversum) et constituent maintenant les parties dorsales, latérales et supérieures de cette paroi.

Cette dernière est dirigée obliquement de haut en bas et d'arrière en avant, de façon à former avec la paroi antérieure de la cavité péricardique un angle encore aigu ouvert vers le haut. Seulement cet angle est assez grand et l'ancienne paroi dorsale du péricarde est actuellement devenue une paroi encore postérieure mais surtout inférieure. Elle se continue à angle très obtus dans la vraie paroi dorsale du péricarde que constitue actuellement la portion supérieure de la membrane pleuro-péricardique non envahie par le tissu hépatique.

La *paroi inférieure du péricarde* est donc en relation maintenant avec une *face supérieure* du foie. Or cette dernière se développe surtout dans ses parties latérales, et refoule ainsi à l'intérieur de la cavité péricardique les parties latérales de sa paroi inférieure. Il en résulte que cette dernière forme une gouttière médiane oblique en bas et en avant, qui de chaque côté se continue dans deux légères convexités dont la droite est surtout marquée. C'est le début d'une conformation qui ira en s'accentuant plus tard et sur laquelle il était nécessaire d'appeler dès maintenant l'attention. Il faut encore ajouter que les bords latéraux de cette paroi sont assez bien reportés en haut et en avant, surtout à droite, et que en conséquence, la paroi entière décrit une courbe à concavité supérieure et antérieure (V. fig. V, CP, pl. I).

C'est à la face inférieure de cette paroi que se trouve uni le lobe médian du foie, par son ancienne face ventrale devenue supérieure ; et c'est lui qui en se développant plus rapidement vers le haut dans ses parties latérales lui a donné sa forme actuelle.

Seulement sur cet embryon, le lobe ventral du foie s'étend bien au-dessous de l'insertion ventrale de la paroi péricardique (ancien septum transversum) et présente actuellement une face antérieure convexe, unie à la paroi abdominale antérieure.

Ici donc, comme chez les embryons de lapin, mais à une phase beaucoup plus avancée de l'évolution, le lobe médian du foie a pénétré au-dessous du bord inférieur du septum transversum, dans la paroi abdominale antérieure. Actuellement cette partie inférieure du lobe médian du foie est longue de 0 mm 36, et présente

une face antérieure fortement convexe transversalement et verticalement. Elle repousse devant elle la paroi abdominale, qui se moule absolument sur sa convexité. Elle lui est unie dans une zone médiane, large vers le haut, qui se rétrécit peu à peu vers le bas.

Cette union se réduit inférieurement à la largeur de la veine ombilicale au moment où cette dernière pénètre dans le lobe hépatique. Cette union de la face antérieure du foie à la paroi abdominale, constitue la portion abdominale du ligament suspenseur de l'organe. De chaque côté, la face antérieure du foie est libre, se continue dans ses faces latérales et est revêtue par le péritoine viscéral (V. fig. VI, VII, VIII, IX, pl. I).

Si la face antérieure du lobe médian refoule ainsi devant elle la paroi abdominale, cela vient de ce que ce lobe en s'allongeant s'est aussi considérablement épaissi, et cela de telle sorte que la partie inférieure de sa face dorsale, devenue fortement convexe, regarde directement vers le bas. Il en résulte la formation d'une véritable face inférieure qui se continue en avant dans la face ventrale, en arrière dans la face dorsale, sans qu'il y ait des angles bien marqués donnant des limites nettes à ces différentes faces. C'est au point que la paroi abdominale antérieure, qui suit vers le bas la convexité de la face ventrale du lobe, se prolonge même au-dessous de sa face inférieure mais sans y être unie.

Aussi, immédiatement au-dessous de la région hépatique, se produit-il une réduction considérable dans la capacité de la cavité abdominale (comparer fig. VIII, IX, X, pl. I).

Comme cette face inférieure du foie n'est pas seulement formée par le lobe ventral, mais encore par les extrémités inférieures des lobes latéraux, nous l'étudierons après la face dorsale.

La face dorsale, moulée sur le tube digestif, sur les différentes parties du mésentère, sur la paroi abdominale postérieure, est constituée, sur la *ligne médiane*, par la paroi dorsale du canal d'Arantius, dans la plus grande partie de son étendue, inférieurement par l'anastomose de la veine porte et de la veine ombilicale.

Sur ces organes s'insère le mésentère ventral (V. fig. VI, VII, VIII, pl. I).

A l'extrémité supérieure de cette face dans la région des extrémités inférieures des poumons et du grand cul-de-sac de l'estomac, à droite du mésentère ventral, s'insère sur le foie le méso latéral et la paroi pleurale inférieure droite (V. plus tard; V. fig. VI, PP*li*).

A gauche de la ligne médiane la face postérieure du foie est moulée sur la face antérieure de l'estomac et du gastroduodénum. Elle est donc concave et forme en se réunissant à la face latérale un angle saillant en arrière entre le tube digestif et la paroi latérale du corps.

A droite de la ligne médiane cette même face du foie se moule sur différentes parties, qui y laissent leurs empreintes et y déterminent des divisions.

D'abord une partie de cette face longe d'avant en arrière la face latérale droite du tube digestif et de la cloison mésentérique. Elle constitue une *face interne*. Une deuxième portion est en rapport avec le prolongement caudal du méso latéral, ce dernier y laisse une légère empreinte.

Enfin une troisième partie, plus profonde et plus externe, est en rapport avec la paroi abdominale postérieure et par suite dans une partie de son étendue avec le corps de Wolf du côté droit. Cette dernière partie forme avec la face interne un angle presque droit et en est séparée par l'empreinte du prolongement caudal du méso latéral (V. fig. VI, VII, VIII, pl. I).

A l'extrémité supérieure de cette face, le méso latéral qui fait suite à son prolongement caudal s'insère sur elle à l'union de sa partie externe et de sa face interne.

Si nous comparons cette face du foie à des portions correspondantes du même organe chez les embryons de lapin déjà cités (soit les fig. VI, VII, VIII aux fig. XXI et XXII de la première partie de ce travail), nous constatons que les seules différences consistent :

1° Dans l'absence de scissures interlobaires dans le foie humain;

2° Dans l'absence d'union entre le foie et le prolongement caudal du méso latéral chez l'embryon humain;

3° Enfin dans ce fait que le foie, chez lui encore, s'est notablement développé vers la droite et est ainsi entré en relations plus étendues avec la paroi dorsale de l'abdomen.

Nous pouvons, malgré ces différences, retrouver dans le foie humain les différentes parties caractéristiques du foie de lapin, y reconnaître le lobe ventral et les deux lobes latéraux. Nous pouvons considérer le canal d'Arantius, la veine ombilicale et l'anastomose de cette dernière et de la veine porte comme logés dans le lobe médian, enfin reconnaître une partie des lobes latéraux dans ces parties du foie qui font saillie en arrière de la région moyenne.

Nous y retrouvons particulièrement le lobe latéral droit plus intéressant, auquel nous distinguons *une face interne* limitée, en avant par l'insertion du mésentère ventral, en arrière par l'empreinte du prolongement caudal du méso latéral et par l'insertion de ce méso lui-même, et *une face postérieure* qui n'existe pas aussi étendue chez le lapin et qui se continue à angle arrondi avec la face externe (V. les mêmes fig.).

L'anastomose de la veine porte et de la veine ombilicale s'établit le long de la face dorsale du foie, d'arrière en avant et de droite à gauche.

La veine ombilicale est dans le plan médian à l'intérieur du lobe ventral.

La veine porte se trouve un peu à droite et en arrière, engagée dans la face interne du lobe droit; mais, tout au voisinage de sa surface, elle n'est guère en rapport avec le tissu hépatique que le long de son pourtour externe (V. fig. VIII, pl. I).

Plus bas encore au-dessous de cette anastomose, la disposition de la face dorsale reste la même. Mais la distinction entre le lobe ventral contenant la veine ombilicale et le lobe droit en rapport avec la veine porte est encore plus nette. Ici on voit très bien la veine porte longer la face interne de ce lobe tout à fait superficiellement. Sa face postérieure, sa face interne, sont revêtues par le feuillet viscéral du péritoine; sa face antérieure est unie à la face dorsale du mésentère ventral et sa face externe seule, est en rapport avec le tissu hépatique du lobe : ses relations avec lui sont restées les mêmes que chez les embryons A et B de His (V. fig. IX, pl. I).

En ce point, le mésentère ventral s'engage entre la veine porte en arrière, la veine ombilicale et le lobe ventral en avant pour se continuer à droite dans l'enveloppe du tube cystique.

Si encore à ce niveau nous comparons le foie humain à celui des embryons de lapin de treize jours et demi, nous trouvons que chez l'embryon humain comme chez les embryons de lapin :

1° La face interne de la veine porte avec le lobe droit sont isolés de la face correspondante du tube digestif. La veine porte n'est plus unie qu'au mésentère ventral;

2° La veine porte et le lobe droit ne sont plus unis au mésentère dorsal. Donc, chez l'embryon humain aussi, le cul-de-sac inférieur de la cavité hépato-entérique se prolongeant vers le bas les a isolés de leurs connexions primitives.

(Comparer les fig. IX, pl. I, et XIII, pl. II, aux fig. 23, 24, 31, 32, 33 de la première partie de ce travail.)

Les différences entre ces embryons sont dues à l'isolement du lobe latéral gauche chez le lapin et à ses connexions avec le mésentère ventral.

Elles sont dues encore aux relations qui existent chez le lapin entre le lobe droit et le lobe de la veine cave inférieure (V. fig. 31 à 33 de la première partie).

Cette extrémité de la face dorsale passe sans ligne de démarcation dans la *face inférieure*.

Cette dernière se continue d'autre part en avant insensiblement dans la face antérieure du lobe ventral. Nous avons vu plus haut comment.

Or c'est ici, à la partie la plus déclive du foie, que la veine ombilicale pénètre dans ce lobe. (V. fig. IX, pl. I.)

Fortement saillante à la face postérieure de la paroi abdominale, enveloppée par ses couches postérieures (faux de la veine ombilicale), la veine ombilicale pénètre dans le lobe ventral à l'extrémité inférieure de sa face antérieure là où cette dernière se continue dans la face inférieure. Le tissu conjonctif qui l'enveloppe se continue surtout dans le ligament suspenseur du foie; la veine fait une forte saillie en arrière et réduit tellement la face inférieure à son niveau qu'elle ne forme plus qu'un bord arrondi contournant la face postérieure du tronc veineux. Mais de chaque côté cette face s'étend rapidement. (V. fig. IX, pl. I et XIII, pl. II.)

A gauche, l'extrémité inférieure du foie, formée par le lobe ventral et le lobe gauche confondus, présente une face convexe et libre qui est reçue dans une véritable loge que lui forme la paroi abdominale.

A droite de la veine ombilicale (V. fig. X, pl. I) la face inférieure du lobe médian, qui gagne brusquement une certaine étendue, est creusée d'une gouttière profonde oblique d'avant en arrière et de droite à gauche. Cette dernière se trouve à une petite distance de la veine ombilicale séparée d'elle par une bande de tissu hépatique et loge le tube cystique (vésicule biliaire) et son enveloppe conjonctive. (V. fig. IX, pl. I).

Plus à droite encore et en arrière, la face inférieure du foie présente une saillie libre convexe que constitue une partie du lobe ventral mais surtout l'extrémité du lobe latéral droit.

Si nous comparons cette face inférieure du foie humain à la partie correspondante de la face dorsale du foie des embryons de lapin, nous trouvons certes des différences, mais aussi des dispositions identiques chez l'une et chez l'autre :

1° Le tube cystique est reporté dans la moitié droite du foie, logé dans une gouttière du lobe médian (V. fig. IX et XIII);

2° L'insertion hépatique du mésentère ventral enveloppe le tube cystique et se trouve comme lui transporté vers la droite;

3° La veine ombilicale gauche est devenue médiane et sa persistance, alors que la veine droite est en grande partie atrophiée, a probablement eu pour conséquence une différence dans le développement des deux moitiés du lobe ventral. De là le transport vers la droite du tube cystique et de l'insertion inférieure du mésentère ventral.

Les différences résident surtout dans les directions de ces faces, mais elles sont momentanées, la face inférieure du foie humain redevenant plus tard et assez rapidement une face dorsale.

Veines. — La veine porte fait suite à la veine mésentérique inférieure qui s'unit à la veine splénique pour constituer son origine. Voici quels sont les trajets de ces vaisseaux.

La *veine mésentérique* avec l'artère qu'elle accompagne naît de l'anse intestinale primitive, et suit dans son mésentère un trajet initial antéro-postérieur. Les deux vaisseaux occupent la ligne médiane du mésentère et la portion initiale de l'anse intestinale se trouve à leur côté dans la moitié droite de la cavité abdominale. (Comparez avec les embryons de lapin, page 64). Arrivés au voisinage de la paroi postérieure, ces vaisseaux montent dans le méso-duodénum et au moment où ils y pénètrent la veine reçoit sur sa face antérieure un canal appendu au mésentère et aboutissant à une petite ampoule qui se termine en cul-de-sac : c'est le dernier reste de la veine omphalo-mésentérique.

Arrivée dans le méso-duodénum l'artère abandonne la veine et se rend à l'aorte. La veine monte verticalement dans le plan médian derrière les pancréas qui la séparent du gastro-duodénum et du duodénum et reçoit bientôt à sa gauche la veine splénique qui longe la face postérieure du pancréas dorsal dans le mésogastre postérieur (V. fig. X, pl. I).

La *veine porte* ainsi constituée continue à monter, passe à droite de l'artère splénique, puis, en approchant du bord supérieur libre du

méso-duodénum, se dirige obliquement en avant et en haut pour gagner son extrémité antérieure et passer dans le mésentère ventral du gastro-duodénum au moment où ce dernier pénètre de gauche à droite dans le méso-duodénum. Elle y est en rapport en avant avec les canaux hépatiques, cystique et cholédoque et s'engage immédiatement dans la face interne de l'extrémité inférieure du lobe droit du foie. Elle y monte verticalement et après un trajet très court s'anastomose en avant et à gauche avec l'extrémité terminale de la veine ombilicale (V. fig. VIII et IX, pl. I).

Le trajet sinueux de la veine porte, contournant chez les embryons A et B de His le tube intestinal, s'est donc redressé et est devenu presque rectiligne. C'est le tube digestif qui au contraire contourne actuellement le tronc veineux en passant au devant de lui.

Ce changement dans la direction du tube intestinal a pour résultat de faire passer directement la veine porte du mésentère dorsal dans le mésentère ventral (V. plus tard).

La *veine ombilicale* du côté gauche présente seule encore des relations avec le foie. Arrivée avec le cordon ombilical dans la partie gauche de la paroi abdominale, cette veine se dirige d'abord obliquement en dedans et en haut de façon à gagner le plan médian, puis elle monte dans la paroi de l'abdomen en soulevant fortement les couches postérieures de cette paroi de façon à s'en faire une enveloppe saillante dans la cavité abdominale. C'est l'origine de la faux de la veine ombilicale. Ainsi située la veine se trouve immédiatement au-dessous de l'extrémité inférieure du lobe médian du foie. Elle y pénètre directement de bas en haut tandis que son enveloppe se continue dans le revêtement superficiel du foie et dans son ligament suspenseur (V. fig. IX et X, pl. I, XIII, pl. II).

Elle parcourt ensuite le lobe ventral en y poursuivant son trajet vertical et, son calibre y devenant plus considérable bientôt, le pourtour postérieur de la veine arrive à la face dorsale du lobe. Elle s'anastomose alors de gauche à droite et d'avant en arrière avec l'extrémité terminale de la veine porte (V. fig. VIII, pl. I).

Le *canal d'Arantius* naît de cette anastomose et suit de bas en haut un trajet vertical le long de la face dorsale du lobe ventral sur la ligne médiane. Il est très large à son origine et semble surtout prolonger vers le haut la veine ombilicale. (V. fig. VI et VII, pl. I, V, A.) Il se rétrécit peu à peu dans son trajet ascendant et, arrivé au niveau des extrémités inférieures du poumon dans cette

partie du foie qui a envahi la membrane pleuro-péricardique, le canal d'Arantius se dévie brusquement vers la droite et se continue dans un canal veineux beaucoup plus large que lui.

Ce dernier, ovalaire à la coupe transversale, parcourt verticalement de bas en haut dans la moitié droite du corps, d'abord la partie du foie engagée dans la membrane pleuro-péricardique, puis cette membrane elle-même au fur et à mesure qu'elle est moins pénétrée par le tissu hépatique. (V. fig. V, pl. I.) Arrivé dans la région du recessus supéro-latéral droit de la cavité péritonéale, ce canal veineux est complètement logé dans la membrane pleuro-péricardique membraneuse et bientôt fait même saillie dans la cavité péricardique sur la face antérieure de cette membrane. (V. fig. IV, pl. I, Si.) A ce moment il s'unit à la partie inférieure droite du sinus veineux, et comme il est d'un calibre beaucoup plus considérable qu'elle, il semble que ce soit lui surtout qui constitue la partie droite supérieure de ce sinus alors que en réalité il vient s'y aboucher.

Quel est ce canal qui met en communication l'extrémité du canal d'Arantius avec la moitié droite du sinus veineux?

Tenant compte de son trajet, de ses rapports, le comparant aux parties similaires observées sur les embryons de lapin, nous devons le considérer comme représentant ici le *sinus intermédiaire* du foie de l'embryon de lapin de douze jours et demi. Ce sinus intermédiaire constituera plus tard le segment supérieur de la veine cave inférieure.

Sur cet embryon la *veine cave inférieure*, dans le reste de son étendue, n'est encore représentée que par une petite veine peu considérable qui parcourt le prolongement caudal du méso latéral. Elle apparaît au voisinage du bord supérieur libre du méso-duodénum, et se poursuit jusqu'au point où le prolongement caudal arrive au bord inférieur du méso latéral. Dans ce dernier, il m'a été impossible de la suivre; il m'a semblé qu'elle se perdait dans le réseau capillaire du tissu hépatique qui envahit le bord antérieur du méso. La veine cave inférieure se trouve donc à une phase de son développement qui correspond à celle que présente les embryons de lapin de douze jours et demi. (V. fig. VII, VIII, IX, V*ci*, pl. I.)

Tube digestif. — La dilatation fusiforme qui caractérisait déjà l'estomac sur les embryons plus jeunes, s'est encore accentuée. Actuellement elle se produit assez brusquement à l'extrémité supé-

rieure de l'estomac pour que l'on puisse assez bien le distinguer de l'œsophage. Vers le bas, au contraire, la dilatation stomacale se continue en infundibulum dans le duodénum et l'on ne peut encore distinguer ce dernier qu'aux embouchures des canaux cholédoque et pancréatiques. Aussi réserverons-nous le nom de duodénum à cette portion du tube digestif comprise entre ces embouchures et la courbe duodénojéjunale et distinguerons-nous, comme chez les embryons de lapin, une portion gastro-duodénale supérieure à la précédente, nettement limitée vers le bas, mais se continuant en haut sans ligne de démarcation dans le restant de l'estomac.

L'extrémité inférieure de l'œsophage et l'estomac décrivent toujours la courbe à convexité gauche signalée par His et portant l'estomac dans la moitié gauche de la cavité abdominale. L'extrémité inférieure seule du gastro-duodénum revient dans le plan médian, et pour cela, cette partie du tube digestif doit se diriger très obliquement en bas, en dedans et en avant pour que son extrémité effilée arrive dans le plan médian et pénètre dans la partie antérieure et supérieure du méso-duodénum. (V. fig. XI et fig. XII, pl. I.)

Fort réduite de calibre et à peu près cylindrique, cette partie médiane du gastro-duodénum descend alors presque verticalement vers le bas en se déviant cependant légèrement vers la droite et formant avec la partie supérieure du gastro-duodénum un angle arrondi ouvert en bas et à gauche. Elle arrive ainsi à droite du plan médian et se continue dans le duodénum. Ce dernier se dirige alors à droite, en bas et en arrière, de façon à se rapprocher de la paroi dorsale du corps et à décrire ensuite une courbe à convexité postérieure et inférieure au moment où il pénètre dans le mésentère. Nous pouvons, dès maintenant, donner à cette courbe le nom de duodéno-jéjunale; c'est elle qui marque la limite entre le duodénum et l'anse intestinale qui lui fait suite.

En négligeant la partie un peu plus verticale de l'extrémité inférieure du gastro-duodénum, nous pouvons donc dire que ce dernier, avec le duodénum, sont situés dans un plan oblique de haut en bas et de gauche à droite, et qu'ils y décrivent une courbe à convexité antérieure très prononcée. C'est sur un moulage de la portion épithéliale du tube digestif que l'on constate le mieux cette disposition. (V. fig. XI et XII, pl. I.)

En même temps que le trajet du tube intestinal s'est ainsi modifié, son mouvement de rotation autour de l'axe longitudinal

s'est accentué au niveau de l'estomac, est plus marqué encore dans la portion gastro-duodénale et s'est étendu au tube épithélial du duodénum. Ce mouvement de rotation a les conséquences suivantes sur les différentes parties que nous étudions.

Au niveau de l'estomac, le bord dorsal de l'organe transporté vers la gauche est devenu la grande courbure, tandis que le bord ventral, la petite courbure, est restée antérieure et interne. (V. fig. VII et VIII, pl. I.)

Dans le gastro-duodénum, le mouvement de rotation est encore plus accentué et, par suite de sa disposition infundibuliforme et de sa direction très oblique en dedans et en bas, le bord dorsal est devenu non seulement un bord gauche, mais est de plus un bord inférieur. La grande courbure de l'estomac, verticale en haut, se continue ainsi vers le bas, dans le bord gauche et inférieur du gastro-duodénum, qui est presque horizontal dans une partie de son trajet. (V. fig. IX, XI, XII, pl. I.)

Le bord ventral est actuellement un bord interne et supérieur, mais est plus oblique vers le bas que le bord gauche. Cette disposition des deux bords si nettement marquée dans l'infundibulum gastroduodénal devient moins nette dans la partie cylindrique de cette partie du tube digestif, mais réapparaît nettement dans le duodénum qui lui fait suite.

Ici, le mouvement de rotation autour de l'axe longitudinal s'est étendu au tube épithélial, et cette rotation a même dépassé l'arc de 90°. C'est-à-dire que le bord dorsal du duodénum est devenu non seulement un bord gauche, mais est même un peu ventral, tandis que le bord ventral du duodénum est devenu droit et un peu postérieur. Il s'est donc produit ici une modification semblable à celle que nous avons si nettement reconnue chez les embryons de lapin de 13 j. 1/2, p. 65. De plus, l'axe du duodénum étant très oblique en bas et en arrière, le pourtour gauche du tube épithélial est en même temps inférieur, son pourtour droit étant supérieur. (V. fig. XI et XII.) Ce qui nous permet d'affirmer aussi catégoriquement cette rotation du tube duodénal malgré la forme cylindrique qu'il présente actuellement, c'est, d'abord, que nous avons pu si nettement la reconnaître chez les embryons de lapin où le tube épithélial était encore aplati et, ensuite, c'est que la situation des embouchures du canal pancréatique dorsal et du canal cholédoque la démontre.

Le canal du pancréas dorsal aboutit en effet au pourtour gauche inférieur et ventral du duodénum, au moment où le tube épithélial s'engage dans la partie droite du mésoduodénum, tandis que le canal cholédoque s'y ouvre plus en arrière sur le pourtour droit dorsal et supérieur du tube intestinal. (V. fig. 8 et 9 ci-jointes.)

L'embouchure du conduit excréteur du pancréas dorsal se trouve donc plus rapprochée du futur pylore que l'embouchure du canal cholédoque. (V. fig. XI et XII, pl. I.)

Or, chez les embryons plus jeunes, nous l'avons vu, le pancréas dorsal naît du bord dorsal du duodénum, tandis que le canal cholédoque aboutit à son bord ventral. Déjà à ce moment la gouttière pancréatique dorsale s'étend un peu au-dessus de la gouttière cho-

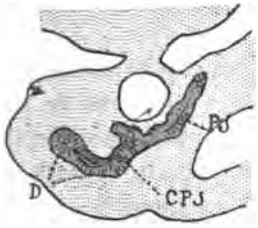

Fig. 8.

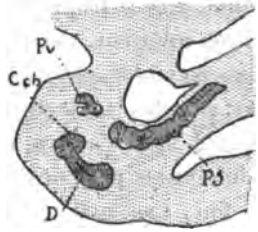

Fig. 9.

lédoque. L'accroissement en longueur du duodénum, le développement du pancréas dorsal et du canal cholédoque rendent très bien compte de l'écartement plus grand des embouchures de ces canaux et le mouvement de rotation du tube épithélial duodénal, combiné à son changement de direction, explique aussi très bien le changement de position de ces embouchures. Sur les coupes transversales de l'embryon, les deux embouchures se présentent à peu près au même niveau, celle du canal cholédoque se trouvant sur une coupe supérieure de 1/100 de millimètre à celle du canal pancréatique. Cette différence de niveau s'explique parfaitement si l'on songe que le canal cholédoque aboutit au pourtour supérieur, le canal pancréatique au pourtour inférieur du duodénum. (V. fig. XI et XII, pl. I et fig. 8 et 9 dans le texte.)

Si nous comparons l'état du gastro-duodénum et du duodénum de cet embryon à ce qu'il était chez les embryons A,B, de His, nous trouvons facilement l'explication des modifications survenues.

Sur les embryons A et B, le tube digestif croisait déjà la ligne

médiane et gagnait ainsi la moitié droite de la cavité abdominale pour y décrire une courbe à convexité postérieure, le rapprochant de la paroi dorsale. Ces dispositions très bien décrites par His n'ont fait que s'accentuer.

Le gastroduodénum refoulé vers le bas par l'accroissement de la partie supérieure de l'estomac (voir plus loin), est naturellement devenu plus oblique en bas et à droite. D'autre part, le mésoduodénum s'est accru et dans le sens dorso-ventral et en épaisseur : il a donc refoulé vers la droite le duodénum et la courbe duodéno-jéjunale et reporté plus en avant toute la partie médiane du tube intestinal. De là l'obliquité du gastroduodénum et du duodénum et la courbe à convexité antérieure qu'ils décrivent dans ce trajet oblique. Quant à la cause du développement si notable du mésoduodénum, elle se trouve surtout dans l'accroissement des pancréas logés à son intérieur. (Voir plus loin.)

Cloison mésentérique. — Sous bien des rapports, elle présente les plus grandes analogies avec celle des embryons de lapin de 13 jours 1/2; sous d'autres, elle présente des différences notables.

Les différences portent surtout sur les rapports de cette cloison avec le foie. Les analogies concernent ses rapports avec le tube digestif.

Chez les embryons de lapin de 12 1/2 à 13 j. 1/2 la région moyenne de cette cloison s'est divisée en deux zones, une postérieure B'A et une moyenne B'.

De même chez les embryons humains, nous trouvons une région inférieure A, correspondant à la région B'A du lapin, et contenant comme elle le pancréas. Il y a de plus, une région B, semblable à la région B' du lapin et plus particulièrement aussi en relation avec le hile du foie.

Ces deux zones sont maintenant nettement délimitées par le bord supérieur libre du mésoduodénum, au niveau duquel s'arrête la descente du cul-de-sac inférieur de la cavité hépato-entérique dans le plan médian.

Seulement, il faut observer qu'il y a dans cette région une différence assez notable entre le tube digestif du lapin et celui de l'embryon humain. Chez le lapin, le gastroduodénum s'arrête dans le plan médian et le duodénum seul pénètre dans le mésoduodénum. Chez l'embryon humain, la partie tubulaire inférieure du gastroduodénum y pénètre et ce n'est que dans la moitié droite de

l'abdomen qu'il s'y continue dans le duodénum. Nous maintiendrons cependant le nom de mésoduodénum à cette partie du mésentère que délimite en haut le cul-de-sac hépato-entérique, pour ne pas compliquer encore cette description et parceque cette dénomination sera justifiée plus tard.

Cela dit, nous allons passer en revue l'état de la cloison dans les zones E, D, C, de la région supérieure et dans les deux zones B et A de sa région inférieure subdivisée comme nous venons de le voir.

Zone E. — Cette zone est caractérisée par la présence de la cavité hépato-entérique complète. Or, ici, cette cavité est surtout développée le long de l'œsophage. Elle se présente comme une fente courbe à concavité interne et postérieure qui contourne sa face antéro-latérale droite. Elle occupe l'épaisseur de la cloison mésentérique qui unit le tube œsophagien à la face dorsale du foie d'une part, à la face interne du poumon droit d'autre part. Cette cavité remonte le long de l'œsophage jusqu'au-dessous de l'origine de la bronche cardiaque. Vers le bas, elle se prolonge le long de l'extrémité supérieure de l'estomac, mais à peine sur une étendue de 1/10 de millimètre. Et ce n'est que cette partie inférieure, si peu considérable, qui appartient à la zone E qui nous occupe. (V. fig. VI, pl. I, Che.)

Dans cette zone, l'extrémité inférieure de l'œsophage et l'extrémité supérieure de l'estomac, déjà portées dans la moitié gauche de la cavité abdominale, sont délimitées en dedans par la cavité hépato-entérique, qui a conservé sa forme de fente courbe à concavité gauche. Elle est assez large et située dans le plan médian sagittal.

La cloison mésentérique proprement dite est fortement épaissie dans sa partie moyenne par l'œsophage et l'estomac qu'elle enveloppe et auxquels elle forme une paroi épaisse, surtout saillante vers la gauche.

Le mésentère ventral, court et mince, s'insère sur la paroi dorsale du canal veineux d'Arantius.

Le mésentère dorsal s'unit au bord postérieur du méso latéral pour s'insérer à la paroi dorsale de la cavité abdominale.

Le *méso latéral*, confondu avec ce mésentère le long de son bord postérieur, s'insère, par son bord antérieur, sur la face dorsale du lobe droit du foie à une certaine distance du mésentère ventral, à l'union de la face interne et de la face postérieure de ce lobe.

Mais, à ce niveau, immédiatement au-dessous de l'extrémité

inférieure du poumon droit, le méso latéral et le mésentère dorsal, avec lequel il se continue en arrière, se développent et s'étalent en dehors de façon à constituer la partie interne d'une cupule qui se développera plus tard et constituera la paroi pleurale inférieure du côté droit. Actuellement elle n'est encore formée que dans sa partie interne et est délimitée par un bord externe concave étendu de la paroi du corps à la face dorsale du foie (V. fig. VI, PP*li*, pl. I).

Du côté gauche, il n'y a encore aucune trace de paroi pleurale inférieure et le poumon gauche pend librement dans la cavité abdominale au-dessus et en arrière de l'estomac.

Si nous comparons la zone E actuelle à ce qu'elle était chez les embryons A et B de His, nous constatons que de notables modifications se sont produites. Nous pouvons les résumer en disant que l'on n'y retrouve plus la portion transversale de la cavité hépato-entérique et le mésogastre dorsal qui la délimite. La partie de l'estomac en rapport avec ce dernier, a en effet été refoulée vers le bas, repoussée dans la zone D et cela par l'œsophage qui s'est allongé. Cette observation ne fait que confirmer ce que dit His de l'allongement de l'œsophage chez les embryons de cet âge.

Dans les *zones suivantes*, *D et C*, qui passent insensiblement de l'une dans l'autre.

La *gouttière hépato-entérique* contournant toute la face latérale droite et supérieure de l'estomac s'étend jusqu'à sa grande courbure et se trouve circonscrite en arrière par le mésogastre dorsal bien développé (V. fig. VIII et IX, pl. I). Cependant dans la partie supérieure de la zone D, la gouttière hépato-entérique pénètre de moins en moins profondément derrière l'estomac et s'arrête ainsi à une distance de plus en plus grande de la grande courbure; elle se continue insensiblement dans la cavité hépato-entérique de la zone E (V. fig. VII et VIII). Le mésogastre dorsal n'apparaît donc qu'à l'extrémité supérieure de la zone D et s'insère sur la paroi postérieure de l'estomac suivant une ligne oblique en bas et à gauche qui gagne peu à peu la grande courbure (V. fig. VIII et IX).

Le *mésentère ventral* s'étend de la petite courbure de l'estomac à la paroi dorsale du canal veineux d'Arantius et de l'anastomose de la veine porte avec la veine ombilicale. Il est dirigé obliquement en dedans et en avant, vers le bas il devient presque transversal.

Le *prolongement caudal du méso latéral*, contenant la veine cave

dans son épaisseur, s'insère à la paroi dorsale immédiatement à droite du mésentère dorsal; une rainure médiane les sépare (V. fig. VII, VIII, IX, *MlP*, *Vci*). Le bord libre de ce prolongement laisse son empreinte sur la face dorsale du lobe latéral droit du foie à l'union de sa face postérieure et de sa face interne.

Si nous comparons les zones D, C, actuelles à ce qu'elles étaient chez les embryons A et B de His, nous constaterons que les modifications qui s'y sont produites s'expliquent aisément par l'accroissement de l'estomac, par son mouvement de rotation plus accusé, et enfin par son mouvement de descente. Ce dernier, amené par l'allongement de l'œsophage, a reporté dans la zone D la partie de l'estomac antérieurement située dans la zone E (comparer fig. VII, VIII, IX aux fig. 37 et 38 de l'atlas de His).

Zone B. — Elle présente les plus grandes ressemblances avec la zone B' de l'embryon de lapin de treize jours et demi.

Mésentère dorsal. — Dans cette zone se trouve la partie infundibuliforme du gastroduodénum non encore engagée dans le méso-duodénum. Le mésogastre dorsal s'étend de la paroi dorsale au bord gauche, ou grande courbure, du gastroduodénum; il est très large, déborde la grande courbure vers la gauche, et, constituant la crête épiploïque, circonscrit, avant de gagner son insertion, le fond du cul-de-sac hépato-entérique inférieur engagé dans cette crête (V. fig. IX, pl. I).

Ce dernier passe actuellement, sous forme d'une fente transversale, dans le mésentère dorsal, derrière l'extrémité inférieure du lobe droit du foie, derrière la veine porte et le tube digestif. Il a donc progressé vers le bas et s'arrête maintenant un peu au-dessus du pancréas de façon à délimiter dans le plan médian le bord supérieur libre du méso-duodénum. Ce bord est ici délimité absolument comme chez l'embryon de lapin, parce que, à sa gauche, la cavité hépato-entérique se prolonge encore vers le bas dans un cul-de-sac inférieur que nous retrouverons plus tard (V. fig. IX, pl. I et XIII, pl. II). Le *prolongement caudal du méso latéral* a progressé vers le bas jusque dans cette région.

Portion moyenne de la cloison mésentérique. — L'inclinaison si marquée de la grande courbure du gastro-duodénum vers la gauche a écarté sa face latérale droite de la face correspondante du lobe droit du foie et de la veine porte qui lui étaient unies auparavant. Le sillon qui, chez les embryons plus jeunes, ne les séparait que dans

la région supérieure de la cloison s'est étendu vers le bas, jusqu'au niveau du bord supérieur du méso-duodénum (V. fig. IX, pl. I).

Mésentère ventral. — Comme chez les embryons de lapin, il est devenu une membrane transversale par suite du déplacement de ses insertions primitivement postérieure et antérieure. Son insertion postérieure a suivi vers la gauche le bord interne du gastro-duodénum, son insertion antérieure a été transportée vers la droite avec le tube cystique qu'elle enveloppe (V. fig. IX et XIII). Dans ces conditions, sa face latérale gauche est devenue antérieure, sa face droite, postérieure.

Si nous le suivons de haut en bas, sur les coupes transversales successives, nous voyons son bord droit inséré sur la face postéro-latérale gauche de l'anastomose de la veine porte et de la veine ombilicale. Au-dessous, le mésentère ventral aboutit à une petite masse de tissu hépatique qui remplit l'angle de séparation de ces deux vaisseaux. Plus bas encore, une traînée de tissu conjonctif comble l'espace qui les sépare et se continue, à gauche dans le tissu conjonctif du mésentère ventral, à droite dans celui qui enveloppe le tube cystique. Dans ce tissu rampent le canal hépatique et le canal cystique (V. fig. IX). Enfin plus bas encore, le mésentère ventral s'isole de la face dorsale de la veine ombilicale et gagne le tube cystique, n'étant plus uni qu'à la face antérieure de la veine porte (V. fig. XIII, pl. II).

Si l'on compare les figures IX et XIII aux figures XXIII, XXIV, XXX et XXXI de la première partie de ce travail, on constate qu'il n'y a aucune différence essentielle entre ces dispositions et celles que nous avons observées chez les embryons de lapin. Ce qui les rend un peu plus compliquées chez ces derniers, c'est l'union du mésentère avec l'extrémité du lobe gauche du foie.

La différence de direction dans la face dorsale du foie de lapin et dans la face inférieure du foie de l'embryon humain rend compte des différences que l'on remarque dans les coupes du tube cystique.

Enfin une dernière différence est due à ce que le lobe droit du foie reste uni au lobe ventral chez l'embryon humain et ne se développe pas derrière la veine porte. Mais si nous cherchons à nous rendre compte de ce que sont devenus les feuillets primitifs droit et gauche de la cloison mésentérique dans cette zone, nous serons amenés à reconnaître que le feuillet ventral actuel n'est que l'ancien

feuillet gauche qui a changé de direction, tandis qu'une partie du feuillet dorsal actuel est de nouvelle formation.

L'ancien feuillet droit a passé dans le revêtement du lobe hépatique.

La face postérieure de la veine porte, sa face interne et toute la partie du feuillet dorsal du mésentère étendu de la veine porte à la petite courbure du gastro-duodénum sont de nouvelle formation. Le feuillet qui tapisse la face dorsale de la veine porte a été produit par la descente du cul-de-sac inférieur de la cavité hépato-entérique dans le mésentère dorsal.

La descente du sillon qui s'engageait d'arrière en avant entre la veine porte et le tube digestif, a permis à ce dernier de s'écarter de la veine, a amené, avec cet écartement, le développement du feuillet revêtant la face interne de la veine et formant la face dorsale du mésentère ventral à la gauche de ce vaisseau.

Autrement dit encore : la partie gauche du feuillet dorsal du mésentère ventral est produite par l'écartement du gastro-duodénum et de la veine porte. Ce feuillet continuera à croître plus tard et à se prolonger vers le bas par un processus identique.

Zone A. — Dans cette zone la cloison mésentérique contient à son intérieur un grand nombre d'organes qui lui donnent une conformation particulière. Chez les embryons plus jeunes, A et B de His, elle se divisait encore nettement en portions dorsale, moyenne et ventrale. Actuellement cette dernière est considérablement réduite et n'occupe plus que l'extrémité supérieure de la cloison. Cette réduction a été très probablement amenée par le changement de direction de la face dorsale du lobe ventral du foie. Cette dernière, dans laquelle se trouve logé le tube cystique, est en effet devenue une face inférieure et s'est ainsi écartée du tube intestinal. De là une distension considérable du mésentère ventral et sa destruction de bas en haut.

C'est pour une raison semblable que la même atrophie se produit chez les embryons de lapin.

D'autre part, il est difficile de maintenir dans la description de ce méso une distinction entre sa portion dorsale et sa portion moyenne à cause du trajet du tube digestif dans son épaisseur et de la façon dont il y contourne le pancréas. Nous décrirons donc comme un ensemble ces deux portions à la fois et nous commencerons par elles.

Le long de son insertion à la colonne vertébrale, le méso-duo-

dénum est assez mince et membraneux, il s'épaissit rapidement et considérablement immédiatement en avant d'elle. Cette disposition est déjà marquée sur les embryons A et B de His (V. fig. 30 à 26 et 85 à 87). Cet épaississement brusque, d'abord bilatéral, ne persiste que du côté droit dans la partie inférieure du méso. Il est dû à différentes causes (V. fig. X, pl. I) :

A la présence de la veine porte et de ses veines d'origine, du pancréas dorsal et du pancréas ventral dans son épaisseur;

A ce qu'il enveloppe l'extrémité tubulaire du gastro-duodénum et le duodénum. Ce dernier détermine surtout sa saillie vers la droite (V. fig. XI et XII, pl. I).

Enfin à ce qu'il se continue à gauche dans le mésogastre dorsal et dans la paroi de la grande courbure du gastro-duodénum (V. fig. XX et XIII).

Nous avons suffisamment décrit le trajet des veines et celui du tube digestif, pour n'avoir pas à y revenir; nous décrirons bientôt le pancréas. Il nous reste donc à parler maintenant des relations que le méso-duodénum présente à sa gauche.

Nous avons vu plus haut comment la grande courbure du tube épithélial de l'estomac se continue en bas dans le bord gauche inférieur du gastro-duodénum qui est presque horizontal et se dirige de gauche à droite pour pénétrer dans le méso-duodénum et s'y continuer dans la paroi inférieure de la portion tubulaire (V. fig. XII). La paroi conjonctive qui revêt le tube épithélial forme le long de cette grande courbure une crête épiploïque et décrit ainsi dans la moitié gauche de la cavité abdominale une courbe à convexité inférieure qui y descend à gauche du méso-duodénum jusqu'au voisinage de son extrémité inférieure (V. fig. X, pl. I). Quand la portion tubulaire du gastro-duodénum pénètre dans le méso, cette paroi de la grande courbure de sa portion infundibuliforme doit évidemment se continuer dans la face latérale gauche de ce dernier (V. fig. IX). D'autre part la crête épiploïque qui longe cette grande courbure se continue dans le mésogastre postérieur, et ce dernier, pour arriver à s'insérer à la paroi dorsale de la cavité abdominale, se confond en dedans avec l'insertion dorsale du méso-duodénum, ou, plus exactement, se continue dans sa face latérale gauche au voisinage de son insertion dorsale (V. fig. XIII, pl. II). Entre ces deux parties se prolonge la portion gauche du cul-de-sac inférieur de la cavité hépato-entérique. Cette dernière

contourne donc et délimite vers la gauche le bord supérieur libre du mésoduodénum et s'engage profondément entre le mésogastre et la paroi de la grande courbure du gastroduodénum jusque dans la crête épiploïque (V. fig. IX et XIII).

Nous devons ajouter que dans le mésogastre se trouve engagée une partie du pancréas postérieur et qu'il est ainsi considérablement épaissi par cet organe dans une bonne partie de son étendue.

Si nous comparons les dispositions que nous venons de décrire à celles que nous avons trouvées chez les embryons de lapin de douze jours et demi, nous constaterons que, chez l'embryon humain aussi, une crête épiploïque se développe le long de la face latérale gauche du mésoduodénum, que dans cette crête s'engage le pancréas dorsal, qu'il y pénètre ensuite le cul-de-sac inférieur de la cavité hépato-entérique qui la divise en deux feuillets : l'un, dorsal, contenant le pancréas, se continue vers le haut dans le mésogastre dorsal ; l'autre, ventral, reste en continuité avec la grande courbure du gastroduodénum.

Plus tard, ce dernier, plus développé, est refoulé vers le bas, et alors s'établissent les relations étudiées plus haut.

Le *portion ventrale du mésoduodénum*, qui constitue l'extrémité inférieure terminale du mésentère ventral, est considérablement réduite et se présente comme un mince repli du péritoine qui relie le revêtement péritonéal du tube cystique à la face antéro-latérale droite de l'extrémité supérieure de la portion du mésoduodénum que nous venons de décrire. Cette partie constitue précisément le revêtement du pourtour latéral droit de la portion tubulaire du gastroduodénum c'est-à-dire l'ancien bord ventral de ce dernier. (V. fig. XII, pl. II.)

Nous avons expliqué au début de cette description comment le mésentère ventral avait été réduit à ce mince repli.

Il nous reste à parler des *pancréas*.

Pancréas. — Les deux pancréas, le ventral et le dorsal, sont, chez cet embryon, à un degré de développement identique à ceux qu'a décrits Hambürger [1]. Ils constituent déjà à eux deux la tête, le corps et la queue d'un pancréas, mais sont encore parfaitement distincts et séparés l'un de l'autre. Le pancréas dorsal forme le corps, la queue du pancréas et, présente de plus une extrémité céphalique.

1. Hambürger, Zur Entwickeliung der Bauchspeicheldrüse des Menschen, *Anatomischer Anzeiger*, 1892.

Le pancréas ventral formera la tête en s'unissant à l'extrémité céphalique du dorsal.

Le *pancréas dorsal* est développé dans l'épaisseur du mésoduodénum et dans le mésogastre. Le corps et la queue sont logés dans le mésogastre postérieur; ils s'y dirigent obliquement de gauche à droite et un peu de haut en bas et d'arrière en avant; ils longent ainsi la face antérieure de la veine splénique et pénètrent dans le mésoduodénum en contournant le pourtour latéral gauche de la veine porte. Ils se continuent ainsi dans l'extrémité céphalique; celle-ci, logée dans le mésoduodénum, est la partie la plus inférieure du pancréas dorsal et se trouve là à gauche et en dessous du pancréas ventral, appliquée contre la paroi antérieure de la veine mésentérique, immédiatement au-dessous de son union à la splénique. De la face antérieure de cette extrémité céphalique sort le canal excréteur. Il se dirige presque horizontalement d'arrière en avant et aboutit à la paroi inférieure du duodénum. C'est le canal de Santorini (V. fig. XI et XII, pl. I).

Le *pancréas ventral* est au contraire développé dans la partie supérieure du mésoduodénum et le long de la face latérale droite de la veine porte. Il est formé de quelques tubes épithéliaux onduleux formant une petite masse glandulaire d'où émane le conduit excréteur. Celui-ci aboutit presque immédiatement à la paroi postérieure du canal cholédoque au moment où ce dernier, jusque-là vertical et descendant, se recourbe et se dirige d'arrière en avant pour gagner la paroi supérieure du duodénum, à gauche et à une petite distance du canal de Santorini. Le canal excréteur du pancréas ventral est le futur canal de Wirsung. (V. fig. XI, et XII, pl. I et les fig. 8 et 9 dans le texte à la page 71.)

Embryon III (13 millimètres).

Cet embryon, dont la courbure nucale était effacée, mesurait du vertex au coccyx 13 millimètres. Il était moins bien conservé que le précédent, légèrement macéré, mais dans un état suffisant cependant pour en tirer les observations qui vont suivre. Il a été traité aussi par une solution concentrée de sublimé, coloré en masse dans le carmin boracique, imprégné de paraffine et débité en coupes transversales de 0,015 millimètre d'épaisseur. Certaines parties ont été reconstituées en moulages par la méthode de Born.

Il est surtout intéressant par le développement des parties supérieures du foie en rapport avec les poumons et les recessus supéro-latéraux de la cavité abdominale. Or ce développement est intimement lié à celui des poumons et des cavités pleurales; aussi devons-nous commencer son étude par celle de ces organes.

Sur cet embryon les poumons ressemblent beaucoup à ceux des embryons de lapin de 12 millimètres, cependant avec une différence assez notable. Chez le lapin, chaque poumon a la forme de deux pyramides triangulaires réunies par leurs bases. Sur l'embryon humain la moitié supérieure du poumon a seule la forme d'une pyramide triangulaire, la moitié inférieure a plutôt celle d'un cône à sommet inférieur et vers sa base seulement, au moment où elle va s'unir à la base de la pyramide supérieure, la forme conique se modifie pour amener cette union. (V. fig. XIV, XV, pl. II.)

Les pyramides supérieures des poumons sont disposées de telle sorte qu'une de leurs faces est interne, la deuxième antérieure et la troisième postéro-externe. Les arêtes sont antérieures, postérieures et externes. Les arêtes postérieures, les faces postéro-externes, les arêtes externes et les faces antérieures sont libres.

Les faces internes sont libres également dans leur moitié postérieures. En avant elles sont unies à la cloison mésentérique.

Pour loger ces pyramides supérieures des poumons, les deux cavités pleurales se sont développées plus encore que les organes qu'elles contiennent.

Les *parois internes* de ces cavités sont constituées par la cloison mésentérique. Cette dernière enveloppe l'œsophage dans sa partie moyenne et est unie en avant aux faces internes des poumons.

Les *parois pleurales antérieures* sont constituées par les portions latérales de la membrane pleuro-péricardique. Cette dernière forme à la cavité du péricarde une paroi dorsale courbe à concavité antérieure. Ses insertions externes, reportées en avant, forment avec les parois dorsales des angles aigus ouverts en arrière. Sa face dorsale, dans une zone médiane assez large, donne insertion à la cloison mésentérique; de chaque côté de cette insertion elle devient libre et constitue les parois antérieures des cavités pleurales.

Ce sont les *parois dorso-latérales* de ces cavités qui surtout se sont considérablement développées en dehors et en avant et ont ainsi reporté dans cette direction les insertions de la membrane pleuro-péricardique : il suffit de comparer les figures pour constater

quel accroissement considérable ont pris les parois dorsales du corps dans cette région et comment il a dû par là même modifier notablement la configuration des cavités pleurales.

Au niveau des cônes pulmonaires inférieurs les mêmes causes ont amené les résultats suivants :

La cloison mésentérique dorso-ventrale qui forme les *parois internes* des cavités pleurales s'est aussi notablement accrue d'avant en arrière. Mince au voisinage de son insertion dorsale, elle s'épaissit en avant pour envelopper l'œsophage et s'unir aux pourtours internes des cônes pulmonaires; enfin elle s'insère largement à la face dorsale de la membrane pleuro-péricardique et plus bas à la face dorsale du foie. (V. fig. XIV et XV.)

Dans la partie inférieure de cette paroi, le long de la face latérale droite de l'œsophage se trouve le recessus supérieur de la cavité hépato-entérique. Actuellement il est fort réduit, isolé de la portion abdominale de cette cavité et se termine en cul-de-sac à ses deux extrémités supérieure et inférieure. Il est long de 0,15 millimètre.

A l'extrémité inférieure des cavités pleurales la cloison mésentérique se continue de chaque côté dans la paroi pleurale inférieure. (Voir plus loin et fig. XVI.)

Les *parois dorsales* du corps, dans cette région, se sont aussi notablement développées en dehors et ont reporté dans cette direction les insertions dorsales des membranes pleuro-péritonéales et de leurs piliers. Elles contournent le pourtour postérieur et externe des cônes pulmonaires et forment actuellement les *parois postérieures des cavités pleurales*. (V. fig. XIV et XV, pl. II.)

Ces parois, concaves dans le sens transversal, s'élargissent de bas en haut comme les cônes pulmonaires qu'elle contournent. De cette façon l'insertion pariétale de la membrane pleuro-péritonéale et de son pilier dorsal suit la direction d'une ligne oblique de bas en haut, de dedans en dehors et d'arrière en avant. Le transport en dehors de cette insertion s'est même étendu à l'extrémité inférieure de son pilier dorsal. Sur les embryons de 10 millimètres, cette dernière se trouvait en dedans de la saillie des veines cardinales; actuellement elle est reportée notablement en dehors d'elle. (V. fig. XVI, P*id*, pl. II.)

Enfin au niveau des cônes pulmonaires inférieurs on distingue de plus des *parois pleurales antéro-externes*. Elles sont concaves et même anguleuses, s'élargissent de bas en haut et sont inclinées de bas

en haut et d'arrière en avant; chacune d'elles est formée de deux parties : une interne, et une externe réunies de façon à former un angle obtus ouvert en arrière. Cet angle s'arrondit et s'efface dans la partie inférieure de cette paroi. Ces deux parties interne et externe de la paroi pleurale sont autrement constituées dans leur partie inférieure et dans la supérieure. (V. fig. XIV, XV, pl. II.)

La *partie interne*, tout à fait en bas et dans une petite étendue seulement, est constituée par le feuillet dorsal de la membrane pleuro-péricardique envahie par le foie. Vers le haut le foie ne pénètre plus dans cette membrane que le long de ses bords latéraux, et cela de moins en moins, de sorte que la paroi pleurale antérieure dans sa partie interne n'est bientôt plus formée que par la membrane pleuro-péricardique intacte. Il en est ainsi pour toute la partie supérieure de la paroi. (V. fig. XIV et XV MP*l*C.)

La *partie externe* de la paroi que nous étudions, *dans sa partie inférieure* est formée par la face dorsale de cette partie de foie qui a envahi le pilier ventral de la membrane pleuro-péritonéale; dans sa *partie supérieure*, elle est formée par cette membrane elle-même; c'est elle qui en s'unissant à la membrane pleuro-péricardique forme un angle obtus ouvert en arrière (V. fig. XIV et XV MP*l*P).

Dans la partie inférieure de son étendue la paroi antéro-externe de la cavité pleurale est donc restée telle que nous l'avons trouvée chez l'embryon de 10 millimètres de long.

Dans sa partie supérieure, elle s'est au contraire notablement modifiée. Sur l'embryon de 10 millimètres, la membrane pleuro-péricardique formait la paroi antérieure de la cavité pleurale et la membrane pleuro-péritonéale en constituait la paroi externe et même dorsale. Actuellement la paroi dorsale du corps forme la paroi dorsale, et la membrane pleuro-péritonéale, ayant changé de position et de direction, est devenue la partie externe de la paroi antéro-externe de cette cavité. Elle prolonge ainsi en dehors la paroi antérieure que formait auparavant à elle seule la membrane pleuro-péricardique. Il s'est donc passé chez ces embryons humains un processus semblable à celui qu'a observé Brachet [1] chez les embryons de lapin.

Pour en finir avec ces membranes pleuro-péritonéales, nous ajouterons qu'elles se sont allongées vers le bas, car leurs bords

1. Brachet, Recherches sur le développement du diaphragme et du foie chez le lapin. *Journal de l'anatomie et de la physiologie*, 1895.

quel accroissement considérable ont pris les parois dorsales du corps dans cette région et comment il a dû par là même modifier notablement la configuration des cavités pleurales.

Au niveau des cônes pulmonaires inférieurs les mêmes causes ont amené les résultats suivants :

La cloison mésentérique dorso-ventrale qui forme les *parois internes* des cavités pleurales s'est aussi notablement accrue d'avant en arrière. Mince au voisinage de son insertion dorsale, elle s'épaissit en avant pour envelopper l'œsophage et s'unir aux pourtours internes des cônes pulmonaires; enfin elle s'insère largement à la face dorsale de la membrane pleuro-péricardique et plus bas à la face dorsale du foie. (V. fig. XIV et XV.)

Dans la partie inférieure de cette paroi, le long de la face latérale droite de l'œsophage se trouve le recessus supérieur de la cavité hépato-entérique. Actuellement il est fort réduit, isolé de la portion abdominale de cette cavité et se termine en cul-de-sac à ses deux extrémités supérieure et inférieure. Il est long de 0,15 millimètre.

A l'extrémité inférieure des cavités pleurales la cloison mésentérique se continue de chaque côté dans la paroi pleurale inférieure. (Voir plus loin et fig. XVI.)

Les *parois dorsales* du corps, dans cette région, se sont aussi notablement développées en dehors et ont reporté dans cette direction les insertions dorsales des membranes pleuro-péritonéales et de leurs piliers. Elles contournent le pourtour postérieur et externe des cônes pulmonaires et forment actuellement les *parois postérieures des cavités pleurales.* (V. fig. XIV et XV, pl. II.)

Ces parois, concaves dans le sens transversal, s'élargissent de bas en haut comme les cônes pulmonaires qu'elle contournent. De cette façon l'insertion pariétale de la membrane pleuro-péritonéale et de son pilier dorsal suit la direction d'une ligne oblique de bas en haut, de dedans en dehors et d'arrière en avant. Le transport en dehors de cette insertion s'est même étendu à l'extrémité inférieure de son pilier dorsal. Sur les embryons de 10 millimètres, cette dernière se trouvait en dedans de la saillie des veines cardinales; actuellement elle est reportée notablement en dehors d'elle. (V. fig. XVI, P*id*, pl. II.)

Enfin au niveau des cônes pulmonaires inférieurs on distingue de plus des *parois pleurales antéro-externes.* Elles sont concaves et même anguleuses, s'élargissent de bas en haut et sont inclinées de bas

en haut et d'arrière en avant; chacune d'elles est formée de deux parties : une interne, et une externe réunies de façon à former un angle obtus ouvert en arrière. Cet angle s'arrondit et s'efface dans la partie inférieure de cette paroi. Ces deux parties interne et externe de la paroi pleurale sont autrement constituées dans leur partie inférieure et dans la supérieure. (V. fig. XIV, XV, pl. II.)

La *partie interne*, tout à fait en bas et dans une petite étendue seulement, est constituée par le feuillet dorsal de la membrane pleuro-péricardique envahie par le foie. Vers le haut le foie ne pénètre plus dans cette membrane que le long de ses bords latéraux, et cela de moins en moins, de sorte que la paroi pleurale antérieure dans sa partie interne n'est bientôt plus formée que par la membrane pleuro-péricardique intacte. Il en est ainsi pour toute la partie supérieure de la paroi. (V. fig. XIV et XV MP*I*C.)

La *partie externe* de la paroi que nous étudions, *dans sa partie inférieure* est formée par la face dorsale de cette partie de foie qui a envahi le pilier ventral de la membrane pleuro-péritonéale; dans sa *partie supérieure*, elle est formée par cette membrane elle-même; c'est elle qui en s'unissant à la membrane pleuro-péricardique forme un angle obtus ouvert en arrière (V. fig. XIV et XV MP*I*P).

Dans la partie inférieure de son étendue la paroi antéro-externe de la cavité pleurale est donc restée telle que nous l'avons trouvée chez l'embryon de 10 millimètres de long.

Dans sa partie supérieure, elle s'est au contraire notablement modifiée. Sur l'embryon de 10 millimètres, la membrane pleuro-péricardique formait la paroi antérieure de la cavité pleurale et la membrane pleuro-péritonéale en constituait la paroi externe et même dorsale. Actuellement la paroi dorsale du corps forme la paroi dorsale, et la membrane pleuro-péritonéale, ayant changé de position et de direction, est devenue la partie externe de la paroi antéro-externe de cette cavité. Elle prolonge ainsi en dehors la paroi antérieure que formait auparavant à elle seule la membrane pleuro-péricardique. Il s'est donc passé chez ces embryons humains un processus semblable à celui qu'a observé Brachet [1] chez les embryons de lapin.

Pour en finir avec ces membranes pleuro-péritonéales, nous ajouterons qu'elles se sont allongées vers le bas, car leurs bords

1. Brachet, Recherches sur le développement du diaphragme et du foie chez le lapin, *Journal de l'anatomie et de la physiologie*, 1895.

inférieurs sont actuellement plus rapprochés de l'extrémité inférieure des poumons. Ce bord de la membrane est d'ailleurs très peu étendu actuellement et se continue dans le bord libre de son pilier postérieur ou dorsal.

Ce dernier se présente comme une crête membraneuse, s'insérant à la paroi du corps, suivant une ligne très oblique, en bas, en arrière et en dedans. Il contourne ainsi le pourtour externe et postérieur du poumon et gagne la paroi dorsale de la cavité pleurale. Il s'y arrête en dehors de la saillie qu'y forme la veine cardinale (V. fig. XVI et XV, P*id*, pl. II.)

Du côté gauche le pilier dorsal peut être ainsi suivi jusque derrière le grand cul-de-sac de l'estomac.

Du côté droit on le voit aboutir au voisinage de la paroi pleurale inférieure. A gauche cette dernière paroi est encore peu développée et le pilier s'arrête à une certaine distance au-dessus et en dehors d'elle.

Les parois pleurales inférieures seront étudiées avec la cloison mésentérique, dont elles sont une dépendance. (V. page 93.) Mais dès maintenant nous connaissons suffisamment les parois des cavités pleurales pour pouvoir délimiter les communications qu'elles présentent encore avec la cavité péritonéale.

Cette communication a la forme d'une fente assez large et assez étendue qui est limitée de la façon suivante :

En avant la face dorsale du lobe latéral du foie, qui a envahi le pilier ventral de la membrane pleuro-péritonéale;

En arrière, le bord libre du pilier dorsal de cette membrane et à gauche une partie de la paroi dorsale du corps vers le bas.

En haut, le bord inférieur libre de la membrane pleuro-péritonéale;

En bas le bord externe de la paroi pleurale inférieure du côté droit.

Du côté gauche la paroi pleurale inférieure est encore très peu développée, et les cavités pleurales et péritonéales communiquent largement entre elles. L'extrémité inférieure du poumon pendant au-dessus du grand cul-de-sac de l'estomac.

Nous pouvons passer maintenant à l'étude des *recessus supéro-latéraux de la cavité péritonéale*.

Ils se sont développés en même temps que les organes voisins, et, devenus plus considérables, sont aussi notablement modifiés. Le

gauche semble s'être agrandi plus rapidement que le droit, car les sommets des deux recessus sont sensiblement à la même hauteur au-dessous de l'angle tétraédrique externe que forme la partie la plus large et la plus épaisse de chaque poumon (union du cône inférieur et de la pyramide supérieure).

Le développement de la paroi dorsale du corps ayant reporté en dehors et en avant l'insertion pariétale de la membrane pleuro-péritonéale, a en réalité reporté dans cette direction non seulement cette insertion mais aussi toute la paroi latérale du recessus. En même temps cette paroi elle-même s'est étendue, et l'insertion pariétale de la membrane péritonéo-péricardique a été, elle aussi, reportée en dehors et en avant. Le recessus tout entier, par suite du développement de la paroi dorso-latérale du corps, a donc été reporté en avant et en dehors et se trouve actuellement dans une région intermédiaire à la cavité pleurale et à la cavité péricardique. (V. fig. XIV, XV.) D'autre part la pénétration des parties supérieures et latérales du foie à l'intérieur de ces recessus a eu pour conséquence de les dilater, de les agrandir et de modifier aussi les dispositions de leurs parois.

Le *recessus du côté gauche* a actuellement la forme très nette d'une cavité pyramidale triangulaire à sommet supérieur. (V. fig. XIV et XV, Pl II.)

Des trois parois de cette cavité, l'*externe*, formée par la paroi latérale du corps, est libre, légèrement concave dans le sens antéro-postérieur et oblique de haut en bas de dedans en dehors.

Les deux autres parois sont internes et délimitent l'angle interne de la cavité pyramidale, l'une de ces parois est en même temps antérieure, l'autre est postérieure;

La *paroi antéro-interne* est constituée par la membrane péritonéo-péricardique. Elle regarde obliquement en arrière et en dehors et forme un plan oblique de haut en bas, de dehors en dedans et d'arrière en avant; elle constitue la partie supérieure et latérale gauche de la paroi péricardique inférieure. (V. fig. XIV, XV, MPC.)

La *paroi postéro-interne* est formée par la membrane pleuro-péritonéale. Cette dernière regarde en avant, en bas et en dehors et forme un plan oblique de haut en bas, de dehors en dedans et d'avant en arrière. (V. fig. XIV Pl. II, MPP).

Ces trois parois convergent donc toutes vers le haut, vers le sommet du recessus, se rétrécissent de bas en haut, et la membrane

pleuro-péritonéale, au voisinage de son extrémité terminale, se courbe un peu en avant de façon à se rapprocher de la direction horizontale. Des trois angles du recessus, l'un est postérieur, l'autre antérieur, le troisième interne. Ce dernier, formé par l'union des deux parois antéro- et postéro-internes, est ouvert en dehors. Son arête interne donne insertion au bord latéral de la membrane pleuro-péricardique et est obliquement dirigée de haut en bas et de dehors en dedans.

On le voit par cette description, le recessus gauche, considérablement modifié et agrandi, ressemble absolument aux recessus antéro-latéraux des embryons de lapin de 12 millimètres de long. (Comparez fig. XIV, pl II, à la fig. XXX du travail de Brachet.)

Le *recessus du côté droit* est agrandi, mais est moins modifié dans sa forme. Transporté en avant et en dehors par le développement des parois dorso-latérales du corps, il semble qu'il n'ait pas subi d'autres modifications. Il a en effet conservé sa conformation primitive, tout en se dilatant et en présentant un agrandissement notable de ses parois. Son *angle postérieur* a été fortement reporté en dehors et en avant en regard du pourtour externe du poumon.

Son angle antéro-externe est devenu tout à fait antérieur. (V. fig. XIV et XV, pl. II.)

Il présente actuellement une *paroi externe*, concave, libre, oblique en bas et en dehors, formée par la paroi latérale du corps, et *une paroi interne* devenue antéro-postérieure. Dans la partie moyenne de son étendue, elle décrit une légère concavité externe; à ses deux extrémités elle s'insère aux parois latérales du corps, en suivant un peu leur direction et en formant avec elles des angles très aigus.

Toute cette paroi est obliquement inclinée en bas et en dedans, et sur sa face interne s'insère le bord latéral droit de la membrane pleuro-péricardique. Au niveau de cette insertion, la paroi interne est épaissie, tirée en dedans et forme là une arête peu marquée mais suffisante cependant pour changer légèrement l'inclinaison de la paroi en avant et en arrière d'elle. Cette insertion de la membrane pleuro-péricardique et l'arête dont elle détermine la formation divise cette paroi interne du recessus en deux parties, une antérieure, la *membrane péritonéo-péricardique* et une postérieure, la *membrane pleuro-péritonéale* (V. fig. XIV et XV, pl. II).

Foie. — La partie supérieure du foie de cet embryon s'est parti-

culièrement développée dans ses parties latérales, et spécialement à l'intérieur des recessus supéro-latéraux de la cavité péritonéale.

Dans la région médiane, le tissu hépatique s'est arrêté dans sa progression à l'intérieur de la membrane pleuro-péricardique, car cette dernière est restée constituée comme elle l'était chez l'embryon de 10 millimètres. La portion de cette membrane non envahie par le foie s'élargit de bas en haut et s'étend largement d'un recessus à l'autre, s'insérant sur leurs arêtes internes. Sa face dorsale se continue dans une zone médiane plus ou moins large avec le mésentère dorsal; sa face ventrale est unie à la paroi dorsale de la portion auriculaire du cœur. (V. fig. XIV et XV, Pl. II, MPIC.)

Les *parties supérieures et latérales du foie* ont au contraire notablement progressé à l'intérieur des recessus de la cavité péritonéale et y pénètrent actuellement jusqu'à leurs sommets. Ils s'y terminent par deux extrémités libres arrondies qui soulèvent les deux parois internes. (V. fig. XIV, F, pl. II.)

Plus bas ces deux saillies du foie restent libres le long de leurs faces externes, mais elles adhèrent aux faces inférieures des membranes péritonéo-péricardiques et aux angles internes des recessus. (V. fig. XV, F.)

Pour autant que l'on peut s'en assurer sur les coupes ce n'est guère qu'au voisinage de cet angle et aussi dans la partie inférieure du recessus que le foie adhère à la face inférieure de la membrane pleuro-péritonéale, et cela dans une très petite étendue.

Ces parties supérieures et latérales du foie se comportent donc ici comme chez les embryons de lapin, et de la comparaison que l'on peut établir entre ces relations, il semble rationnel de tirer les conclusions suivantes : c'est que les parties du foie humain correspondant au lobe médian du foie de lapin ont cru vers le haut dans le tissu conjonctif de la membrane pleuro-péricardique, restant ainsi réunies par leur face ventrale, à la face inférieure de cette membrane.

D'autre part, les parties du foie humain correspondant aux extrémités supérieures des lobes latéraux du foie du lapin, parties qui avaient pénétré dans les piliers ventraux des membranes pleuro-péritonéales, se sont peu développées vers le haut dans l'épaisseur de cette membrane, et se sont arrêtées dans les parties inférieures du recessus, laissant les membranes pleuro-péritonéales libres dans la plus grande partie de leur étendue.

Cette disposition est semblable à celle qu'a décrite Brachet chez les embryons de lapin de 8 1/2 et 12 millimètres.

Ce développement des parties supérieures et latérales du foie ne s'est pas borné à amener leur pénétration dans les recessus de la cavité péritonéale, mais s'est étendue à toute la partie externe de la face supérieure du foie en rapport avec la paroi péricardique inférieure.

Les premières manifestations de ce processus ont déjà été signalées chez l'embryon de 10 millimètres. Il a continué à produire ses effets, et de la sorte, les parties latérales de la paroi péricardique inférieure se continuent dorsalement sans aucun changement de direction dans les membranes péritonéo-péricardiques. Elles ont été refoulées dans la cavité du péricarde par le foie qui se développait au-dessous d'elles. (V. fig. XIV et XV, CP, pl. II.)

Aussi la paroi inférieure du péricarde forme-t-elle encore une gouttière plus profonde qu'auparavant. Cette gouttière, presque horizontale maintenant et antéro-postérieure est encore un peu oblique en bas et en avant; elle s'élargit encore à son extrémité antérieure, mais ses parois se relèvent de chaque côté obliquement en haut, en dehors et en arrière, jusqu'aux sommets des recessus de la cavité péritonéale. (V. fig. XIV et XV, CP.)

La *face supérieure* du foie, unie, dans toute son étendue à la face inférieure de cette paroi péricardique, présente évidemment la même conformation. Ce développement du foie au niveau de sa face supérieure est en relation avec l'accroissement considérable que présente particulièrement le lobe ventral de l'organe. Ce lobe, surtout en rapport avec la paroi inférieure du péricarde et avec la paroi abdominale antérieure, a pris un tel développement et a entraîné un tel accroissement de la paroi abdominale, que d'un côté l'insertion antéro-inférieure de la paroi péricardique a été refoulée vers le haut, tandis que d'autre part l'extrémité inférieure du foie a été notablement reportée vers le bas.

De là comme conséquence, la direction plus horizontale de la paroi péricardique inférieure et l'accroissement notable en longueur de la face antérieure du foie.

Face antérieure. — Elle est en rapport avec la paroi abdominale sur une longueur de 1 mm 35, et l'extrémité inférieure de cette face arrive à 0 mm 675 au-dessous de l'extrémité inférieure du mésentère ventral. Or elle s'arrêtait à son niveau chez l'embryon de 10 millimètres.

Cette face antérieure du foie, fortement convexe dans le sens transversal, un peu moins dans le sens vertical, est moulée sur la paroi antéro-latérale de l'abdomen. Dans la plus grande partie de son étendue, elle est libre et revêtue par le feuillet viscéral du péritoine. Dans une zone médiane assez large, elle est toujours unie à cette paroi par une bande de tissu conjonctif qui constitue le ligament suspenseur de l'organe. Ce dernier, à l'extrémité inférieure de cette face du foie, se continue dans la faux de la veine ombilicale. (V. fig. XVII, XVIII, XIX, pl. II.)

Cet accroissement si considérable du foie en longueur a eu pour conséquence de faire disparaître la face inférieure que nous avons trouvée chez l'embryon de 10 millimètres. Cette face s'est allongée, redressée, est devenue dorsale et prolonge vers le bas le restant de la face dorsale de l'organe. Elle forme ainsi, en s'unissant à la face ventrale, un angle très aigu, le bord inférieur du foie.

Face dorsale. — En même temps que la face inférieure du foie de l'embryon de 10 millimètres est devenue dorsale, elle s'est modifiée de telle sorte qu'il ne s'y trouve plus trace des saillies si marquées auparavant des lobes latéraux. On n'y reconnaît plus les parties appartenant au lobe ventral qu'à la présence de la veine ombilicale à son intérieur, du canal cystique dans la gouttière où il est logé.

Toute la partie de la face dorsale du foie qui s'étend depuis le bord inférieur de l'organe jusqu'au-dessus de l'anastomose de la veine porte et de la veine ombilicale a actuellement la même conformation. Moulée sur les organes qui la séparent de la paroi postérieure de l'abdomen, elle est concave dans le sens transversal et de chaque côté se continue avec les parties latérales de la face ventrale en formant un angle aigu saillant en arrière. Elle est en même temps oblique de haut en bas et d'arrière en avant. (V. fig. XVIII à XIX.)

Ces modifications de l'ancienne face inférieure se sont étendues à la partie inférieure de l'ancienne face dorsale et lui ont donné une conformation presque identique. Dans cette région aussi la face dorsale est devenue régulièrement concave transversalement. La face interne du lobe droit ne s'y distingue plus de la face dorsale du lobe ventral qu'elle prolonge vers la droite.

Le tissu hépatique a pénétré dans le tissu conjonctif qui enveloppait la veine porte dans son trajet le long de la face interne du lobe

droit, il s'est de plus engagé et développé dans le tissu conjonctif qui remplissait l'angle qu'elle formait avec la veine ombilicale, au-dessous de l'anastomose des deux. Il a ainsi écarté ces deux veines l'une de l'autre, a reporté vers la gauche la veine ombilicale, a étalé la veine porte le long de la face dorsale de l'organe et a ainsi amené la formation d'un tronc anastomotique transversal assez étendu que nous étudierons plus tard et qui occupe maintenant la face dorsale du foie dans sa partie médiane. Dans ce tronc a passé l'ancienne anastomose et tout le trajet que parcourait antérieurement la veine porte le long de la face interne de l'extrémité inférieure du lobe droit. Aussi, dès qu'elle sort du mésoduodénum, pénètre-t-elle actuellement dans la face dorsale du foie immédiatement à droite de la ligne médiane pour s'ouvrir dans le tronc anastomotique veineux (V. fig. XVIII et XIX, pl. II, VPO, VP).

Au-dessous de ce dernier, la face dorsale du foie présente encore la gouttière cystique oblique maintenant en haut et à gauche, et le tube y contenu; seulement il n'a pas suivi la face inférieure dans son accroissement, il est toujours resté très court et s'arrête bien au-dessus du bord inférieur du foie, non loin de sa continuation avec le canal hépatique. Le canal cholédoque qui en résulte longe toujours la face antérieure de la veine porte pour sortir du foie et passer dans le mésoduodénum.

Dans sa partie supérieure, qu'il nous reste à décrire, la face dorsale de l'organe hépatique a pris un notable développement. Elle ne se distinguerait guère dans sa forme de la partie que nous venons de décrire et qu'elle prolonge vers le haut, si elle ne donnait insertion au mésentère ventral, au méso latéral, et si ces dispositions ne permettaient d'y reconnaître encore facilement la face interne du lobe droit. Il faut ajouter que le lobule de Spiegel commence à se former. (V. fig. XVII, pl. II.)

Le mésentère ventral s'insère comme auparavant dans le plan médian sur la paroi postérieure du canal d'Arantius, et sur la face dorsale de l'anastomose de la veine porte et de la veine ombilicale.

A sa droite s'insère actuellement, sur la face dorsale du lobe droit, le bord antérieur du méso latéral, qui s'est notablement agrandi vers le bas. Il unit maintenant le lobe droit à la paroi abdominale, jusqu'à une petite distance du bord supérieur libre du mésoduodénum. Cette insertion du méso latéral délimite nettement la face interne du lobe, et l'on peut ainsi constater sûrement que

c'est cette dernière qui, en s'accroissant en dedans, a formé le lobule de Spiegel dont il nous reste à parler. (V. fig. XVII, Fs, pl. II.)

Il s'engage actuellement comme un coin, de droite à gauche, dans la cavité hépato-entérique, derrière le mésentère ventral, au devant de la paroi abdominale postérieure.

Il présente une face antérieure et une face postérieure en rapport avec ces parties et une arête interne saillante à gauche. Vers la droite il se continue dans la face interne du lobe droit; à son extrémité supérieure le lobule de Spiegel se réduit peu à peu.

A son extrémité inférieure, l'arête interne du lobule se continue par l'intermédiaire de son bord inférieur dans la face interne du lobe droit et à l'union de ces deux bords se produit déjà un angle saillant vers le bas qui est l'origine du *tubercule papillaire*. (V. fig. XVII et XVIII, Fs, pl. II.)

Veines. — L'état de l'embryon ne nous a pas permis de suivre convenablement la plupart des troncs veineux. Les dispositions seules de la veine porte, de la veine ombilicale et du tronc anastomotique qui les réunit ont pu être étudiées. Ce dernier, qui, sur l'embryon de 10 millimètres s'étendait obliquement d'arrière en avant et de droite à gauche, du lobe droit au lobe ventral du foie, est actuellement un peu modifié dans sa situation et dans sa direction. Voisin de la face dorsale du foie, il est dirigé plus transversalement de droite à gauche. A gauche du plan médian il se continue directement dans l'extrémité supérieure de la veine ombilicale; à droite il se prolonge dans une branche collatérale importante, nouvelle, qui se ramifie dans la partie droite du foie. (V. fig. XVIII, VPO, pl. II.)

C'est en bas et en arrière et immédiatement à droite de la ligne médiane que ce tronc anastomotique se continue dans la veine porte au moment où elle pénètre dans le foie. (V. fig. XVIII, VP.)

Si le tronc anastomotique et sa branche collatérale droite n'étaient pas d'un calibre plus considérable que la veine porte, on pourrait décrire cette dernière comme se divisant à son entrée dans le foie en deux branches, l'une, droite, se ramifiant dans la moitié correspondante du foie, l'autre, gauche, longeant sa face dorsale et s'unissant à la veine ombilicale à gauche du plan médian. C'est en réalité cette disposition qui se réalisera plus tard.

Tube digestif. — L'estomac agrandi présente un grand cul-de-sac très étendu vers la gauche et faisant une saillie assez marquée vers le haut en dehors de l'extrémité inférieure de l'œsophage (V. fig. XVI,

pl. II). Le corps de l'estomac, fort allongé, descend verticalement dans la moitié gauche de la cavité abdominale jusqu'au niveau du bord supérieur libre du mésoduodénum. A ce niveau, il se continue dans le gastroduodénum, qui est actuellement refoulé vers le bas, à gauche du mésoduodénum. (V. fig. XVII, XVIII, XIX, pl. II.) Le bord externe (grande courbure) de ce dernier décrit une forte courbe à convexité inférieure, et son bord interne, devenu presque transversal, est maintenant un bord supérieur. Au moment où elle s'engage dans le mésoduodénum, la partie tubulaire du gastroduodénum se dirige transversalement de gauche à droite, pénètre dans le méso par sa face latérale gauche, croise le plan médian, en décrivant une légère courbe à convexité antérieure et, arrivée dans la moitié droite de la cavité abdominale, se continue dans le duodénum. Ce dernier, peu modifié, se comporte ensuite comme chez l'embryon de 10 millimètres.

De ce changement de situation et de direction du gastroduodénum il résulte : que la face latérale gauche du mésoduodénum se continue actuellement dans la paroi entière du gastroduodénum, ce dernier n'y pénétrant plus par son bord supérieur, mais par sa face latérale.

Il en résulte encore que, le gastroduodénum en étant sorti, le bord supérieur du mésoduodénum s'étend directement de la paroi dorsale à la face postérieure du foie sans envelopper le tube digestif dans ce trajet. (V. plus tard; V. fig. XIX, Mh).

Cloison mésentérique. Zone E. — Cette zone, beaucoup plus étendue maintenant, doit être subdivisée en deux parties, une supérieure et une inférieure. La cavité hépato-entérique est en effet actuellement séparée de son recessus supérieur par une soudure qui s'est produite entre ses deux parois sur une longueur de 0 mm 2 environ, dans la région des parois pleurales inférieures.

Au niveau de cette interruption de la cavité hépato-entérique, le mésentère dorsal se continue de chaque côté dans les parois pleurales inférieures; la portion moyenne de la cloison enveloppe l'œsophage et l'extrémité supérieure du grand cul-de-sac de l'estomac; enfin le mésentère ventral, très épais, s'insère largement à la face dorsale du foie. (Le canal d'Arantius aboutit dans cette région à la veine cave inférieure.) Telle est la disposition de la cloison mésentérique à l'extrémité supérieure de cette zone. (V. fig. XVI, pl. II.)

Pour en finir nous décrirons actuellement les *parois pleurales inférieures.*

Sur cet embryon la paroi droite est bien formée, celle du côté gauche en est encore au début de sa formation.

A droite. — La paroi pleurale inférieure circonscrit, avec la cloison mésentérique en dedans, la paroi dorsale du tronc en arrière et la face postérieure du foie en avant, une petite cavité conique à sommet inférieur et interne arrondi terminé en cul-de-sac. Sa base est largement ouverte en haut et en dehors dans le restant de la cavité cœlomique. (V. fig. XVI, CPli, pl. II.)

La paroi pleurale inférieure est donc fort réduite et consiste en un petit méso étendu, suivant le pourtour externe de cette cavité, de la paroi dorsale du corps à la face dorsale du foie. Ce méso oblique de haut en bas et de dehors en dedans présente une extrémité inférieure qui se continue dans le mésentère dorsal et une extrémité supérieure et externe libre qui se trouve au voisinage de l'extrémité du pilier dorsal de la membrane pleuro-péritonéale.

Du côté gauche. — Cette paroi commence à se former. Le mésentère dorsal s'est developpé en dehors derrière l'œsophage et forme là une petite cupule à concavité supérieure.

En dedans, elle se continue dans le mésentère dorsal. En dehors, elle est délimitée par le bord libre d'un petit méso horizontal tendu entre la paroi dorsale de l'abdomen et la face postérieure de l'œsophage. (V. fig. XVI, CPli, pl. II.)

La *partie inférieure de la zone E* est caractérisée par la présence de la cavité hépato-entérique dans l'épaisseur de la cloison. Mais sur une longueur de 0,54 millimètre, c'est-à-dire dans toute la *région* supérieure de la cloison mésentérique, cette cavité n'est représentée que par sa partie médiane et sagittale et les dispositions que nous avons décrites comme caractérisant la zone E chez l'embryon de 10 millimètres de longueur se retrouvent actuellement ici. Cette zone n'avait auparavant que 0,1 millimètre de long tandis que, actuellement elle a acquis une longueur de plus de 1/2 millimètre, 0 mm 540. Les caractères de la zone E se sont en effet étendus aux deux zones sous-jacentes D et C et donnent ainsi la même conformation à la région supérieure entière de la cloison mésentérique. (V. fig. XVII, pl. II.)

Voici, en effet, ce que nous y trouvons :

1° Le bord inférieur du méso latéral s'est développé vers le bas, unissant ainsi la plus grande partie de son prolongement caudal à la face dorsale du lobe droit du foie ;

2° L'estomac, depuis le fond du grand cul-de-sac jusque un peu au-dessus du bord supérieur libre du méso duodénum, c'est-à-dire, sur une longueur de 0,9 millimètre, se trouve actuellement simplement engagé dans la portion moyenne de la cloison mésentérique et dans toute l'étendue de la portion médiane et sagittale de la cavité hépato-entérique, se trouve enveloppé par ce que nous avons nommé la cloison mésentérique proprement dite. Cette dernière, qui forme la paroi gauche de la cavité, est ainsi fortement distendue dans sa partie moyenne par l'estomac, qu'elle enveloppe et qui la développe fortement vers la gauche. (V. fig. XVII, pl. II.)

La partie dorsale de la cloison, assez épaisse et courte, s'insère à la paroi dorsale. Sa partie ventrale est plus mince, membraneuse et son insertion gastrique est entraînée vers la gauche.

De la sorte, le mésentère ventral membraneux se dirige presque transversalement de gauche à droite pour s'insérer à la face dorsale du canal d'Arantius. Il s'engage ainsi en bas, au devant du lobule de Spiegel, dans une rainure assez profonde que délimite ce dernier avec la face dorsale du lobe médian.

Les dispositions caractéristiques de la zone E s'étant propagées vers le bas aux zones D et C, c'est dans la zone B seulement que brusquement la portion sagittale médiane de la cavité hépato-entérique se continue vers la gauche dans sa portion transversale et détermine ainsi la formation du mésogastre dorsal.

Or, au bas de la région supérieure EDC que nous venons de décrire, cette portion transversale de la cavité hépato-entérique réapparaît déjà dans la paroi postérieure de l'estomac. (Voir fig. XVII, Che, pl. II.)

Mais, isolée dans cette paroi conjonctive, délimitée en dedans et en dehors, elle s'y montre sous la forme d'une fente transversale ne communiquant pas avec la portion médiane antéro-postérieure. En réalité la portion transversale de la cavité hépato-entérique de la zone B, se prolonge donc vers le haut en un cul-de-sac supérieur qui remonte sur une longueur de 1/4 de millimètre environ (0,240 millim.) dans le révêtement conjonctif de la paroi postérieure de l'estomac. Ce cul-de-sac, très étendu transversalement dans sa partie inférieure, diminue peu à peu d'étendue, tout en longeant la grande courbure de l'estomac et se termine par une extrémité aveugle à son voisinage.

Quelle est la signification de ce cul-de-sac? Comment s'est-il produit?

Les rapports que présente l'estomac avec la cloison mésentérique, les changements survenus dans la situation et la direction du gastroduodénum, semblent démontrer que la partie supérieure de l'estomac s'est considérablement allongée et a refoulé vers le bas le gastroduodénum. Si cet allongement a porté uniquement sur cette partie de l'estomac qui, chez l'embryon de 10 millimètres, occupait la zone E de la cloison mésentérique, il serait assez difficile de le dire. Il faudrait admettre que cette partie de l'estomac serait devenue près de neuf fois plus longue (de 0,1 à 0,9 millimètre) et que cet allongement de l'estomac aurait entraîné celui de la cloison mésentérique. C'est là cependant, nous semble-t-il, l'explication la plus simple des dispositions actuelles.

Si nous acceptons cette interprétation et si nous admettons de plus que cet allongement s'est produit un peu plus rapidement le long de la petite courbure que le long de la grande, alors nous comprendrons très bien la persistance dans la paroi postérieure de l'estomac, du cul-de-sac supérieur qu'y a laissé la portion transversale de la cavité hépato-entérique. Nous comprendrons même ce fait qu'il remonte surtout le long de la grande courbure. Il suffit d'admettre que la petite courbure s'est allongée de 0,8 millimètre tandis que la grande s'est allongée de 0,8 — 0,240, soit de 0,560 millimètre.

Zone B. (V. fig. XVIII, pl. II.) — Elle est considérablement modifiée et réduite dans ses dimensions longitudinales par les transformations qu'ont subies à ce niveau le foie, la veine porte et son anastomose avec la veine ombilicale. (V. plus haut.)

L'entrée de la veine porte dans la face dorsale du foie a été reportée vers le bas jusqu'au bord supérieur du mésoduodénum. Il en a été de même du conduit biliaire, de sorte que l'on ne retrouve plus même ces organes dans la zone B. Le tronc anastomotique de la veine porte et de la veine ombilicale, modifié comme nous l'avons vu plus haut, y occupe seul la face dorsale du foie.

D'autre part, le gastroduodénum entier est refoulé actuellement dans la zone inférieure A, et l'on trouve ici l'extrémité inférieure de l'estomac. Enfin, le cul-de-sac inférieur de la cavité hépato-entérique pénètre toujours de droite à gauche derrière le foie et l'estomac jusqu'à sa grande courbure.

Le *mésogastre dorsal* y réapparaît et s'insère sur elle sans former de crête épiploïque.

Le *mésogastre ventral* s'étend de la petite courbure de l'estomac à la face dorsale du tronc anastomotique de la veine porte et de la veine ombilicale. Enfin, le *bord inférieur du méso latéral* qui a progressé vers le bas s'arrête à la limite supérieure de cette zone, c'est-à-dire un peu au-dessus du bord supérieur du mésoduodénum.

Son prolongement caudal, peu saillant, y a pris un notable développement, descend à droite de l'insertion pariétale du mésogastre dorsal jusque dans la zone suivante.

Enfin, le bord inférieur du lobule de Spiegel se prolonge un peu au-dessous du bord inférieur du méso latéral et fait saillie dans la partie supérieure de la cavité hépato-entérique.

La zone B a donc gagné une grande partie des dispositions de la zone C de l'embryon plus jeune.

Zone A. — Les organes y sont dans un état de conservation trop peu convenable pour que nous croyions devoir étudier complètement la cloison mésentérique dans l'étendue de cette zone. Mais une partie seulement de cette cloison y présente des modifications d'une telle importance que nous devons bien nous y arrêter. Il s'agit de la partie supérieure du mésoduodénum, de son bord libre (V. fig. XIX, pl. II, Mh).

Le gastroduodénum est, nous l'avons vu, tout entier refoulé dans cette zone à la gauche du mésoduodénum, et son extrémité tubulaire s'engage maintenant de gauche à droite dans ce dernier. Elle y pénètre ainsi non plus par son bord supérieur, mais au-dessous de lui, par sa face latérale gauche.

En s'inclinant en bas et à gauche, le gastroduodénum est donc sorti de la partie supérieure du mésoduodénum. Le feuillet antérieur du mésentère ou mésogastre ventral s'est ainsi étendu vers la gauche et en bas, tandis que son feuillet dorsal (feuillet de nouvelle formation (V. embryon de 10 millimètres) a progressé vers le bas suivant le processus précédemment étudié.

Il en résulte qu'actuellement le mésoduodénum, au niveau de l'entrée du gastroduodénum à son intérieur, se continue à gauche dans le revêtement entier de ce dernier, tandis que, au-dessus de ce point, c'est-à-dire au-dessus de la petite courbure du gastroduodénum devenue horizontale, le mésoduodénum se continue à gauche dans le mésogastre ventral (V. fig. XIX, M*h*, M*gv*.)

Dans sa partie supérieure, au-dessus de l'entrée du gastroduodénum à son intérieur, le mésoduodénum s'étend donc actuellement directement de la paroi dorsale du corps à la face postérieure du foie, sans plus envelopper aucune partie du tube digestif. Il n'y a plus lieu de distinguer à cette partie de la cloison mésentérique une portion dorsale moyenne et ventrale; elle forme à ce niveau un *méso hépatique* M*h*, que la veine porte parcourt d'arrière en avant et de bas en haut pour gagner l'extrémité antérieure de son bord libre et pénétrer dans la face dorsale du foie. Ce méso hépatique présente en effet un bord libre tendu de la paroi dorsale de l'abdomen à la face postérieure du foie.

L'extrémité antérieure de ce bord enveloppe la veine porte. Il est épais, arrondi et décrit d'avant en arrière une légère courbe à concavité supérieure. Vers le bas, le méso hépatique se continue dans le restant du mésoduodénum.

Or au-dessous de la veine porte, le canal cholédoque qui longe sa face antérieure se trouve là, avec le canal hépatique et le canal cystique, dans un mince repli du péritoine, étendu du sillon cystique de la face dorsale du lobe médian du foie à la face antérieure du mésoduodénum. Ce repli à bord inférieur libre et concave constitue actuellement l'extrémité inférieure du mésentère ventral. Nous l'avons trouvé dans les mêmes relations sur l'embryon de 10 millimètres.

Ici, par suite des changements survenus dans la configuration du foie, il a été reporté un peu plus bas et vers la ligne médiane.

Nous ajouterons que les rapports du mésoduodénum vers la gauche sont actuellement les suivants (V. fig. XIX, pl. II) :

En arrière, le long de son insertion dorsale, il se continue dans le mésogastre postérieur, et le pancréas dorsal s'engage dans ce dernier.

En avant, dans l'étendue du méso hépatique, il se continue dans la partie inférieure du mésogastre ventral.

Plus bas, là où le gastroduodénum pénètre, la face latérale gauche du mésoduodénum se continue dans le revêtement de ce dernier.

Le bord supérieur libre du méso hépatique circonscrit vers le bas l'*hiatus de Winslow*.

En avant, ce dernier a pour paroi l'extrémité antérieure de ce

bord enveloppant la veine porte et la face dorsale du foie au-dessus de l'entrée de cette dernière à son intérieur.

La paroi dorsale du corps et la veine cave (représentant le prolongement caudal du méso latéral) forment la paroi postérieure de l'hiatus.

Enfin son pourtour supérieur est actuellement formé par le bord inférieur du méso latéral et par le bord inférieur du lobule de Spiegel qui fait saillie vers le bas au devant de lui.

Le mésogastre ventral, dans la partie inférieure de son étendue, s'insère donc, à gauche, sur la petite courbure de l'estomac et du gastroduodénum. A droite, de haut en bas, il s'insère sur la face postérieure de l'anastomose de la veine porte et de la veine ombilicale, suivant une ligne oblique qui amène peu à peu cette insertion vers la face latérale gauche de la veine porte, de sorte que, plus bas, le mésogastre ventral s'insère sur la face latérale gauche du méso hépatique.

(*A suivre.*)

Explication des planches I et II.

Liste des abréviations employées.

Aorte	A
Canal cholédoque	Cch
— hépatique	Ch
— et tube cystique	Chc
Cavité hépato-entérique	Che
Cul-de-sac inférieur de cette cavité	Chei
Cavité péricardique	CP
Canal excréteur du pancréas dorsal	CPd
Cavité pleurale	CPl
Extrémité intérieure de la cavité pleurale	CPli
Duodénum	D
Estomac	E
Foie	F
Lobule de Spiegel du foie	Fs
Fosse auriculaire de la cavité péricardique	Fo
Gastroduodénum	GD
Gouttière hépatique	Gh
— hépato-entérique	Ghe
Mésogastre dorsal	Mgd
— ventral	Mgv
Méso hépatique et bord supérieur du mésoduodénum	Mh
Méso latéral	Ml
Prolongement caudal du méso latéral	MlP
Membrane péritonéo-péricardique	MPC
— pleuro-péricardique	MPlC
— pleuro-péritonéale	MPlP
Mésentère ventral	Mv
Œsophage	Oe
Oreillette droite	Ord
— gauche	Org
Pancréas	P
— dorsal	Pd
— ventral	Pv
Poumon	Pm
Pilier dorsal de la membrane pleuro-péritonéale	Pid
Pilier ventral de cette membrane et lobe hépatique qui l'a envahie	Piv
Paroi pleurale inférieure	Ppli
Rate	R
Recessus supéro-latéral de la cavité péritonéale	Rc
Sinus veineux	S
— intermédiaire	Si
Vésicule biliaire et tube cystique	Vb
Veine cardinale	Vc
— cave inférieure	Vci
— ombilicale	Vo
— omphalo-mésentérique	Vom
— porte	VP
— pulmonaire	VPm
— splénique	Vsp
Tronc anastomotique de la veine porte et de la veine ombilicale	VPO
Canal d'Arantius	VA

Planche I.

Fig. 1 à 3. — Coupes transversales de l'embryon I, gross. 60 D.

Fig. 4 à 10. — Photographies de différents segments transversaux de l'embryon II, reconstitué par la méthode de Born.

Fig. 11 et 12. — Photographies, la première par le haut, la deuxième de face, d'un moulage du tube épithélial digestif et du pancréas dans la région du gastroduodénum et du duodénum.

Planche II.

Fig. 13. — Coupe transversale de l'embryon II, gross. 16 D.

Fig. 14 à 16. — Photographies de segments transversaux du corps de *l'embryon III*, reconstitué par la méthode de Born.

Fig. 17 à 19. — Coupes transversales du même embryon, gross. 16 D.

Fig. 20. — Photographie d'un segment transversal du corps de *l'embryon IV*. On a enlevé le poumon gauche et une partie de la paroi externe du thorax pour montrer la paroi antéro-externe de la cavité pleurale et surtout la face dorsale de la membrane pleuro-péritonéale.

Fig. 21. — Dessin d'un segment du même embryon montrant les extrémités inférieures des cavités pleurales, gross. 16 D.

Fig. 22, 23, 24. — Photographies de segments transversaux du corps de l'embryon V.

Sur les segments 23 et 24 on a enlevé le poumon droit et incisé les parois pleurales externes pour montrer les parois internes du sinus costo-diaphragmatique et la membrane pleuro-péricardique.

REVUE CRITIQUE

CLASSIFICATION TÉRATOLOGIQUE

(Travaux de L. BLANC [1].)

La classification proposée par M. Louis Blanc aux tératologistes diffère beaucoup de celles publiées jusqu'ici; toutefois, par la force même des choses, on y retrouve des parties qui ont déjà été admises par les tératologistes classificateurs; par exemple la plupart des familles de monstres simples et de monstres doubles autosilaires, déterminées par I. Geoffroy-Saint-Hilaire, sont conservées, quoique réparties d'après une méthode différente. La terminologie adoptée est celle usitée en France, depuis la publication du *Traité des Anomalies* de Geoffroy-Saint-Hilaire, base de la science tératologique.

Partisan, pour l'origine des monstres doubles, de la duplicité originelle de l'ovule par présence de plusieurs noyaux, l'auteur établit d'abord les coupes suivantes.

Sujets anormaux provenant d'un ovule à noyau	multiple	— M. triple ou quadruple.
	double	— M. double.
		— Jumeaux / Vitellins (bien ou mal conformés).
	unique	— M. unitaire.

Les monstres unitaires comprennent toutes les anomalies que présentent les sujets uniques, quelle que soit leur importance : le caractère de gravité dont s'est servi Is. Geoffroy-Saint-Hilaire pour séparer les *anomalies simples* et les *monstruosités unitaires*, est non seulement sans valeur, mais son usage a conduit le fondateur de la tératologie à des groupements inadmissibles.

1. Louis Blanc, Sur les Monstres mélomèles (*Ann. soc. Linn.*, Lyon, 1891); — Étude sur la Polydactylie (*Ibid.*, 1893); — Sur un ovule à deux noyaux observé dans l'ovaire (*Ibid.*, 1892); — Exposé d'une classification tératologique (*Ibid.*, 1894-95); — Sur l'Otocéphalie et la Cyclotie (*Journ. de l'Anat. et de la Physiol.*, 1895); — Les Monstres doubles splanchnodymes (*Soc. Linn.*, Lyon, 1896).

M. L. Blanc distribue ces anomalies unitaires par appareils :

1°	Anomalies	de l'être entier.	
2°	—	de l'appareil cutané.	
3°	—	—	respiratoire.
4°	—	—	digestif.
5°	—	—	urinaire.
6°	—	—	génital.
7°	—	—	circulatoire.
8°	—	—	musculaire.
9°	—	—	squelettique.
10°	—	—	nerveux,
11°	—	—	sensoriel.

Il ajoute un douzième groupe, celui des *monstres omphalosites* ou *parasitaires*, en faisant remarquer qu'il s'agit d'anomalies propres à l'individu isolé, — qu'on les constate fréquemment dans les expériences tératologiques effectuées avec l'œuf de poule. Si les monstres omphalosites ne se montrent jamais, chez les mammifères, qu'accompagnés d'un jumeau bien conformé, c'est que ce jumeau est nécessaire à leur nutrition, et qu'en son absence l'embryon acéphale, acardiaque, périt de bonne heure et disparaît.

La répartition des anomalies dans chacun de ces groupes a lieu d'après les principes suivants : un organe ou une région débutent chez l'embryon par une masse cellulaire qui se différencie, s'accroît, évolue comme structure et conformation, et acquiert peu à peu sa disposition ultime. Si ce développement est troublé, la perturbation peut porter sur la formation, l'évolution, et l'accroissement, ou bien sur l'un de ces processus seulement, ce qui est le cas le plus général. Suivant l'effet de la cause perturbatrice on peut distinguer :

1° Anomalies de croissance.	excès. défaut.
2° Anomalies de formation.	défaut. excès. vice.
3° Anomalies d'évolution.	défaut. excès. vice.

On peut ajouter les *lésions et maladies* qui déterminent chez le fœtus des états voisins des formes tératologiques vraies.

A la suite de cet exposé général l'auteur donne 12 tableaux représentant la classification de la presque totalité des anomalies unitaires connues. Il est impossible de les résumer; on peut remarquer toutefois que la plupart des familles de monstres unitaires de G.-Saint-Hilaire y sont classées sans changement; quelques-unes sont augmentées, comme l'océphalie, d'autres sont subdivisées, comme la célosomie; enfin il y a des types nouveaux, et même des familles non décrites encore, comme la schistocéphalie.

En étudiant ces tableaux on constate que le classement de chaque anomalie a exigé au préalable une interprétation précise. Ainsi l'absence du coccyx chez la plupart des mammifères est classée comme un défaut de formation ou d'accroissement; chez l'homme c'est un excès d'évolution. La cryptorchidie abdominale est un arrêt d'évolution, l'ectopie inguinale ou labiale des ovaires un excès. Le dédoublement des doigts est distingué de la polydactylie atavique. La phocomélie est classée dans les défauts d'accroissement (des rayons supérieurs), et se trouve ainsi séparée de l'Ectromélie considérée comme arrêt d'évolution du membre; les amputations congénitales sont reléguées, à part, dans le groupe des lésions et maladies.

La classification des monstres doubles est basée sur le mode de soudure des embryons; les principaux éléments sont l'*angle* formé par les axes, l'*époque de la soudure* et l'*évolution individuelle* des deux embryons.

Les axes embryonnaires peuvent être convergents du côté du bassin, divergents à partir du même point, ou parallèles. L'auteur schématise ces trois positions par les lettres V, Λ, H, et reconnaît trois grands groupes de monstres doubles qu'il appelle *Hypsiloïde*, *Lambdoïdes*, *Héloïdes*.

Selon que l'union des deux embryons est tardive, précoce ou a lieu dès le début, il y a soudure superficielle, soudure large et profonde, ou fusion et unification des deux êtres.

Enfin, quand l'un des embryons est en faible vitalité, il peut donner un être très petit, imparfait, ou même incomplet, véritable parasite du jumeau auquel il est soudé.

En combinant ces trois facteurs et quelques autres de moindre importance, M. L. Blanc a réuni les formes de monstres doubles connues dans trois tableaux, où elles sont distribuées en séries ramifiées à la façon des arbres généalogiques.

Pour prendre un exemple, le groupe des monstres *Hypsiloïde* forme une quadruple série basée sur les remarques suivantes :

Soudure convergente du côté du bassin.	tardive.			*Pygopagie.*
	précoce.	rectiligne.		*Ischiopagie.*
		angulaire.	non simplifiée.	*Somodymée.*
			simplifiée.	*Sysomie.*

La première série ne comprend que les *Pygopages*; la seconde les *Ischiopages* et des formes qui en découlent immédiatement, et que l'auteur appelle *Ischio-Xiphodyme*, *Ischio-Thoracodyme*, etc.; la troisième série dérive de la précédente, les embryons sont un peu inclinés et donnent un *Ischiopage symèle*, d'où sortent les *Psodymes tripes* (à trois membres postérieurs), *Xiphodyme tripes*, etc., c'est-à-dire une série parallèle aux *Sysomiens*, mais pourvue de trois membres pelviens.

La quatrième série, modificative de la troisième, comprend les

Sysomiens (*Psodye*, *Xiphodye*, *Thoracodye*, *Décadye*) qui se continuent par les *Monosomiens*.

Ces quatre séries sont disposées en un tableau qui représente non seulement leur affinités d'origine, mais encore l'évolution parallèle des trois dernières séries.

Un autre côté intéressant de ce tableau, c'est que à chaque type est annexé une série latérale renfermant les formes asymétriques, parasitaires, qui ont ce type pour point de départ.

Ainsi de la forme *Pygopage*, part une petite série comprenant le *Pygopage hétéroïde*, le *Pygopage hétéradelphe*, le *Pygomèle*, le *Tératome sacré*. De même pour l'*Ischiopage*. Ailleurs l'*Iniodyme* est l'origine de la série *Iniodyme hétéroïde*, *Iniodyme hétérodyme*, *Paragnathe*, *Hypotogynathe*, etc.

En somme les formes parasitaires, isolées par Is. Geoffroy-Saint-Hilaire, sont réunies aux formes types dont elles dérivent.

L'examen de ces tableaux permet d'y reconnaître les principales familles autositaires d'Is. Geoffroy-Saint-Hilaire, qui sont maintenues, sauf les Eusomphaliens, qui ont été démembrés. D'autres séries ont été introduites, ainsi qu'un certain nombre de formes isolées.

En somme ces tableaux représentent la classification d'Is. Geoffroy-Saint-Hilaire complétée et distribuée d'une façon arborescente, au lieu d'être disposée en série linéaire.

Ce changement dans la forme n'est pas une simple fantaisie de l'auteur : il correspond à une conception différente de celle des Geoffroy-Saint-Hilaire, et plus moderne.

Les fondateurs de la Tératologie, frappés de la répétition fréquente de certaines formes anormales, les considéraient comme des espèces analogues aux espèces animales, et ils les ont dénommées, puis groupées en genres, familles, tribus, etc. Il faut dire de suite que la plupart des genres et des familles déterminées par Is. Geoffroy-Saint-Hilaire sont irréprochables.

M. L. Blanc, s'inspirant des travaux de M. C. Dareste et des autres tératogénistes, ainsi que de ses nombreuses observations personnelles, pense que la position originelle des embryons commande la disposition générale du futur monstre double; cette structure sera modifiée par d'autres circonstances secondaires, et l'évolution de l'embryon double pourra aboutir à des formes très diverses; mais quel qu'il soit, le monstre fera partie d'une série arborescente ayant pour point de départ l'état le plus complexe, pour aboutissants les formes les plus simplifiées. En réalité cette série ne devrait être indiquée que par un graphique, mais il est nécessaire, pour l'étude, d'y marquer des points de repère, des stades principaux : ce sont les principales formes connues, et en particulier les espèces d'Is. Geoffroy-Saint-Hilaire.

Cette classification n'est donc pas fermée : c'est le schéma des formes actuellement connues, de leurs variantes, et des rapports génétiques et morphologiques qu'elles présentent entre elles. Les observations tératologiques sont aujourd'hui tellement nombreuses qu'il est presque impos-

sible de rencontrer un type vraiment nouveau, et les variétés que l'on peut trouver s'intercalent facilement dans les séries.

Cette clasification présente encore un avantage, celui d'indiquer, par la seule position d'un monstre dans la classification, non seulement ses rapports avec le type qui le précède et celui qui le suit dans la série, mais encore avec les formes asymétriques, et avec les types des familles et même des séries voisines.

ANALYSE ET COMPTE RENDU

DES TRAVAUX FRANÇAIS ET ÉTRANGERS

Précis d'Histologie, par Mathias Duval, 1 volume in-8 de xxxii-956 pages, avec 408 fig. dans le texte..... 18 fr.

Depuis longtemps sollicité par ses élèves de leur donner en un volume la substance de ses cours, le professeur Mathias Duval vient de publier ce *Précis d'Histologie* qu'il a rédigé après avoir mûri son enseignement par plus de dix ans de professorat. On retrouve dans ce volume les qualités qui ont fait le succès de son enseignement : clarté et précision dans l'exposé des faits; portée philosophique dans les vues générales; soin extrême de suivre les progrès les plus récents de la science, mais en n'acceptant les faits nouveaux qu'à la lumière d'une sévère critique. Des nombreuses figures qui illustrent ce volume, les unes sont empruntées aux maîtres les plus autorisés (Ranvie, etc.), les autres, nouvelles, originales, sont pour la plupart des dessins schématiques reproduisant les dessins que M. Mathias Duval a composés pour son enseignement. L'auteur les a dessinés lui-même, et cela ne sera pas un des moindres attraits de cette œuvre de vulgarisation.

Le propriétaire-gérant : Félix Alcan.

Coulommiers. — Imprimerie Paul BRODARD.

LES ARTICULATIONS DE LA TÊTE

AVEC LA COLONNE VERTÉBRALE

ÉTUDE SUR QUELQUES POINTS DE CES ARTICULATIONS

Par le Dr TROLARD
Professeur à l'École de médecine d'Alger.

Les mouvements de la tête sur la colonne vertébrale sont la flexion, l'extension, la rotation, la latéralité et le circumduction.

Flexion. — La flexion, quand elle se passe dans l'articulation occipito-atloïdienne seule, est très limitée. De la position horizontale de la tête jusqu'à l'extrême flexion, il n'y a guère plus de 12 à 15 degrés. Cela tient d'abord à ce que le bec de la cavité glénoïde de l'atlas vient buter soit contre le pied du condyle, soit contre le ligament capsulaire qui, en avant, est fort et s'insère tout contre les surfaces articulaires, ensuite à la tension des ligaments occipito-axoïdiens et aussi à celle du ligament cervical postérieur.

La particularité que j'ai à mentionner à propos de ce mouvement c'est que le bord postérieur de la gouttière basilaire vient s'arc-bouter sur le bord supérieur de l'apophyse odontoïde. Ce contact des deux os n'est nulle part indiqué dans nos ouvrages classiques; et pourtant, sur toutes les figures qui représentent, dans ces ouvrages, la coupe médiane antéro-postérieure de l'occipital et des deux premières vertèbres cervicales, on voit que l'odontoïde dépasse notablement l'arc antérieur de l'atlas. Or si, par la pensée, l'on rapproche les uns des autres les os, qui dans ces figures sont éloignés lorsque la tête est dans l'horizontale, on se représente aisément que le sommet de l'odontoïde entrera en contact avec l'occipital, lors de la flexion.

Au surplus, rien d'aussi simple que de constater la chose. Si, sur une coupe antéro-postérieure de la tête et de la colonne cervicale, on produit la flexion, on voit d'abord l'arc antérieur de l'atlas s'appliquer sur l'apophyse basilaire, non pas immédiatement au devant du trou occipital, mais bien au devant de ce trou, et par l'intermédiaire du ligament occipito-atloïdien antérieur, qui fait l'office d'un coussin entre les deux os. On voit ensuite le rebord du trou occipital venir s'appuyer sur l'odontoïde et glisser d'avant en arrière sur elle; il doit donc y avoir là une articulation, avec sa synoviale et ses ligaments. Elle existe, en effet; je la décrirai plus bas.

Cette articulation était, de plus, exigée par la rotation du sommet de l'odontoïde, ainsi que je le dirai dans un instant.

Je dois aussi, au sujet de la flexion, mentionner une disposition qui facilite beaucoup ce mouvement, ainsi que celui de l'extension, d'ailleurs. Les condyles, par suite de leur direction oblique, sont en quelque sorte enclavés dans les glénoïdes; ils représentent un coin qui, sous le poids de toute la tête, tend à s'enfoncer dans la cavité rachidienne, disposition assurément peu favorable aux mouvements. On verra que, grâce à deux points d'appui fournis aux deux extrémités du diamètre transversal des condyles, ceux-ci peuvent basculer aisément autour de ce diamètre sans que la tête perde de la solidité d'assise qu'elle doit à l'enclavement des coins occipitaux dans les glénoïdes.

J'ajoute qu'une fois la flexion commencée, l'occipital prend un troisième point d'appui extérieur, en avant, sur l'apophyse odontoïde, point d'appui peut-être plus important que ceux de l'axe tranversal.

Les mouvements de flexion, qui ont lieu seulement dans l'articulation occipito-atloïdienne, sont très limités, ai-je dit. Ils s'accroissent d'une façon sensible, quand l'articulation atloïdo-axoïdienne y participe. Sans être, à l'état frais et d'agencement, aussi écartées l'une de l'autre qu'à l'état sec, les surfaces articulaires de cette dernière articulation n'en sont pas moins séparées en avant et en arrière. Quand, basculant autour de la ligne de séparation des plans, elles se rapprochent, ce rapprochement, bien que ne comportant qu'un très faible développement, n'en produit pas moins un déplacement sensible à l'extrémité supérieure de l'axe vertical de la tête. L'articulation atloïdo-axoïdienne ne sert donc pas seulement à la rotation; elle sert aussi à la flexion et à l'extension; et l'on va voir

qu'elle joue un rôle important dans les mouvements de latéralité.

Extension. — Même quand il ne se passe que dans l'articulation occipito-atloïdienne, ce mouvement est très étendu, comme on sait, Seulement, l'explication n'en est pas donnée.

Si les surfaces articulaires étaient, du côté de l'occipital, réduites aux condyles seuls, le bec postérieur de la glénoïde viendrait, comme en avant au moment de la flexion, buter contre le rebord condylien contigu et il y aurait aussitôt arrêt. Mais il y a, en arrière des condyles, une cavité articulaire, plus ou moins profonde, dans laquelle vient plonger le bec glénoïdal. Ainsi s'explique la grande étendue de l'extension.

A cette cause, il faut ajouter le jeu de l'arc postérieur de l'atlas dans la cavité rachidienne. La partie moyenne de cet arc — celle comprise entre les deux gouttières de l'artère vertébrale — pénètre, en effet, dans cette cavité, soulevant la dure-mère en un gros bourrelet. Cette fuite de l'arc osseux dans le rachis permet à l'occipital de descendre très bas.

Comme pour la flexion, l'inclinaison d'avant en arrière des plans postérieurs des apophyses articulaires dans l'articulation atloïdo-axoïdienne, augmente l'extension.

Comme aussi pour la flexion, mais moins que pour ce dernier mouvement — la synoviale des disques inter-vertébraux étant située en avant, — c'est dans les mouvements de la colonne que se complète l'extension.

Rotation. — Les auteurs s'occupent de la rotation du moyeu de l'atlas autour de l'essieu odontoïdien ; mais ils omettent de parler de la rotation du bord supérieur de la dent sous un plafond fibreux que je décrirai plus loin, et qui ferme le tronc occipital dans sa moitié antérieure. Ce mouvement nécessitait une synoviale; celle dont j'ai parlé à propos de la flexion vient lui prêter son concours.

Latéralité. — Niée par les uns, elle est admise par les autres, mais comme étant toutefois très limitée, si on ne l'envisage, bien entendu, que dans l'articulation occipito-atloïdienne. Elle n'existerait, en réalité, qu'avec le concours de la colonne cervicale. D'après mes recherches, elle existe effectivement dans la première articulation, peu étendue, il est vrai; et elle apparaît, et d'une façon très sensible, quand on laisse intervenir l'articulation atloïdo-axoïdienne. Lorsqu'en effet le mouvement de rotation a lieu, on voit manifeste-

ment la tête s'incliner à droite et à gauche, suivant que la face regarde du premier côté ou du second.

Dans son expérience devenue classique, Sappey n'a observé que le mouvement de descente de l'arc antérieur de l'atlas, lequel représentait, suivant lui, l'extrémité céphalique. Mais il n'a pas noté les mouvements autrement considérables des apophyses articulaires, d'élévation pour l'une, de descente pour l'autre. Or, ces apophyses ne peuvent s'élever ou s'abaisser sans entraîner la tête. Donc, dans tout mouvement de rotation, il y a des mouvements de latéralité de la tête, ce qui revient à dire que l'on obtient ces derniers en ayant d'abord recours à la rotation. Rien n'est plus aisé à constater avec des pièces sous les yeux.

Mais, pour que la tête puisse ainsi s'incliner, et d'une façon notable, à droite et à gauche, des articulations spéciales sont nécessaires, car ce n'est pas avec des condyles exactement emboîtés dans leur glénoïde respective que ces mouvements pourraient se produire. On verra que ces mécanismes, ces articulations spéciales, existent de chaque côté des articulations occipito-atloïdiennes. C'est dans ces articulations annexes que nous trouverons le mode de suspension des condyles dont j'ai parlé et qui permet à ceux-ci de basculer autour d'un axe transversal.

J'ai à m'occuper maintenant des dispositions anatomiques des différents petits appareils dont je viens d'indiquer l'existence et les usages.

Synoviale sus-odontoïdienne.

Cette synoviale, on l'a vu, est commune aux mouvements de flexion et de rotation.

Sa forme est la plus souvent sphérique. Quand elle est peu développée, elle a la forme d'une pyramide triangulaire, à sommet en haut. Son diamètre est de 3 millimètres, en moyenne; j'en ai rencontré trois dont le diamètre était de 9 millimètres. Quand la cavité dépasse la moyenne, on y constate une ébauche de cloisonnement au milieu.

Quelle est sa situation? Comme surfaces osseuses, il y a en regard : d'une part, le rebord du trou occipital, sur une étendue de 3 millimètres en moyenne; ce rebord est muni de son périoste

épaissi, simulant du cartilage d'encroûtement. D'une autre part, l'extrémité antérieure du bord supérieur de l'odontoïde. Cette apophyse ne présente un sommet, une pointe, que dans un petit nombre de cas. La disposition ordinaire de l'odontoïde, à son extrémité supérieure, est un bord à peu près horizontal, qui a environ 1 millimètre d'épaisseur ou n'est qu'une simple crête. En arrière, dans ses quatre cinquièmes, il donne insertion, de chaque

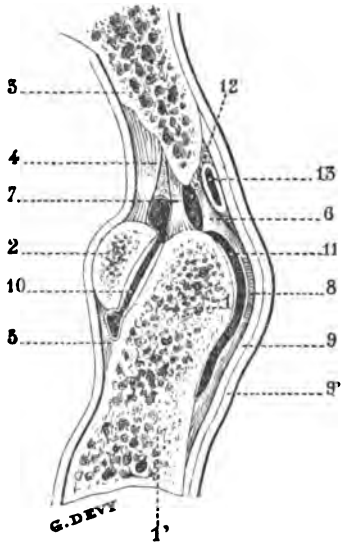

Fig. 1.

1. Apophyse odontoïde; — 1'. Corps de l'axis; — 2. Arc antérieur de l'atlas; — 3. Apophyse basilaire; — 4. Ligament occipito-axoïdien antérieur; — 5. Ligament atloïdo-axoïdien antérieur; — 6. Ligament transverso-odonto-occipital; — 7. Ligament suspenseur; — 8. Ligament transverse; — 9. Ligament occipito-axoïdien; — 9'. Ligament commun postérieur; — 10. Synoviale atloïdo-odontoïdienne antérieure; — 11. Synoviale transverso-odontoïdienne; — 12. Synoviale sus-odontoïdienne; — 13. Sinus veineux.

côté, aux fibres les plus élevées des ligaments latéraux. Dans son cinquième antérieur, il est libre et tapissé de périoste épaissi; c'est cette partie du bord qui correspond à la facette du trou occipital. Il est fréquent de rencontrer un prolongement de la face antérieure de la dent, lequel prolongement forme avec le bord supérieur un angle dièdre, droit ou aigu, dans lequel vient jouer le rebord occipital.

Autour des surfaces osseuses, en regard et les reliant, existe une enveloppe fibreuse, empruntée aux ligaments voisins et qui sert de support à la synoviale. Voyons quels sont ces ligaments.

Du bord supérieur du ligament transverse, part une lamelle fibreuse qui, après avoir recouvert les odontoïdiens latéraux et le bord supérieur de la dent, va en avant se fixer à la lèvre inférieure du pourtour du trou occipital. C'est une sorte de cintre fibreux qui coiffe l'odontoïde et ses ligaments latéraux. Assez souvent constitué par une coque dure, résistante, il est le plus ordinairement formé d'un feutrage contenant de la graisse dans ses vacuoles [1].

La partie moyenne du cintre présente un épaississement, qui apparaît sous la forme d'une bandelette de 2 millimètres de large, en moyenne. En arrière, cette bandelette se confond avec la partie inférieure de la branche supérieure du ligament cruciforme et s'insère avec lui sur le ligament transverse. En avant, elle s'attache sur le bord supérieur de l'odontoïde, immédiatement en arrière de la partie libre ou articulaire de ce bord [2]; puis, se relève pour aller s'insérer au-dessus de la facette articulaire de l'occipital (voir fig. I).

Cette partie relevée de la bandelette est, je crois, le ligament suspenseur de certains auteurs. Y a-t-il lieu d'en faire un ligament distinct ou une dépendance de la bandelette du cintre? Peu importe! Toujours est-il que c'est ce faisceau fibreux, réduit souvent à un rudiment de ligament, qui, en arrière, fermera notre articulation et soutiendra la synoviale [3].

En avant, celle-ci s'appuiera sur un ligament, qui se détache de l'occipito-atloïdien antérieur et va se fixer, en bas, à la partie la plus antérieure du bord supérieur de l'odontoïde, c'est-à-dire à la partie la plus élevée de la face antérieure de la dent [4].

Ainsi se trouve soutenue notre synoviale sus-odontoïdienne.

1. Ce diaphragme fibreux est représenté dans les figures de la plupart de nos ouvrages classiques; mais Morel et Duval seuls en donnent une description et le désignent sous le nom de ligament occipito-odontoïdien. Comme on vient de le voir, il est plutôt occipito-transversaire.

2. Entre elle d'une part, le bord supérieur de la dent et ses ligaments latéraux d'une autre part, existe une synoviale ou du tissu lamellaire fin.

3. Si l'on veut faire un ligament spécial (un suspenseur) en avant, on pourra alors considérer avec Poirier, la bandelette médiane du cintre comme une émanation, une branche de bifurcation du cruciforme. Seulement, Poirier considère cette émanation comme exception, tandis qu'à mon avis elle serait la règle. En outre, il porte beaucoup trop loin en avant sur l'odontoïde l'insertion de son ligament occasionnel.

4. Est-ce ce faisceau qui est le ligament suspenseur de la dent, des auteurs allemands? Est-ce le faisceau médian du cintre occipito-transversaire? Je ne saurais me prononcer; les auteurs d'ailleurs ne me paraissent pas être d'accord à ce sujet. Quoi qu'il en soit, les deux ligaments sont aussi suspenseurs l'un que l'autre, ou plutôt ils ne le sont ni l'un ni l'autre, par la raison que l'odontoïde, dans sa position normale, me paraît n'avoir nul besoin d'être suspendue.

Variétés. — La synoviale de l'articulation atloïdo-odontoïdienne antérieure, quand elle dépasse les deux os, est séparée de la sus-odontoïdienne par le ligament suspenseur (l'antérieur); les deux synoviales communiquent ensemble, mais pas constamment. L'exagération de cette communication consiste dans leur fusion complète, ainsi que j'en ai rencontré trois cas. Il existe alors une cavité énorme qui va du ligament occipital atloïdien antérieur au ligament suspenseur (le postérieur) l'antérieur ayant disparu.

Dans un de ces trois cas, existait une disposition particulière. Le tubercule antérieur de l'atlas était surmonté d'une apophyse arrondie à son sommet (*processus articularis atlantis* des Allemands, probablement). Cette apophyse s'articulait avec une cavité, d'égal volume, creusée entre le rebord du trou occipital et le ligament occipital atloïdien antérieur. C'est le seul cas où j'ai vu l'atlas entrer directement en contact avec l'occipital, en avant.

La synoviale sus-odontoïdienne n'est pas constante. Quand elle n'existe pas, on trouve à sa place du tissu lamelleux fin, infiltré de graisse. Les cas d'absence, que j'ai notés huit fois sur cinquante préparations, se rencontrent quand l'odontoïde ne dépasse pas l'arc antérieur de l'atlas ou quand elle se termine en pointe. Dans ces cas, la synoviale odonto-atloïdienne antérieure est ordinairement très développée, évasée et peut remonter jusqu'à la basilaire. Dans un cas où le tubercule antérieur de l'atlas était aussi surmonté d'un processus, mais d'un processus recourbé qui coiffait la dent, la synoviale antérieure passait par-dessus l'apophyse, s'interposant entre elle et le rebord occipital. Ce n'était, en somme, qu'une variété de la synoviale sus-odontoïdienne.

Il y a des cas enfin où la séreuse est remplacée par une cavité vasculaire, par une ampoule veineuse, qui peut atteindre le volume extrême de la synoviale, c'est-à-dire jusqu'à 8 et 9 millimètres.

Tous les auteurs signalent la présence de veines dans les ligaments occipito-atloïdiens antérieurs; j'ai à préciser leur siège exact et leurs relations avec le réseau veineux. Ces canaux sont situés entre le diaphragme fibreux que j'ai décrit plus haut et la face profonde des ligaments occipito-axoïdiens. Répandus inégalement dans les mailles de ce cintre ou au milieu de la graisse quand ce cintre est celluleux, s'anastomosant sur le plan médian, ils donnent naissance de chaque côté à deux ampoules veineuses, logées chacune dans

une dépression osseuse allongée, qui est située au-dessus et en dedans des condyles et que quelques auteurs destinent à l'insertion des ligaments odontoïdiens latéraux. Ces ampoules atteignent quelquefois des dimensions considérables : 6, 7 millimètres d'avant en arrière; 4, 5 millimètres transversalement. Elles n'ont que de très petits orifices d'amenée ou de sortie. Les orifices d'amenée sont en dehors et en avant; les uns vont à des canaux veineux osseux; les autres s'anastomosent derrière le ligament suspenseur; ils communiquent avec des veines contenues dans le ligament occipito-atloïdien antérieur, et qui vont se jeter dans le confluent condylien antérieur. Enfin, dans certains cas, il y a une veinule qui vient du canal veineux osseux que l'on voit quelquefois au bas de la gouttière basilaire. Le canal de sortie aboutit au sinus rachidien antérieur.

Telle est la disposition habituelle. Mais il arrive que les canalicules veineux médians, anastomotiques des ampoules latérales, acquièrent un grand développement; alors, en plus des ampoules sous-condyliennes, on en rencontre une troisième, occupant la place de la synoviale sus-odontoïdienne et pouvant, comme je l'ai dit, atteindre des dimensions aussi considérables que celle-ci. Comme les latérales, la cavité veineuse médiane ne présente que de petits orifices d'amenée ou de sortie. Dans les six cas que j'ai rencontrés, je n'ai pas constaté de fusion entre la médiane et les latérales.

La constatation du premier fait de ce genre me causa une grande surprise et même une profonde déception, car je dus me demander si, dans mes précédentes recherches, je ne m'étais pas laissé tromper par les apparences. Rien ne ressemble, en effet, au premier aspect, à une cavité synoviale comme une cavité veineuse. Disséquant à sec, c'est-à-dire sans injection solidifiante préalable, j'avais pu prendre pour des synoviales de simples renflements veineux, la présence d'un certain nombre de pertuis étant la seule marque distinctive de ces dernières cavités. Je dus donc reviser mes pièces précédentes et je constatai que sur trois de ces pièces, mes synoviales étaient des sinus veineux. Plus tard, j'en rencontrai quatre autres. Ce qui est à noter, c'est que dans ces sinus, pas plus d'ailleurs que dans les ampoules latérales, je n'ai jamais rencontré de sang liquide ou en caillots; pas plus que, sauf dans deux cas, je n'ai rencontré de synovie dans la synoviale.

Au sujet de la différence à établir, à l'œil nu, entre les unes et les autres cavités, le signe distinctif de la synoviale consiste dans

l'absence d'orifices. Pourtant, on rencontrera quelquefois, en haut et en dehors, des pertuis. Il ne faut pas en conclure immédiatement à la présence d'un sinus. En injectant de l'eau par ces orifices ou en insufflant de l'air on constatera que l'eau ou l'air ne pénètrent pas dans les veines voisines. Il s'agit de petits culs-de-sac synoviaux.

Cette substitution d'une cavité sanguine à une synoviale est singulière. Pourtant, ne voyons-nous pas, dans le rachis, des canaux veineux et une graisse fluide se prêter au jeu d'expansion ou de retrait de la dure-mère et de l'arachnoïde, sous l'influence des oscillations du liquide encéphalo-rachidien? Dans la boîte crânienne, les lacs sanguins ne se prêtent-ils pas aussi au jeu de la masse encéphalique? L'analogie n'est pas frappante, puisque dans le cas présent il s'agit d'os et de ligaments, qui ne sont pas comparables aux centres nerveux, dont la contexture délicate exigeait un appareil spécial. L'odontoïde et ses ligaments auraient bien pu se contenter toujours d'une vulgaire synoviale. Oui, sans doute; mais il fallait compter que, dans ce premier espace intervertébral, le système veineux rachidien ne pouvait perdre tous ses droits; il n'y avait aucune raison pour l'en dépouiller.

Dans le rachis, il est représenté par deux grandes canalisations placées sur les côtés; ce sont les sinus rachidiens dits antérieurs, qui sont réunis au niveau de chaque corps vertébral par des canaux anastomotiques transversaux. C'est absolument la même disposition que l'on rencontre dans notre région. Deux canaux veineux, moins larges que les sinus rachidiens, continuent ceux-ci et les mènent au canal condylien antérieur, ainsi que je l'ai établi en 1892[1]. On les rencontre entre la dure-mère et la portion latérale du ligament occipito-axoïdien superficiel. De ce tronc, se détache en dedans un conduit qui s'insinue entre la portion latérale et la portion moyenne du ligament. Ce conduit va aboutir aux veines situées au-dessus du cintre occipito-transversaire, lesquelles vont donner naissance aux sinus latéraux sous-condylien et médian sus-odontoïdien. En somme ces sinus représentent évidemment les arcs anastomotiques des sinus rachidiens[1].

1. Les sinus et les veines des parois de la cavité rachidienne.

1. Faut-il voir dans l'arc veineux du premier espace intervertébral le sinus circulaire du trou occipital, sinus signalé par presque tous les auteurs, et que j'ai cherché en vain jusqu'à ce jour? Si oui, il serait sous-occipital et ne serait pas circulaire. Même en lui adjoignant, avec un coup de scalpel, la veine vertébrale située beaucoup plus bas, on n'arriverait pas à obtenir le cercle classique.

Du moment où les sinus, avec leur banderole d'anastomose, avaient été admis à figurer dans la région, ils ne pouvaient se refuser à remplir le rôle qu'ils jouent plus bas, sous prétexte qu'ils n'avaient pas à frayer avec des organes moins nobles que ceux du rachis. Sur les côtés, au niveau des condyles, ils ont entendu conserver intacts leurs attributs et ont bien voulu se prêter au jeu des appareils fibreux du voisinage. En avant, les mouvements étant un peu plus brusques et se passant entre surfaces osseuses, ils ont consenti à laisser la place à une synoviale, se réservant d'intervenir quand la synoviale tardait à prendre position ou jugeait sa présence inutile.

Je n'oserais affirmer que c'est par suite d'un accord amical ou par suite de rivalités entre synoviale et veines que les choses se passent ainsi; quoi qu'il en soit, les faits que je viens de signaler n'en existent pas moins.

Quelle est la signification de la synoviale sus-odontoïdienne au point de vue homologique? Le premier disque intervertébral me paraît être représenté par le ligament occipito-atloïdien antérieur, avec ses attaches à la couche de fibrocartilage de l'apophyse basilaire. D'après les embryologistes, c'est le ligament suspenseur qui serait le rudiment persistant de ce disque. Mais si on veut bien considérer, d'une part, qu'au point de vue physiologique le ligament occipito-atloïdien antérieur sépare, à la manière des disques, l'atlas de l'occipital; d'une autre part, qu'anatomiquement on doit rattacher le ou les ligaments suspenseurs (pour l'antérieur, cela ne fait aucun doute), à l'occipito-atloïdien antérieur, on pourra concilier les deux opinions. Et s'il en est ainsi, la synoviale sus-odontoïdienne n'apparaît plus que comme la synoviale du premier disque intervertébral.

Quant à la substitution d'une cavité vasculaire à une cavité séreuse, elle devient d'un intérêt secondaire, au point de vue de l'analogie. Au surplus, les deux cavités peuvent exister simultanément.

Pour en terminer avec la synoviale sus-odontoïdienne, je note que quelques auteurs ont, par anticipation, ratifié son existence. Voici ce que je relève dans le traité de Poirier : « *Troisième condyle.* On rencontre parfois sur la partie antérieure du trou occipital un

tubercule osseux simple ou double. Dans d'autres cas, il y a à la place du tubercule une facette articulaire; parfois enfin le tubercule est surmonté d'une facette articulaire (Tofini, Romiti, Sergi); c'est la forme la plus complète de cette anomalie que l'on décrit sous le nom de troisième condyle de l'occipital.

« Pour beaucoup d'auteurs, le troisième condyle est l'homologue du condyle basilaire de la tortue et de la portion médiane du condyle des oiseaux et des crocodiles. »

Quand ce troisième condyle existe, on doit évidemment avoir la forme la plus parfaite de l'articulation que je viens de décrire. Je n'ai rencontré qu'un seul exemple de facette articulaire sur cinquante têtes sèches, examinées dans ce but. Sur mes préparations, je n'ai pas constaté cette forme complète d'articulation; je n'ai vu, comme je l'ai dit, du côté de l'occipital, qu'une surface osseuse à nu, garnie d'un périoste épaissi et lisse grâce à son enduit synovial. Mais il est évident qu'on rencontrera cette facette articulaire à l'état frais, puisque j'ai constaté moi-même sa présence à l'état sec; il me paraît bien difficile d'admettre qu'une surface osseuse *articulaire* n'existe qu'à ce dernier état et seulement à titre de document pour l'homologie.

Articulation complémentaire de l'extension.

La fosse condylienne postérieure a-t-elle seulement sa raison d'être dans la présence du canal osseux qui aboutit au fond de cette dépression? C'est peu probable; car ce canal n'est pas constant. Or, la fosse est constante et profonde; elle sert donc à quelque chose.

Elle sert, en effet, à recevoir le bec de la glénoïde dans l'extension; et l'on conçoit sans peine qu'une telle cavité était nécessaire, puisque sans elle, comme je l'ai dit en commençant, le mouvement d'extension serait aussi réduit que l'est celui de la flexion. Évidemment les anatomistes, les physiologistes n'ignorent pas que si l'extension, dans la seule articulation occipito-atloïdienne, atteint un grand développement, c'est parce que la glénoïde dépasse le condyle en arrière, et que, par suite, elle doit aller se loger quelque part. Ils n'en ont pas moins oublié de mentionner ce quelque part : simple oubli, très certainement; et, dans la circonstance, je n'ai d'autre mérite, si mérite il y a, que de fixer un fait que tout le monde connaît.

Il y a donc, derrière les condyles, une cavité de nature articulaire de dimensions toujours considérables; je l'ai vue atteindre jusqu'à 8 et 9 millimètres de diamètre. Elle n'est pas encroûtée de cartilage; le périoste qui la revêt est tapissé par la synoviale, laquelle le matelasse de bourrelets graisseux. Cette synoviale est, cela va sans dire, une dépendance de celle de la grande articulation. Un ligament, toujours très épais et très lâche, attache le bec glénoïdal au bord postéro-supérieur de la cavité. Telle est la disposition habituelle de l'articulation complémentaire de l'extension.

Une variété de cette disposition consiste dans un prolongement du condyle en arrière, prolongement qui affecte une forme concave dirigée en bas et terminée par une arête vive. C'est dans cette concavité que vient alors plonger le bord de la glénoïde. Dans ce cas, la cavité qui est ainsi formée aux dépens du condyle même est revêtue de cartilage. Cette variété est loin d'être rare.

L'articulation complémentaire de l'extension, qu'elle présente la forme décrite plus haut ou celle de la variété que je viens d'indiquer, est constante.

J'ai dit que, dans l'extension, l'arc postérieur de l'atlas venait proéminer dans le trou occipital. Il diminue ainsi considérablement le calibre de ce trou, qui est déjà diminué en avant par la présence de l'odontoïde, munie de tout son appareil ligamenteux. Quand l'arc est maigre, sa partie moyenne entre tout entière dans le trou, soulevant en un épais bourrelet la dure-mère. L'occipital vient alors reposer sur les tendons des petits droits postérieurs, qui sont réunis et recouverts d'une plaque fibreuse épaisse d'aspect cartilagineux. En dehors des petits droits postérieurs, le rebord occipital vient s'appuyer sur le bord supérieur, élargi, de la lamelle de l'axis, par l'interposition d'une lame fibreuse, épaissie et infiltrée de graisse, qui est une dépendance de l'aponévrose du droit inférieur et du ligament cervical postérieur. Mais le plus souvent le tubercule postérieur de l'arc vient heurter contre le rebord du trou occipital.

Les parties latérales de l'arc qui appartiennent à un rayon plus grand que la partie moyenne et qui, du reste, présentent un relief et assez souvent un canal osseux, pour protéger l'artère vertébrale et son sinus, restent en dehors du rachis; il ne peut donc y avoir de compression de ces vaisseaux.

Je note, en passant, la présence d'une synoviale entre la face antérieure du petit droit postérieur et le ligament postérieur de l'articulation occipito-atloïdienne. Elle a quelquefois jusqu'à 6 millimètres d'étendue transversale. Elle n'est pas constante; on trouve à sa place du tissu cellulaire très lâche.

Articulation des mouvements de latéralité.

Elle se compose de deux annexes ajoutées à l'articulation occi-

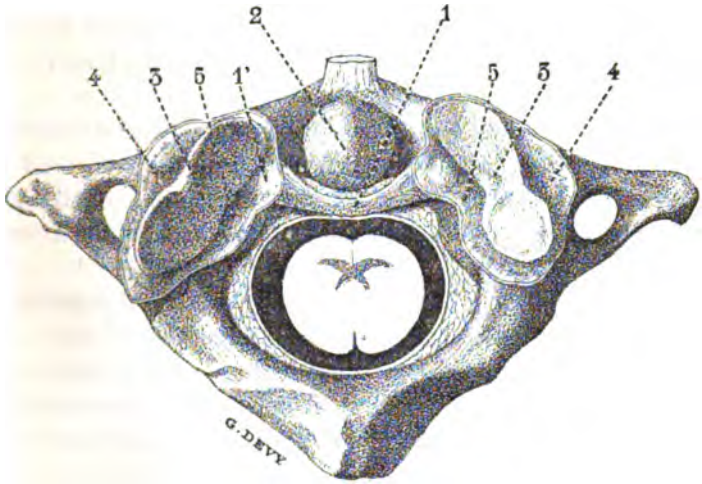

Fig. II.

1. Ligament transverse et 1' tubercule d'insertion de ce ligament couvert par la capsule; — 2. Apophyse odontoïde; — 3. Cavités glénoides de l'atlas; — 4. Annexe externe; — 5. Annexe interne.

pito-atloïdienne, situées l'une en dedans de cette articulation: l'autre, en dehors.

Annexe interne. — Du côté de l'atlas existe une cavité de réception constituée par la partie supérieure du renflement osseux qui surmonte l'apophyse articulaire inférieure. A ce niveau, il n'y a pas, en effet, que le tubercule d'insertion de l'anneau fibreux; il y a aussi un soulèvement osseux, qui peut avoir en haut jusqu'à 7 millimètres d'épaisseur et dans lequel s'enfonce en avant le tubercule de l'anneau. C'est la face supérieure de ce renflement, y compris celle du tubercule et à laquelle s'ajoute souvent une facette creusée sur l'arc antérieur, qui constitue la cavité de réception. Cette sur-

face articulaire, qui est raboteuse, sauf au niveau du tubercule et de l'arc, est égalisée par des paquets de franges synoviales [1]. (V. fig. II.)

En haut, comme surface articulaire correspondante, il y a la face inférieure du ligament odonto-latéral, face garnie aussi d'un coussin de franges synoviales. Le bord inférieur du condyle venant quelquefois reposer sur l'arrière-fond de la glénoïde, il en résulte qu'une partie de la face articulaire du condyle s'appuie sur cet arrière-fond. Cette tranche de la face articulaire se distingue, à l'état frais, du restant du condyle par une couleur moins claire; elle en est séparée par un liseré foncé. Mais la participation du condyle à l'annexe est loin d'être la règle; c'est le plus souvent la face inférieure du ligament odonto-latéral qui seule ferme en haut l'articulation.

En avant, celle-ci est fermée par l'expansion que les odonto-latéraux envoient à la capsule de l'articulation de la dent avec l'arc; en arrière, par la capsule générale de l'articulation occipito-atloïdienne; en bas et en dedans, par le faisceau profond du ligament occipito-axoïdien latéral.

Il arrive quelquefois que les franges synoviales qui tapissent les surfaces articulaires contractent des adhérences entre elles; c'est ce qui a amené probablement des anatomistes à nier la nature articulaire de l'arrière-fond atloïdien et de son gros ligament rond. Le diamètre transverse de l'annexe interne est variable; il est de 2,5 à 3 millimètres en moyenne.

Annexe externe. — Cette articulation annexe se présente le plus souvent sous la forme suivante : du côté de l'atlas, une rigole en contre-bas de la glénoïde, sur le côté externe de laquelle elle est située; elle a la forme d'un losange qui présente son diamètre transversal au niveau de l'étranglement de la glénoïde. Ce diamètre est en moyenne de 2 à 3 millimètres; je l'ai vu avoir jusqu'à 7 millimètres. Au niveau de sa partie moyenne la rigole est surélevée et de plain-pied avec la glénoïde; ce surélèvement est concave en haut. Du côté de l'occipital : une surface osseuse transversale,

1. Si avec Sappey, on ne doit voir dans les glénoïdes atloïdiennes que des demi-cotyloïdes, les deux surfaces articulaires que je viens de décrire. et qui sont situées en contre-bas des premières, seront l'arrière-fond de la cotyloïde formée par le rapprochement des cavités articulaires, droite et gauche. Les ligaments odonto-latéraux seront deux demi-ligaments ronds, s'attachant au sommet de chacune des demi-*têtes* de l'occipital. En raison de leurs fonctions, ces ligaments ont acquis ici un grand développement et ont été s'insérer sur la dent, laquelle représente, dans la circonstance, le centre exhaussé de l'arrière-fond.

convexe d'avant en arrière, petit condyle, dépendance de l'éminence jugulaire. Ce condyle occupe le milieu d'une rigole fusiforme, en tout semblable à celle de l'atlas et qui est située sur le côté externe du grand condyle.

Au sujet de cette éminence, ou plutôt de cette surface jugulaire, je dirai que, de la face externe du condyle à l'apophyse jugulaire, il y a sur le soulèvement osseux qui existe entre ces deux points: 1° en dedans, une portion convexe; c'est celle dont je viens de parler; 2° en dehors, l'empreinte d'insertion du droit latéral; 3° entre les deux, une portion plus étendue, le plus souvent concave (mais il n'est pas rare qu'elle soit soulevée, et soulevée au point qu'elle forme l'apophyse dite para-mastoïdienne, laquelle peut aller jusqu'à entrer en contact avec la base de l'apophyse transverse de l'atlas, comme j'en ai rencontré deux cas). Cette portion est séparée de la première d'abord par une rainure dans laquelle s'attache la capsule, ou, au contraire, par un bord saillant, auquel se fixe également la capsule; ensuite, par une gouttière ou le relief d'un canal qui donne passage à la veine condylienne postérieure, quand celle-ci n'a pas de canal derrière le condyle, ou quand ce canal est trop petit.

Le petit condyle de l'occipital dont j'ai parlé est donc constitué par la portion la plus interne de la surface jugulaire.

En somme, le condyle en question repose sur la partie moyenne de la rigole atloïdienne. Le restant de cette rigole correspond aux deux gouttières situées devant et derrière le petit condyle occipital. Telles sont les surfaces articulaires en regard à l'état sec.

A l'état frais, les surfaces en contact, c'est-à-dire le condyle et la portion moyenne de la rigole atloïdienne, sont revêtues de leur périoste un peu épaissi. Quant aux gouttières des deux os elles sont tapissées d'épaisses franges synoviales qui, à l'état vivant, doivent remplir, au moins en partie, le vide qui résulte de la superposition de ces deux gouttières. La synoviale de l'annexe est une dépendance de celle de la grande articulation.

La portion moyenne de la surface jugulaire est lisse; l'intervalle qui existe entre elle et la base de l'apophyse transverse sous-jacente est comblé par du tissu lamelleux très fin, dont les mailles sont remplies de graisse demi-fluide. Quand elle se soulève et forme apophyse (apophyse para-mastoïde), il y a une véritable articulation, avec synoviale, entre elle et la base élargie de la transverse. Sauf

dans ce dernier cas, où l'articulation de la para-mastoïde remplace l'annexe externe, l'espace semi-séreux dont je viens de parler est une dépendance ou une auxiliaire de l'annexe, aux mouvements de laquelle il prête son concours; son développement est en raison inverse de celui de l'annexe.

Une variété de l'annexe consiste dans une inversion des dispositions ordinaires. La rigole de l'atlas est remplacée par un bourrelet; le petit condyle de l'occipital n'existe pas; c'est une gouttière qui existe en haut dans toute l'étendue de la surface articulaire.

Une seconde variété, celle-là beaucoup plus rare que la première, est la suivante : du côté de l'atlas, une lamelle saillante, placée de champ contre le rebord glénoïdien et le débordant de 1 à 2 millimètres. Son bord libre, concave, va pénétrer dans une rainure creusée à la base de la face externe du grand condyle de l'occipital. Au lieu de cette rainure, on peut enfin trouver le petit condyle, qui vient alors reposer sur la partie moyenne du bord libre de la lamelle, partie moyenne qui est, dans ce cas, beaucoup plus excavée que dans le premier.

A noter aussi une disposition dans laquelle l'échancrure glénoïdale est comblée par une murette à bord supérieur mousse.

Telles sont les surfaces articulaires de l'annexe externe des mouvements de latéralité, qui, indépendamment des types que je viens de décrire, se présente sous des formes très variables, variant même d'un côté à l'autre, mais se rattachant à ces types. J'ai à ajouter qu'à défaut de ces dispositions, c'est le rebord de la glénoïde qui, au milieu, fait tous les frais de la cavité de réception.

Les moyens d'union de ces surfaces articulaires sont empruntés au ligament latéral externe occipito-atloïdien. Immédiatement en dehors d'elles, il y a en outre une lamelle capsulaire.

On voit maintenant comment la flexion est aidée par les deux points d'appui que prend, en dedans et en dehors, l'axe transversal du grand condyle de l'occipital. En dehors, c'est le petit condyle transversal de cet os qui s'appuie sur la convexité placée au milieu de la rigole atloïdienne, ou sur la barre qui réunit les deux bords de cette échancrure. En dedans, c'est la facette interne du grand condyle, qui repose sur la partie la plus externe de l'arrière-fond de la glénoïde. Cette facette manque très souvent, il est vrai; et il

n'y a guère que le point d'appui externe qui soit à peu près constant.

Au surplus, c'est surtout à la division des surfaces articulaires, au jeu de la crête condylienne dans la rainure atloïdienne, qu'il faut attribuer la facilité avec laquelle ont lieu la flexion et l'extension. Les articulations annexes, tout en prêtant accessoirement leur concours pour ce mouvement, sont principalement destinées aux mouvements de latéralité.

A ce que j'ai dit au sujet de ces derniers mouvements, j'ai à ajouter ceci : quand l'apophyse transverse de l'atlas d'un côté s'élève par suite du glissement en avant de l'apophyse articulaire axoïdienne, la tête devrait s'élever d'une quantité égale. Mais grâce à l'intervention des ligaments latéraux de l'odontoïde, cette élévation est diminuée d'une façon sensible. Le ligament du côté soulevé se tend, en effet, et enfonce le grand condyle dans l'arrière-fond de la glénoïde. De l'autre côté, l'atlas s'incline, mais la tête ne suit pas non plus, dans toute son étendue, ce mouvement de descente. Le bord supérieur du ligament transverse, en soulevant le ligament odontoïdien qui s'applique sur lui, soulève le condyle ou plutôt le rejette dans l'annexe externe. En pratiquant une section transversale qui laisse les condyles dans les glénoïdes, et en mettant à découvert les ligaments odontoïdiens latéraux ainsi que l'anneau ligamenteux, on peut s'assurer de la réalité de ces mouvements. Ainsi donc, dans la rotation, la tête est élevée d'un côté, abaissée de l'autre, mais pas autant que l'atlas ; les mouvements de balancement de ce dernier os sont en grande partie corrigés, atténués par suite du jeu des ligaments latéraux de la dent.

De quelques particularités des articulations de la tête avec le rachis.

Au cours de mes recherches sur les différents points que j'ai examinés plus haut, j'ai rencontré quelques particularités qui me paraissent devoir être notées. Je ne les ai pas consignées dans l'étude qui précède, afin de ne pas compliquer mes descriptions.

Articulation occipito-atloïdienne. — *Ligament antérieur*. Ce ligament est conoïde, c'est-à-dire que ses insertions basilaires ont lieu sur une large base, tandis que celles de l'atlas sont ramassées. C'est ce qui explique pourquoi, comme je l'ai dit, dans la flexion le

tubercule de l'atlas n'entre pas en contact avec l'occipital, mais en reste séparé par le ligament, qui lui forme coussin.

Au ligament antérieur, on devrait, à mon avis, ajouter comme moyen d'union, l'aponévrose antérieure des muscles grand droit et petit droit antérieurs, qui sont très épaisses et solidement attachées aux premières vertèbres cervicales d'une part, à l'apophyse basilaire d'une autre part.

Ligament postérieur. De même, au mince feuillet décrit sous le nom de ligament postérieur, on devrait ajouter les aponévroses des muscles profonds de la nuque, aponévroses très denses et renforcées par de larges expansions du ligament cervical postérieur. Indépendamment des puissantes attaches qu'elles prennent sur l'occipital, je signale celles qui les fixent dans l'incisure profonde située en dedans de la suture occipito-mastoïdienne et que l'on dit être destinée à l'artère occipitale.

Je me borne à ces indications sommaires sur les ligaments antérieur, postérieur et latéraux. Je me propose de revenir, avec détails, sur ce sujet, dans une étude sur les muscles et les aponévroses de la région.

J'ai voulu surtout indiquer ici que l'articulation occipito-atloïdienne n'est pas réduite à la lamelle ténue décrite sous le nom de ligament postérieur; qu'elle possédait en réalité de puissants agents de protection, de fixité et de limitation en arrière. J'ajoute que la dure-mère est fixée aux bords supérieur et inférieur de l'arc postérieur de l'atlas par des trousseaux fibreux, assez forts le plus souvent pour pouvoir être considérés comme des ligaments. Entre ces trousseaux, la dure-mère est en contact avec l'os; entre eux, un tissu lamelleux, rudiment de synoviale, ou quelquefois une synoviale.

Au sujet de la disposition de la méninge externe dans cette région, je dirai qu'au pourtour du trou occipital, la couche la plus interne de cette membrane et qui est purement fibreuse, se détache assez facilement du pourtour de ce trou. C'est la couche externe ou élastique qui s'insère sur ce pourtour et y adhère intimement. Les deux couches peuvent être aisément séparées l'une de l'autre jusqu'au niveau de l'axis; là elles fusionnent complètement et la dissociation n'est plus possible.

On peut donc dire que le premier espace intervertébral est, comme les autres, pourvu d'un ligament élastique; seulement, là il

est fourni par la dure-mère. Fixé solidement en haut au pourtour du trou occipital, il est moins solidement attaché, en bas, à l'axe de l'atlas; mais il n'en est pas moins attaché. Entre l'atlas et l'axis, les petits faisceaux élastiques signalés par Sappey pourraient être considérés comme des lambeaux détachés de la couche élastique de la dure-mère, sur laquelle ils s'appuient. Ce qui me porte à croire que cette hypothèse n'est pas invraisemblable, c'est que j'ai vu plusieurs fois (cinq) ces faisceaux entièrement confondus par leur face profonde avec la dite lame [1].

Ligament cervical postérieur. Ce ligament s'insère en avant non seulement à l'apophyse épineuse de l'axis, mais aussi au tubercule postérieur de l'atlas, ainsi que, depuis longtemps, Cruveilhier l'enseigne. J'ajoute que, dans l'intervalle des apophyses épineuses des deux premières vertèbres, et dans l'espace occipital atloïdien, il s'attache à la face profonde de la dure-mère.

Ces insertions me paraissent importantes, car elles précisent, à mon avis, le rôle que joue le ligament dans la limitation de la flexion.

Ligaments latéraux. Leur description diffère suivant les auteurs; comme ils sont très variables, ce sont les variétés rencontrées qui ont été décrites comme types. D'une façon générale, on peut dire que de l'apophyse transverse de l'atlas partent des lamelles fibreuses qui se dirigent : les unes directement en haut; les autres, obliquement en avant et en arrière. Parmi ces dernières, les antérieures vont se confondre avec les attaches de la gaine vasculo-nerveuse; les postérieures vont s'attacher au-dessus de l'excavation condylienne postérieure (il n'est pas rare de rencontrer le faisceau le plus déclive de celles-ci envahi par l'ossification).

Articulation atloïdo-axoïdienne. — Étant donnée l'étendue des mouvements attribués à cette articulation, la surface des apophyses articulaires ne pouvait rester ce qu'elle est dans les autres vertèbres cervicales; elle a dû être modifiée. Elle a d'abord été agrandie; puis placée dans un plan se rapprochant de l'horizontalité. Mais cette disposition nouvelle devant nécessairement entraîner un

1. « La partie médiane (du ligament occipito-atloïdien postérieur) s'insère supérieurement à la moitié postérieure du trou occipital et se dirige verticalement en bas, en se divisant en deux lames. La lame superficielle vient s'attacher à la lèvre antérieure de l'arc postérieur de l'atlas; elle est si mince et si faible qu'on pourrait la considérer comme une lamelle plutôt celluleuse que fibreuse. La lame profonde plus épaisse s'applique à la dure-mère, avec laquelle elle se confond. » (Sappey.)

affaiblissement dans la solidité de l'articulation, il a été remédié à cet inconvénient par la présence d'une cheville fabriquée avec les deux corps vertébraux fusionnés. Cette cheville, pour devenir mobile, n'a eu qu'à utiliser, en la modifiant, la synoviale des disques (laquelle, dans la colonne cervicale, siège tout à fait en avant). Elle a passé à travers cette synoviale, qu'elle a dédoublée, et n'a conservé du disque que le ligament transverse, c'est-à-dire ce qu'il lui fallait pour être maintenue en place.

Cette disposition est très intéressante assurément; mais, au point de vue de l'effet mécanique utile, c'est l'articulation des apophyses articulaires qui a le plus d'importance; celle-ci est cependant généralement négligée, l'essieu du balancier et son moyeu attirant toute l'attention.

Je dirai d'abord, ainsi d'ailleurs que quelques auteurs l'ont déjà fait remarquer, que la différence de niveau qui existe, à l'état sec, entre les surfaces articulaires en regard, est très notablement corrigée par la présence du cartilage d'encroûtement. Mais indépendamment de ce moyen d'atténuation de la non-réciprocité des surfaces, il y en a un second qui a également sa valeur.

Quand on détache la capsule de ses insertions supérieures et qu'on examine l'apophyse articulaire de l'axis, autour de laquelle le manchon capsulaire reste attaché, on voit la surface articulaire recouverte à la périphérie d'une collerette fibreuse qui s'avance plus ou moins loin vers le centre. La grande circonférence externe de cette collerette fait corps avec la partie moyenne de la capsule. Sur une coupe en travers, elle apparaît sous la forme d'une pyramide triangulaire à sommet dirigé vers le centre de l'articulation, à base confondue avec le ligament. Ce sont en somme des ménisques comparables à ceux du genou; la comparaison est d'autant plus justifiée qu'à la base de la dent chaque ménisque est fixé à cette base par des petits ligaments nacrés en tout semblables, sauf la proportion, à ceux du genou.

Le volume des ménisques est très variable : j'en ai rencontré ayant 4 millimètres d'épaisseur à la base et 6 de la base au sommet. Mais évidemment, ce sont là des dimensions extrêmes; 1 mm. 5 à 2 millimètres et 2 mm. 5 à 3 représentent les dimensions moyennes.

Quoique résistants à la coupe et quoique ayant l'aspect cartilagineux, ils m'ont paru, à simple vue, n'être constitués que par du tissu fibreux et de la graisse.

Les ménisques ne sont pas constants. Quand le cartilage diarthrodial suffit à la régularisation des surfaces articulaires, il est évident qu'ils deviennent inutiles. Dans ces cas, comme il subsiste toujours, en avant et en arrière, un certain écartement entre les surfaces, c'est la capsule qui, sous la pression atmosphérique, pénètre entre elles et comble le vide.

Grâce à ces ménisques et grâce au revêtement cartilagineux, lequel est compressible sur le vivant et s'adapte, par conséquent, aux besoins, les surfaces articulaires ne peuvent plus être comparées à deux bateaux superposés par leur quille.

Quelle est exactement la forme géométrique de ces surfaces? Elle serait, paraît-il, héliçoïdale. Je n'y contredis point; mais ce que j'ai pu constater, c'est que, dans les mouvements de glissement, il y a coaptation complète entre les surfaces amenées en contact, les parties qui ne se juxtaposent pas se coiffant de la capsule.

Si, à l'état de mouvement, les surfaces s'adaptent aussi exactement, il n'en est pas moins vrai qu'à l'état de repos il y a un état d'équilibre instable, dû à l'opposition des deux lignes de jonction des plans. Mais cette opposition ne peut guère favoriser que les mouvements de flexion et d'extension, la rotation s'accomplissant par une translation des surfaces autour d'un axe passant par celui de l'odontoïde.

Articulation de l'odontoïde. — La face postérieure de la dent présente deux surfaces articulaires : la première, la plus grande, est, dans sa partie supérieure, limitée à cette face, tandis qu'en bas, au niveau du col, elle est beaucoup plus étendue; elle contourne le col et n'est séparée de la facette articulaire antérieure que par les attaches de la capsule atloïdo-odontoïdienne. La seconde, beaucoup plus petite, correspond à la face profonde de la bandelette moyenne du cintre ou au ligament transverso-occipito-occipital.

Le ligament annulaire est très variable comme hauteur. Réduit quelquefois à 4 ou 5 millimètres, il atteint d'autres fois 15 et même 17 millimètres. Cette différence tient à la forme de l'odontoïde; suivant qu'elle est verticale ou recourbée en arrière, le diamètre vertical du ligament varie en plus ou en moins.

Il n'est pas rare de rencontrer deux ligaments annulaires super-

posés, ou un petit ménisque falciforme, de cartilage pur, interposé entre le ligament et la facette articulaire de la dent.

Il n'est pas rare non plus de trouver un second anneau, qui double, en arrière, l'anneau fibreux principal. Ce second ligament transverse est formé par des fibres qui viennent du ligament occipito-axoïdien latéral.

Les ligaments odontoïdiens latéraux s'attachent : en dedans, sur une facette arrondie, d'aspect articulaire à l'état sec; c'est, du moins, le principal faisceau, lequel a à supporter le plus gros effort de la tension (les plus antérieures restant plus ou moins lâches) qui s'insère à cette facette; en dehors, ils se fixent à une facette allongée, d'aspect articulaire aussi, qui se trouve sur la face interne du condyle occipital. Cette facette n'est séparée de la surface articulaire condylienne que par une simple arête, de sorte qu'à première vue elle semble en faire partie. La fossette située en dedans et au-dessous des condyles n'a donc rien de commun avec les ligaments latéraux; elle est, on l'a vu, destinée à loger une ampoule veineuse.

Les insertions de ces puissants ligaments sur des surfaces du tissu compact sont à noter. Ce mode d'attache a-t-il pour but de rendre la fixation plus solide ou, en cas d'effraction, de limiter le dégât à un arrachement qui a lieu sans lésions extensives, la rondelle osseuse sautant seule, sans entraîner avec elle des lambeaux de tissu spongieux, comme je m'en suis assuré? Est-ce dans l'un ou dans l'autre but? Est-ce dans les deux buts à la fois? Je ne saurais me prononcer.

A propos des ligaments occipito-odontoïdiens latéraux, on décrit une bandelette transversale, faisceau occipito-occipital, qui se rencontre assez fréquemment pour qu'on en fasse mention dans toutes les descriptions. Ce faisceau n'a d'autre rapport avec les odontoïdiens que ceux de voisinage; il me paraît être plutôt une dépendance du ligament transverse, auquel il s'ajoute et dont il complète l'action.

Une synoviale, constante pourrait-on dire, lui permet de glisser sur l'odontoïde et sur ses ligaments latéraux; elle remplace celle que j'ai indiquée à propos de la bandelette médiane du cintre sus-odontoïdien. Je l'ai vue s'étendre jusqu'au point où les ligaments

latéraux croisent l'anneau et rester distincte de celle de cet anneau.

Les insertions à l'occipital du faisceau en question ont lieu sur la facette lisse qui donne attache aux odontoïdiens-latéraux, en arrière de ceux-ci, en avant de l'occipito-axoïdien.

Quand le faisceau occipito-occipital existe, c'est sur lui, et non sur le ligament transverse, que s'attache le cintre fibreux sus-odontoïdien. Il donne à ce plafond fibreux, dont il constitue le bord postérieur, une grande solidité.

Dans l'articulation atloïdo-odontoïdienne antérieure, la facette de l'atlas m'a paru être le plus souvent plutôt plane que concave. La synoviale fournit fréquemment des replis falciformes sur les côtés; j'ai même rencontré à ce niveau des ménisques fibro-cartilagineux.

La capsule articulaire n'est pas négligeable. En bas, elle est singulièrement renforcée par le gros ligament qui va du bord inférieur de l'arc au corps de l'axis. En haut et sur les côtés, elle est également renforcée par des expansions fibreuses, qui lui viennent des odontoïdiens latéraux. Quand on a coupé tous les autres ligaments pour ne laisser subsister que les latéro-supérieurs, il faut dépenser une certaine force pour arracher la dent.

Articulation occipito-axoïdienne. — Je crois qu'il est bon, avec quelques auteurs, de distinguer dans le ligament occipito-axoïdien postérieur trois portions : une médiane et deux latérales. Dans la médiane, on pourra, si l'on y tient, maintenir la description classique, tailler trois ligaments superposés; ou, ce qui vaudrait peut-être mieux, n'en faire qu'un seul, le profond étant plutôt une émanation du ligament annulaire; on pourra aussi ajouter la dure-mère qui, se fixant sur l'axis, joue bien le rôle d'un ligament.

Dans la portion latérale du ligament occipito-axoïdien (ligament d'Arnold, je crois?) il y a à distinguer deux insertions supérieures : une à l'occipital; une à l'atlas. Celle de l'occipital se fait sur la partie la plus postérieure de la facette qui donne attache aux odontoïdiens latéraux [1]; de plus elle remonte jusqu'au trou condylien antérieur qu'elle recouvre. L'insertion sur l'atlas a lieu sur la face interne du soulèvement osseux dont la face supérieure constitue le

1. La portion lisse de la face interne du condyle de l'occipital donne donc insertion, dans ses quatre cinquièmes antérieurs environ, aux ligaments occipito-odontoïdiens latéraux; dans son cinquième postérieur à l'occipito-occipital et à l'occipito-axoïdien latéral.

recessus de l'annexe interne décrite plus haut, c'est-à-dire sur le relief qui se trouve en arrière du tubercule de l'anneau ligamenteux. De ces larges et fortes insertions part un faisceau qui va rejoindre celui qui descend de l'occipital et va s'insérer avec lui à la base de la dent. Il s'agit donc là d'un ligament occipito-atloïdo-axoïdien. On pourrait en faire deux ligaments distincts; mais puisque l'insertion inférieure est commune, il vaut mieux, à mon avis, n'en faire qu'un seul.

Il n'est pas rare, comme je l'ai dit, de voir des faisceaux transversaux se détacher de ce ligament, au niveau de l'anneau fibreux qu'ils brident fortement, pour former un second anneau qui double le premier, en arrière.

Séreuse de l'apophyse transverse de l'atlas. — Je terminerai mes remarques sur les particularités des articulations de la région, en signalant une séreuse qui coiffe le sommet de l'apophyse transverse de l'atlas.

On a vu que, dans la rotation, l'apophyse transverse d'un côté se soulève pendant que celle de l'autre côté s'abaisse. Il y a donc là un jeu fréquent du tubercule apophysaire. Ce tubercule frotte sur la face interne du ventre postérieur du digastrique; c'est entre cette face et l'os que se trouve la synoviale. Mais le tubercule n'est pas à nu; indépendamment des attaches musculaires, il est recouvert par une épaisse lame fibreuse, dépendance de la gaine vasculo-nerveuse. C'est entre cette lame et l'aponévrose du digastrique, aponévrose toujours épaissie et matelassée de graisse, que se trouve donc exactement la bourse séreuse en question. Cette bourse n'est pas constante; en son absence existe un coussin de tissu celluleux fin à larges mailles.

C'est le plus souvent contre le digastrique que joue l'apophyse transverse; mais les cas sont fréquents où le glissement s'opère sur l'aponévrose qui relie le ventre du digastrique au bord postérieur de l'apophyse styloïde. Quelquefois c'est le petit complexus qui offre à l'atlas une plaque fibreuse. Enfin, lorsque l'apophyse styloïde est longue et très obliquement dirigée en dedans, le frottement a lieu sur cette apophyse, qui s'incurve pour la circonstance.

FORMATION ET ÉVOLUTION

DES

ÉLÉMENTS DU TISSU ÉLASTIQUE

Par le Dr GUSTAVE LOISEL
Préparateur à la Faculté des sciences de Paris, Docteur ès sciences.

(Planches III, IV et V.)

I. — Introduction et méthode.

La théorie cellulaire, qui a marqué un si grand progrès dans les étapes de la science, commence à être fortement ébranlée, après soixante ans d'existence, par les nombreuses recherches que l'on a faites, dans ces dernières années, sur la structure du protoplasma. On ne veut plus voir, dans la cellule, l'élément le plus simple, l'organisme élémentaire des êtres vivants : on la décompose en organites plus ou moins complexes, de même nature ou d'espèces différentes, mais trop souvent encore hypothétiques; ce seraient les propriétés chimiques ou physico-chimiques de ces organites secondaires qui donneraient naissance aux manifestations de la vie.

Ces idées nouvelles n'ont diminué en rien l'importance de l'étude de la cellule; elle en a acquis une plus grande, si on peut dire, puisque de nouvelles voies se présentent, par là même, largement ouvertes aux travailleurs.

Le but que l'homme cherche à atteindre depuis si longtemps, la connaissance de l'essence de la vie, se trouvera ainsi serré de plus près : tout dernièrement même, n'avons-nous pas vu naître en France, sous l'influence de cette direction nouvelle, un premier essai d'une synthèse de la vie [1] ?

1. F. Le Dantec, *Théorie nouvelle de la vie*, Paris, 1896.

Toutefois, il nous semble que le temps est encore éloigné où nous pourrons nous faire une conception complète de toutes les manifestations vitales. Dans le chemin qu'il nous faut parcourir pour cela, deux étapes sont absolument nécessaires : l'analyse histologique, puis l'analyse histochimique des éléments composant la matière vivante et de leurs dérivés.

La part réservée à l'histologie, comprenant sous ce nom la morphologie, la physiologie, et la pathologie cellulaire, est certainement des plus belles, mais à condition de faire entrer cette science dans une voie nouvelle.

L'étude des tissus adultes envisagée comme « étude de l'acte essentiel d'une fonction, acte ayant pour siège un élément anatomique, a créé pour ainsi dire la physiologie générale en montrant que ces actes essentiels sont toujours les mêmes pour un même organe, indépendamment de sa forme et de sa position [1] ».

Mais le rôle de l'histologie ne doit pas s'arrêter à la vie de l'individu, il doit envisager la connaissance de l'espèce.

Après avoir constaté avec H. Milne-Edwards que la *division du travail physiologique* a dû amener une différenciation morphologique des éléments cellulaires composant les organismes, il nous faut rechercher, maintenant, de quelle manière a dû se faire cette différenciation et comment les tissus se sont édifiés.

L'évolution des espèces n'a été que le résultat de l'évolution des individus, et celle-ci, que la conséquence de l'évolution des tissus.

C'est à la solution de ces problèmes que les histologistes doivent tendre maintenant, en attaquant directement l'étude intime de la cellule chez les animaux supérieurs. Certes il est logique, il est sage même, de chercher à connaître le fonctionnement de la matière organisée là où elle est le plus simple; mais, pour cela, nous pouvons nous adresser aux animaux les plus élevés en organisation.

L'embryologie nous montre en effet que ces êtres passent, dans le cours de leur développement, par les formes les plus rudimentaires du règne animal. Donc, prendre un tissu à son début, avant même qu'il apparaisse à la dignité de tissu, le suivre pas à pas dans sa formation, n'est-ce point faire toucher du doigt, pour ainsi dire, les transformations successives qui ont lieu dans l'intimité des éléments cellulaires lorsque ceux-ci s'élèvent peu à peu des fonc-

1. *Cours d'histologie* du professeur Math. Duval, 1890-1891.

tions les plus simples aux manifestations les plus complexes de l'activité vitale? En cela, il n'est nul besoin de recourir à ces conceptions *a priori* qui, fondées uniquement sur l'analogie, permettent trop souvent à des esprits ingénieux de conclure des êtres unicellulaires aux métazoaires, des plantes aux animaux. Cette méthode que j'ai appris à connaître auprès d'un des maîtres les plus autorisés, le professeur Mathias Duval, est celle qui a présidé aux recherches qui font le sujet de ce travail.

Les idées nouvelles qui tendent à prévaloir sur la structure élémentaire des organismes nous montrent l'importance de plus en plus grande que doit prendre l'étude de l'origine des parties non vivantes de nos tissus, comme les fibres élastiques, par exemple. Elles nous engagent, de même, à reprendre la question, encore si obscure, des substances dites intercellulaires et de rechercher la part plus ou moins directe que la cellule prend à leur formation.

Ce sont là, du reste, des questions qui ont attiré de tous temps l'attention des histologistes, et, si l'on s'en tient aux fibres élastiques, on reste étonné de voir qu'un si grand nombre de travaux n'aient pu donner jusqu'ici une solution incontestable de l'origine de ces éléments. Personne aujourd'hui, pensons-nous, n'admet plus un dépôt de matériaux spéciaux, une sorte de cristallisation ou de précipité produit directement par le plasma sanguin qui circule continuellement dans les espaces ménagés entre les cellules. Mais trois théories se partagent encore actuellement l'opinion des anatomistes sur ce sujet :

Les uns voient dans les fibres élastiques une formation extracellulaire, l'organisation d'une substance fondamentale particulière se faisant, ou non, sous l'influence des cellules voisines.

Pour les autres, les fibres élastiques sont une production directe, ou bien une transformation, plus ou moins complète, des corps cellulaires.

D'autres, enfin, font intervenir exclusivement l'activité des noyaux cellulaires.

Nous examinerons longuement, plus tard, les principaux travaux qui sont la base de ces théories, mais un simple raisonnement nous suffit déjà pour faire pressentir, tout au moins, leur insuffisance.

En montrant que les premières fibres élastiques visibles sont situées entre les cellules, les histologistes qui défendent la première théorie constatent tout simplement un fait, mais ils ne connaissent

en aucune façon l'origine, c'est-à-dire le mode de formation, de ces éléments. Bien qu'ils ignorent le rôle des cellules dans la production des tissus élastiques, ils veulent attribuer néanmoins à l'activité cellulaire une sorte de direction formatrice qui nous paraît proche parente de la *virtus dormitiva* de l'opium.

Si on admet, avec les autres histologistes, que les fibres élastiques proviennent directement des cellules, soit par une transformation du corps protoplasnique, soit par un allongement et une fusion de noyaux, des objections non moins fortes se présentent aussitôt à l'esprit. Qu'il nous suffise de dire, pour le moment, que ces dernières théories sont absolument impuissantes à expliquer l'accroissement des fibres élastiques, une fois formées.

En faisant une étude approfondie de l'historique de cette question, nous nous sommes convaincu que les faits décrits par les auteurs sont en général exacts et que leur contradiction apparente tient uniquement à ce qu'on n'a pas su découvrir les faits intermédiaires qui les relient les uns aux autres.

Ce ne sont pas, certes, les techniques spéciales qui ont fait défaut, car, outre les liquides habituellement employés en histologie, nous verrons que de nombreuses méthodes ont été inventées en vue de l'étude des fibres élastiques. Mais que peuvent signifier toutes ces données de la chimie moderne, souvent mal appliquées; quel profit, en vue d'une idée générale, peut-on en retirer si on s'en sert sans aucun esprit de suite et pour ainsi dire d'après le hasard des pièces rencontrées dans les laboratoires?

Ainsi, par exemple, plusieurs histologistes se sont contentés d'étudier des tissus adultes en cherchant des zones de passage entre les cellules d'un cartilage réticulé et les éléments consécutifs de son périchondre.

D'autres, plus nombreux, ont mis à profit cette particularité anatomique que l'on observe dans le cartilage aryténoïde, dont une portion est formée de cartilage hyalin, l'autre de cartilage réticulé; c'est dans la zone limite entre ces deux régions qu'ils ont cherché et cru découvrir le processus de formation des fibres élastiques.

Si le point de départ de ces idées est exact, si on peut espérer trouver des formes intermédiaires, ou plutôt des formes à caractères mixtes, il n'en résulte pas nécessairement que ces éléments représentent des stades de passage; il est plus probable même que ce sont des cellules arrêtées dans leur évolution au moment où

chaque tissu environnant est arrivé à l'état adulte et fixées, dès ce moment, dans la forme où elles resteront toujours.

Quelques-uns, enfin, ont basé leur opinion sur l'étude de fœtus assez âgés; or, comme nous le démontrerons plus loin, la formation des fibres élastiques débute beaucoup plus tôt qu'on ne l'avait supposé jusqu'ici. Ces auteurs se sont donc trouvés en présence d'éléments jeunes, devant s'accroître, il est vrai, pour arriver à leur complet développement, mais qui étaient déjà constitués dans toutes leurs parties essentielles.

Tous ceux qui ont écrit jusqu'à ce jour, sur la genèse des fibres élastiques, n'ont pas étudié assez longuement ou même ont négligé entièrement les états embryonnaires ou immédiatement post-embryonnaires des tissus élastiques. La plupart se sont contentés de l'examen de quelques stades, souvent assez éloignés les uns des autres, pour donner ensuite une opinion prématurée sur un sujet aussi discuté.

Enfin un point fondamental domine toute l'étude du tissu élastique; c'est que ce tissu apparaît d'une façon excessivement irrégulière, non seulement dans le même organe d'animaux différents, mais encore chez le même animal. C'est ainsi que le ligament cervical, par exemple, nous a donné très souvent des stades de développement complètement différents; nous possédons des préparations provenant de fœtus de veau de quatre et de six mois où l'aspect des fibres élastiques est presque identique, alors que d'autres préparations nous indiquent un degré de développement très différent. Ces constatations avaient déjà été faites accessoirement par quelques histologistes, comme O. Hertwig (1873, p. 84 et 90), I. Soudakevitsch (1882, p. 41), J. Heller (1892, p. 233) et A. Spuler (1895, p. 16)[1]. Nous attachons, au conraire, une grande importance à ce point, car il justifie le reproche que nous avons fait plus haut, aux histologistes, de se contenter trop facilement de l'étude de quelques âges seulement. Il explique en même temps pourquoi nous ne donnons pas une grande valeur à la désignation de l'âge qui accompagne chacune des figures de nos planches.

1. Les dates sont celles de l'année où a paru le mémoire désigné; elles renverront toujours à l'index bibliographique placé à la fin de ce travail.

Méthode de recherches. — Technique.

Ces considérations préliminaires expliquent maintenant la méthode que nous avons suivie dans le cours de nos recherches. Au lieu de nous appliquer à créer une technique nouvelle, au lieu de chercher un nouvel organe élastique qui ne fût pas encore étudié, nous nous sommes attaché surtout à recueillir le plus grand nombre de matériaux possible et à les traiter ensuite par les diverses méthodes connues, en nous proposant, bien entendu, de faire un choix parmi ces méthodes.

Nous avions pensé tout d'abord à étudier la genèse des fibres élastiques dans un représentant de chaque grande division du règne animal; mais il aurait fallu dépenser un temps énorme pour recueillir les matériaux nécessaires à un pareil travail; puis, nous avons réfléchi qu'il n'était nullement démontré que les rares fibres élastiques que l'on rencontre chez les Invertébrés soient de même nature que les fibres élastiques des Vertébrés. Nous nous sommes donc limité à ces derniers, en prenant comme objet d'étude des représentants appartenant aux deux extrémités de cet embranchement : les Mammifères et les Poissons. Nos recherches ont porté principalement sur le ligament cervical du cheval et du veau, sur les ligaments élastiques qui courent longitudinalement en haut et en bas de la colonne vertébrale des Sélaciens et sur l'épiglotte du cheval et du mouton; nous avons fait quelques recherches complémentaires sur le cartilage de l'oreille du cheval et du mouton, sur le cartilage de la troisième paupière du cheval, sur le cartilage aryténoide, sur les gaines lamelleuses des nerfs, sur le tissu conjonctif de la région du cou du poulet, et enfin sur les méninges et le mésentère des Sélaciens, où existent également un grand nombre de fibres élastiques.

Les dimensions des fœtus que nous avons étudiés sont les suivantes. Pour le *cheval* : 3 cm.; 3 cm. 5: 5 cm.; 5 cm. 5; 6 cm. 5; 7 cm. 5; 8 cm. 5; 10 cm.; 11 cm.; 11 cm. 5; 12 cm.; 17 cm.; 18 cm.; 28 cm.; 32 cm.; 32 cm. 5; 72 cm.; 92 cm.; état adulte. Pour le *veau* : 6 cm.; 6 cm. 5; 7 cm. 5; 10 cm. 5; 27 cm.; 28 cm.; 47 cm.; 49 cm.; 52 cm.; 55 cm,; 60 cm.; 68 cm. ; 70 cm.; 76 cm.; à terme, à la naissance, état adulte. Pour le *mouton* 9 cm.; 10 cm.; 12 cm. 5; 13 cm.; 18 cm.; 23 cm. 5; 26 cm.; 28 cm.; 13 cm. Pour l'*Acanthias*

vulgaris : 4 cm.; 5 cm. 5; 7 cm.; 8 cm.; 9 cm., état adulte. Pour le *Galeus canis* : 12 cm.; 15 cm.; 16 cm.; 17 cm.; état adulte.

Une première règle qui, à notre point de vue, doit toujours guider les recherches histologiques, c'est de faire subir aux tissus que l'on veut étudier le moins de manipulations possible. Nous ne passerons en revue, en ce moment, que les méthodes générales appliquées au tissu élastique; mais nous verrons, plus tard, dans la discussion historique qui suivra l'exposé de nos recherches personnelles, que certaines erreurs ne peuvent être attribuées qu'à la technique employée.

Une seconde règle que je considère comme aussi importante, au moins pour l'étude particulière du tissu élastique, c'est de donner la préférence à la méthode des coupes, sur laquelle doit reposer toute discussion théorique; les dissociations sont nécessaires, sans doute, mais il ne faut les employer que comme moyen de contrôle et en ayant toujours à l'esprit que tout rapport réel se trouve forcément détruit par le jeu des aiguilles. C'est pour cela que je considère comme tout à fait insuffisantes les théories basées presque exclusivement sur cette méthode.

Il n'est guère possible de disséquer le ligament cervical sur des fœtus de cheval longs de 3 centimètres, surtout quand ils ont été fixés par le liquide de Muller, qui rend les tissus très friables. De plus, les ébauches de ce ligament sont écartées l'une de l'autre et se trouvent sur les côtés du cou, où elles se confondent avec le tissu conjonctif. Il faut donc faire des coupes totales du cou pour ne pas s'égarer et perdre les pièces comme cela nous est arrivé au début; nous conseillons de circonscrire, avec le scalpel, une portion rectangulaire derrière l'occiput et, avec des ciseaux, de couper très profondément; le cube ainsi obtenu est inclus dans la paraffine et débité en coupes transversales d'abord, puis longitudinales, les premières devant servir de guides pour les secondes. Sur les fœtus de 5 centimètres, le ligament cervical est déjà très développé et se reconnaît bien par transparence, ce qui permet de l'isoler facilement.

L'inclusion à la paraffine altérant toujours plus ou moins les cellules, nous avions employé tout d'abord un mélange de cire et d'huile. Mais ce procédé nous occasionna bien des déboires par suite d'un phénomène très curieux que nous croyons utile de signaler ici. En plongeant la pièce à couper dans ce mélange, la cire impré-

gnait entièrement le ligament sous forme de fines granulations qui se répandaient uniformément au milieu des fibres élastiques. Lorsque nous examinions les coupes au microscope, nous voyions un grand nombre de grains réguliers, très réfringents, se colorant un peu avec l'éosine et avec la fuschine et ne disparaissant pas avec l'alcool ordinaire ni avec la potasse. Lorsque nous faisions bouillir la préparation dans une solution de potasse, la cire fondait évidemment, mais elle reprenait la forme de granulations par le refroidissement. Nous avions observé des grains disposés en séries linéaires, s'accolant même comme pour former des fibres; d'autres fois il nous semblait voir de magnifiques exemples de formation des fibres élastiques, et ce ne fut qu'au bout de quelques semaines que nous pûmes nous rendre compte de la véritable nature de ces grains.

Nous revînmes donc promptement à l'inclusion à la paraffine, mais en montant toujours les coupes dans la glycérine ou tout autre liquide aqueux; en effet, les manipulations que nécessitent le montage au baume du Canada ratatinent toujours plus ou moins les cellules, malgré les meilleurs fixatifs, et font disparaître en grande partie la structure du protoplasma.

Après avoir essayé la plupart des méthodes indiquées par ceux qui nous ont précédé dans ces recherches, nous sommes revenu tout simplement aux liquides fixateurs employés habituellement en histologie, mais en rejetant d'une façon presque absolue les solutions où il entre des acides. C'est ainsi que nous considérons le liquide de Muller et le sublimé faible comme les meilleurs fixateurs pour l'étude du développement des fibres élastiques; il nous a été très souvent nécessaire d'employer les liquides de Kleinenberg ou de Flemming, mais nous avons toujours remarqué, dans ce cas, un gonflement très considérable qui donnait l'aspect d'une substance amorphe intercellulaire là où des liquides alcalins faisaient voir un ensemble très net de fibrilles en rapport plus ou moins intime avec les cellules.

La potasse, en solution à 40 pour 100, doit être toujours à portée de la main de celui qui étudie les fibres élastiques. Employée surtout avec l'éosine, d'après la méthode de Bagneris (1877) et de F. Balzer (1882), elle fournit un premier moyen de recherche pour reconnaître le moment d'apparition des fibres étastiques. Faisons remarquer, à ce propos, que le degré de résistance des fibres élas-

tiques à la potasse s'accentue de plus en plus au fur et à mesure que les fibres deviennent plus âgées. Ce fait, signalé par Cadiat (*Leçons d'anatomie générale*, 1878) et d'autres histologistes, semble expliquer déjà comment certains auteurs ont pu écrire que les fibres élastiques apparaissaient immédiatement dans le sein d'une substance fondamentale avec tous les caractères physiques et chimiques, sauf la grosseur, et anastomosées, dès le début, en réseaux plus ou moins serrés.

Les sucs digestifs, notamment la trypsine et la pepsine, qui ont la même action que la potasse, ont été employés surtout pour élucider la structure des fibres élastiques adultes. C'est ainsi que nous citerons seulement les travaux de Ebner (1870), G. Schwalbe (1877), Pfeuffer (1878), Soudakevitsch (1882), A. Ewald (1889). Nous aurons du reste, plus tard, à prendre quelque chose dans ces travaux, qui n'intéressent qu'indirectement notre sujet. N. Kuskow (1887) est le seul auteur, croyons-nous, qui ait appliqué exclusivement cette méthode des sucs digestifs à l'étude du développement des fibres élastiques; nous verrons, quand nous étudierons son mémoire, quels résultats il en a obtenus.

Beaucoup d'auteurs ont cherché une coloration spécifique du tissu élastique. C'est ainsi, par exemple, que Gerlach (1878) a préconisé le chlorure d'or et de potassium au millième; il l'a employé sur le cartilage aryténoïde et a remarqué qu'après avoir exposé les coupes à la lumière pendant trois jours, les cellules se coloraient en violet, la substance élastique en vert ou en gris ardoisé et la substance fondamentale légèrement en bleu. Nous n'avons pas employé ce sel, mais Waldeyer (1878) fait remarquer, à son propos, que l'or, non complètement réduit, colore aussi le cartilage hyalin en gris; d'un autre côté, J. Heller (1892) a vu que les colorations obtenues par cette méthode et données comme caractéristiques du tissu élastique, se retrouvaient là où il n'existe pas de fibres élastiques, par exemple dans le cartilage thyroïde. Du reste Gerlach lui-même écrit, page 100 : « Avec la précision la plus grande, on n'arrive pas toujours, car la méthode de l'or est très incertaine. »

Nous en dirons autant du bleu de Victoria, qui, d'après Lutsgarten (1886), serait un colorant spécifique du tissu élastique sur les pièces fixées par le liquide de Flemming. Nous avons obtenu, il est vrai, de bonnes colorations, du moins sur les tissus assez âgés,

mais nous nous rangerons volontiers à l'opinion de J. Heller (1892), qui dit que c'est là une méthode capricieuse, faisant défaut quelquefois.

L'emploi de la safranine conseillé par Martinotti en 1887, puis, avec quelques modifications, par Griesbach (1887), Ferria (1888) et Mibelli (1890), est encore une méthode qui ne donne aucun résultat sur les tissus élastiques très jeunes; du reste son emploi est assez difficile, à cause de la difficulté que l'on a à se procurer la qualité de safranine qui convient exactement à cette étude. En 1888 et en 1889, Martinotti préconisa une technique particulière qui n'est qu'une modification de la méthode que Golgi a appliquée au système nerveux; enfin citons seulement encore Wolters (1892), qui a employé l'hématoxyline au chlorure de vanadium.

Nous nous arrêterons plus volontiers à la méthode de l'orcéine, qui, indiquée d'abord par Taenzer, fut modifiée ensuite par Unna (1890-1891-1892), par Zenthoefer (1892), et par Soffiantini (1893).

Voici comment nous nous sommes servi de l'orcéine en suivant les indications données par ce dernier auteur. Les coupes, faites sur des pièces fixées par le liquide de Muller, sont placées dans un verre de montre contenant neuf gouttes de la solution :

Orcéine	0,1
Alcool à 95°	20
Eau distillée	5

et douze gouttes de la solution :

Acide chlorhydrique pur	0,1
Alcool à 95°	20
Eau distillée	5

Au bout d'une demi-heure, les coupes sont décolorées légèrement avec de l'alcool ordinaire, puis montées dans le baume de Canada.

« Avec cette méthode, dit Soffiantini (p. 236), les fibres élastiques et les faisceaux de ces fibres avec leurs bords nettement accusés, leur trajet plus ou moins onduleux, leur contour obscur et leur centre clair, prennent une coloration noir violacé, quelquefois noir tabac. Les faisceaux du tissu conjonctif prennent une teinte violacée. »

L'élection qui se fait sur les fibres élastiques est en effet très remarquable; malheureusement elle ne se produit pas toujours, même sur des coupes provenant d'une même pièce.

II. — Développement des ligaments élastiques chez les mammifères et chez les Sélaciens.

Le ligament cervical ou nucal, qui forme chez un grand nombre de Mammifères une cloison élastique entre les muscles cervicaux supérieurs du côté droit et ceux du côté gauche, de même que les ligaments élastiques qui renforcent la colonne vertébrale des Sélaciens, sont les organes qui nous ont d'abord servi pour l'étude de l'origine des fibres élastiques.

Comme nous n'avons pas rencontré de différence sensible dans la manière dont se développent ces deux sortes d'organes, nous les réunirons dans une même description. Mais, auparavant, il nous semble utile de rappeler leur disposition anatomique.

« On distingue dans le ligament cervical du cheval, dit Chauveau (*Traité d'anatomie comparée des animaux domestiques*, 1889, 4e éd., p. 187), une *portion funiculaire* et une *portion lamellaire*. La première, distinguée généralement sous le nom de *corde* du ligament cervical, représente un gros funicule qui s'étend directement des premières apophyses épineuses dorsales au sommet de la tête. Divisé en deux parties latérales par un sillon médian, ce cordon se continue en arrière avec le ligament dorso-lombaire et s'insère en avant sur la crête occipitale. Il est recouvert en haut par une masse de tissu fibro-graisseux, très développée chez certains chevaux de race commune... La *portion lamellaire*, comprise entre la portion funiculaire, l'apophyse épineuse de la deuxième vertèbre dorsale et la tige cervicale, constitue une vaste cloison triangulaire et verticale qui résulte elle-même de l'adossement de deux lames. Celles-ci, appliquées l'une contre l'autre et réunies par du tissu conjonctif, sont bordées supérieurement par les deux lèvres qui forment la corde. Les fibres élastiques qui entrent dans leur composition partent soit de cette dernière, soit de l'apophyse épineuse des deuxième et troisième vertèbres dorsales. Elles se dirigent en bas ou en avant, et gagnent les apophyses épineuses des six dernières vertèbres cervicales, sur lesquelles elles opèrent leur insertion, en formant autant de languettes qui se confondent avec les ligaments interépineux du cou... »

Le ligament cervical apparaît de très bonne heure chez le cheval, puisque ses ébauches commencent à se dessiner longtemps avant

la fermeture complète du canal neural par le rachis cartilagineux. Chez un embryon long de 35 millimètres, on trouve, dans la région des premières vertèbres dorsales, deux couches de tissu conjonctif embryonnaire comprises entre l'épiderme (*ep*) et l'arc vertébral membraneux *a. m.* (fig. I)

La couche supérieure, plus lâche, constituera le derme; la couche inférieure, plus dense, sépare l'une de l'autre les lames musculaires latérales (*m.*) qui formeront les muscles cervicaux superficiels et arrive jusqu'au canal neural (*c. n.*). C'est dans cette dernière couche conjonctive, sur le bord interne des masses musculaires, que se voient, de chaque côté, les deux ébauches du ligament cervical (*l. c.*); elles apparaissent, à un faible grossissement, comme une

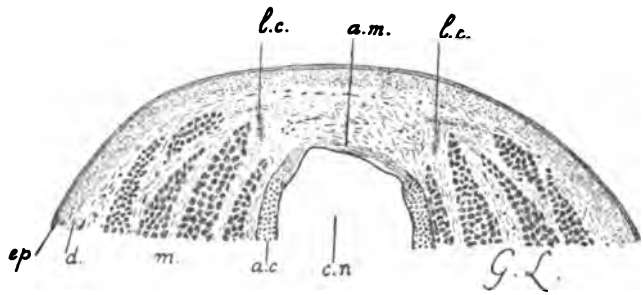

Fig. I. — Fœtus de cheval long de 35 mm. — Coupe transversale de la région du cou.

condensation du tissu conjonctif, sous forme d'amas ou de traînées granuleuses se dirigeant de haut en bas. Il est à remarquer qu'à cette époque ces deux ébauches sont très écartées l'une de l'autre; il ne faudrait donc pas aller chercher le ligament cervical sur la ligne médiane du cou. Plus tard, elles se rapprocheront peu à peu jusqu'à venir se toucher dans leur portion supérieure; chez un fœtus de cheval long de 8 à 9 centimètres, c'est-à-dire âgé de deux mois à deux mois et demi, le rachis membraneux s'est complètement converti en tissu cartilagineux et le ligament cervical présente à peu près la forme de l'état adulte.

Dès le début de sa formation, ce ligament élastique est entouré par un lacis vasculaire très serré qui envoie de nombreuses ramifications dans son intérieur. Ces vaisseaux persistent pendant la plus grande partie de l'état fœtal, mais leur nombre va toujours en diminuant; on en trouve encore un assez grand nombre sur des fœtus de cheval longs de 32 centimètres et des fœtus de veau

longs de 76 centimètres, puis ils disparaissent pour la plupart avant la naissance; les hématies commencent à perdre leur noyau chez des fœtus de cheval longs de 10 centimètres. Dans les vaisseaux du ligament cervical du chat, injectés avec du bleu de Berlin, Soudakewitsch a constaté (1882, p. 23, pl. IV) des élargissements variqueux semblables à ceux que Ranvier a signalés dans les vaisseaux capillaires des muscles.

Chez les Poissons cartilagineux, le myocome dorsal ou cloison fibreuse qui sépare les masses musculaires latéro-dorsales, se dédouble en arrivant à la colonne vertébrale et forme ainsi un canal longitudinal dans lequel repose un ligament élastique (*l. e.*, fig. II). Chez *Galeus canis*, pris comme exemple, ce ligament rachi-

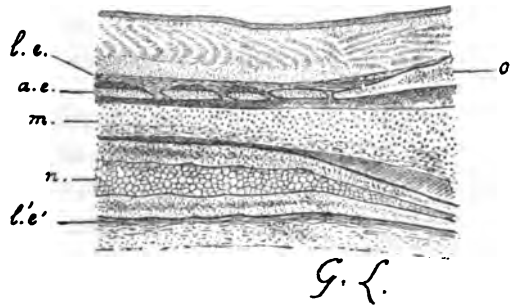

Fig. II. — Jeune *Galeus canis*. — Section longitudinale et médiane du cou.

dien présente un aspect nacré et commence plus ou moins loin en arrière par une extrémité effilée; il grossit peu à peu au fur et à mesure qu'on se rapproche de la tête, jusqu'à acquérir le volume d'une plume d'oie au niveau du cou, et se termine par trois ou quatre petites digitations qui s'enfoncent dans le périchondre de l'occipital (*o.*). En haut et sur les côtés, ce ligament est uni à la gaine fibreuse qui l'entoure au moyen de tractus assez faciles à déchirer; en bas, il se confond avec les disques fibreux qui séparent les épines neurales les unes des autres. Ce ligament est entièrement formé par des fibres élastiques plus ou moins grosses, entre lesquelles on trouve un grand nombre de cellules et un peu de tissu conjonctif.

A la face inférieure de la colonne vertébrale se trouve un autre ligament élastique beaucoup moins bien limité que le précédent, mais sur lequel nous avons également fait quelques recherches

(fig. II, *l'. é.*); nous le désignerons sous le nom de *ligament sous-rachidien.*

Les éléments élastiques apparaissant d'une façon très irrégulière dans les organes où ils prennent naissance, comme nous l'avons indiqué au début de ce mémoire, on comprend qu'il est impossible de présenter l'histoire de la genèse des fibres élastiques en suivant régulièrement l'âge des fœtus. C'est du reste une méthode fastidieuse qui oblige à des redites continuelles et que nous abandonnons volontiers. Nous diviserons donc cette première partie de notre travail en quatre subdivisions qui correspondent à quatre stades de développement, mais en rappelant de nouveau que ces divisions ne peuvent être qu'artificielles et qu'elles ne correspondent nullement à des âges nettement déterminés.

1er Stade. — *Stade embryonnaire.*

Chez les Sélaciens, le ligament rachidien apparaît (*Acanthias vulgaris*, long de 4 centimètres) sous forme d'un cordon plasmodial situé au fond du myocome dorsal, immédiatement au-dessus du canal médullaire. Ce cordon est constitué par un protoplasma granuleux contenant un grand nombre de noyaux assez rapprochés les uns des autres. De place en place, on remarque, sur les coupes longitudinales et transversales (*b* fig. 3 et 4, pl. III) des espaces faiblement colorés, où les granulations protoplasmiques sont beaucoup moins abondantes; on trouve même des endroits où ces granulations semblent s'être fondues en une substance liquide qui ne se retrouve pas avec les colorants et a dû être entraînée lors des manipulations histologiques.

Dans les stades suivants, on remarque (fig. 1, pl. III) que ces espaces clairs se sont énormément agrandis, transformant le plasmode primordial en une sorte de tissu réticulé. Les noyaux se sont plus ou moins allongés dans le sens du ligament; de même le corps cellulaire s'est comme étiré en long et divisé à ses deux extrémités en un certain nombre de prolongements qui s'anastomosent avec des prolongements analogues venus des cellules situées en avant et en arrière. A un très fort grossissement, les mailles de ce reticulum paraissent formées par deux substances différentes : une substance anhyste, se colorant faiblement, et, à son intérieur, de fines granulations protéiques fixant énergiquement les couleurs d'aniline. Les

tractus protoplasmiques les plus fins ne sont formés, en général, que par la substance anhyste, mais on peut voir, assez souvent, à leur intérieur, des granulations très fines, disposées en chapelet, accolées entre elles ou éloignées les unes des autres (*a* fig. 1, pl. III); certaines granulations plus grosses forment des nodosités sur le parcours des tractus protoplasmiques qui les contiennent; d'autres font des saillies sur le bord de ceux-ci, comme s'ils étaient prêts à se libérer de leur enveloppe. Enfin, dans certaines régions (*b. b.*) on distingue déjà de véritables fibrilles homogènes en relation intime avec le corps cellulaire. Ces fibrilles sont détruites immédiatement par la potasse et par l'acide acétique. Dans les espaces du réticule on ne retrouve, à cette époque, aucune trace de fonte ou d'élaboration protoplasmique, mais si l'on examine les éléments qui sont à la périphérie du ligament rachidien, là où sera chez l'adulte une gaine conjonctive, on voit que ces éléments présentent, à l'intérieur d'un protoplasma granuleux, des espaces remplis d'une substance hyaline se colorant faiblement (*d.*); ceci indique que les produits de l'activité cellulaire sont, à cet endroit, d'une autre nature que ceux formés par les cellules du ligament rachidien.

C'est à ce stade seulement que nous avons pu faire remonter l'étude du ligament cervical chez le cheval et chez le bœuf. Chez un embryon de cheval long de 3 centimètres, nous n'avons trouvé aucune trace de ligament cervical; les cellules étoilées, qui occupaient la région correspondante, ne montraient aucune indication qui permît de les distinguer des éléments conjonctifs environnants. Chez un embryon un peu plus âgé (long de 3 centim.5), nous avons trouvé, au contraire, deux cordons cellulaires dont les bords se confondaient insensiblement avec les tissus voisins. Les cellules qui composent ces cordons sont formées (fig. 2, pl. III) par un noyau allongé, et par un corps cellulaire périnucléaire très peu abondant, mais envoyant dans toutes les directions des prolongements granuleux qui s'anastomosent avec les prolongements venus des cellules voisines.

Chez le bœuf, de même que chez le cheval, le reticulum protoplasmique s'est montré à cet âge, constitué par un grand nombre de granulations assez grosses disposées en séries linéaires sur des filaments de substance amorphe. Les mailles du reticulum ne présentaient, non plus, aucune trace de substance particulière.

En résumé nous voyons que les ligaments élastiques que nous

considérons ici apparaissent comme des masses protoplasmiques nucléées fusionnées en une couche plasmodiale continue. Bientôt des élaborations protoplasmiques particulières se produisent partiellement, transformant peu à peu le plasmode en un reticulum dont les mailles tendent à s'allonger dans le sens du ligament. Ces phénomènes d'élaborations plasmodiales avaient été déjà signalés, par nous, dans un mémoire (1893) que nous avons publié sur les cartilages linguaux et le tissu conjonctif des Mollusques. Ils sont également à rapprocher des résultats obtenus par notre maître, Ed. Retterer (1896), qui a étudié l'évolution du tissu conjonctif des bourses muqueuses. Nous y reviendrons plus loin.

Kœlliker est le seul histologiste, à notre connaissance, qui se soit un peu arrêté sur ces premiers stades embryonnaires du tissu élastique. « Tous les organes de tissu élastique, écrit-il, page 117 de la dernière édition (1889) de son *Handbuch der Gewebelehre*, sont composés dans le premier âge par des parties conjonctives, c'est-à-dire qu'elles sont formées d'abord de cellules arrondies, entre lesquelles se montre bientôt une substance intercellulaire.

« Tandis que celle-ci s'accroît et se change en tissu conjonctif fibrillaire, les cellules deviennent fusiformes, comme dans les tendons, et, alors, on voit apparaître entre elles, dans la substance fondamentale, de fines fibrilles réunies en réseau et résistant à la potasse; ce sont les premières ébauches des éléments élastiques. »

Kœlliker ne donne pas de figure à l'appui de sa description, ce qui rend difficile de bien comprendre ce qu'il entend par cellules et par substance intercellulaire; il semble du reste ne s'être guère arrêté sur ces premiers stades et nous retrouverons, beaucoup plus tard, des aspects semblables à ceux qu'il désigne comme étant les premières ébauches des éléments élastiques.

2e Stade. — *Fibrilles protoplasmiques. Apparition de la substance élastique.*

Nous venons de voir que les premières ébauches des ligaments élastiques sont bientôt constituées par des cellules dont les prolongements protoplasmiques, d'abord dirigés dans tous les sens, s'orientent peu à peu dans une même direction, puis tendent à se diviser à leurs extrémités en fibrilles plus ou moins homogènes, se dissolvant dans les acides et les alcalis. Ce dernier phénomène va

en s'accentant, et nous trouvons bientôt un ligament formé de noyaux allongés plongés dans une sorte de stroma fibrillaire très net, mais entourés encore directement par une masse de protoplasma granuleux à contours indistincts. C'est cet aspect que représentent les figures 6 et 7 (pl. III), provenant d'un ligament cervical de fœtus de chevaux longs de 5 et de 12 centimètres. Nous voyons, en même temps, qu'on peut distinguer deux sortes de cellules : les unes dont le protoplasma périnucléaire se divise à ses extrémités en un grand nombre de fibrilles, comme nous venons de le voir (*a*); les autres restant indivises et formant une languette fusiforme qui s'effile à ses deux bouts en un prolongement plus ou moins long (*b*). Nous donnerons le nom d'*élastogènes* aux premiers éléments et celui d'*élastoblastes* aux seconds; ce dernier terme a été employé pour la première fois par A. Spuller (1895).

En même temps que se font ces changements, on voit apparaître, dans le protoplasma périnucléaire et dans le stroma fibrillaire dérivé du corps protoplasmique, des grains plus ou moins gros qui diffèrent à première vue des granulations que nous avons vues, dans la période embryonnaire, par une réfringence plus grande; mais ils sont caractérisés surtout par leur résistance notable à l'action d'une solution froide de potasse à 40 pour 100 et par leur affinité particulière pour les couleurs d'aniline. Ces grains forment des amas irréguliers ou se disposent en séries linéaires sur le trajet de certaines fibrilles (*c* fig. 6, pl. III); dans les coupes transversales, on en voit un grand nombre en contact direct avec le noyau des cellules, ce qui indique qu'ils se trouvent à l'intérieur même du protoplasma (*a* fig. 5, pl. III). Ces grains sont des éléments élastiques de même nature que ceux qui ont été décrits depuis longtemps par Ranvier dans les cartilages réticulés et que nous retrouverons plus tard.

Ils sont parfois si évidents qu'il faudrait s'étonner de ne pas les trouver mentionnés par les auteurs, si l'étude de la cellule proprement dite n'eût été presque toujours très négligée par ceux qui ont étudié la genèse des fibres élastiques. Beaucoup ont dû les voir en leur attribuant une nature graisseuse; leur réfringence particulière, leur affinité pour le bleu de quinoléine permettent en effet cette supposition, d'autant plus encore qu'on rencontre quelquefois de véritables globules de graisse dans leur voisinage. Mais les grains qui nous occupent sont bien certainement d'une autre

nature, car ils ne sont nullement altérés après un séjour de plusieurs heures dans la benzine et dans l'éther. En 1894 nous avons signalé leur présence constante dans les ligaments élastiques; avant nous, cependant, quelques auteurs en avaient parlé incidemment ou les avaient figurés seulement, mais sans paraître y attacher de l'importance. Valentin, par exemple (1840), dit que les fibres élastiques du ligament cervical d'un jeune veau, grosses de 2 à 6 μ, renfermaient souvent des granulations disposées en séries longitudinales situées à l'intérieur ou à l'extérieur des fibres.

Lorsqu'on fait agir l'éosine, puis une solution froide de potasse, ces grains restent donc colorés en rose pâle et tranchent très nettement sur les parties environnantes. On s'aperçoit, en même temps, que certaines fibrilles deviennent beaucoup plus visibles par leur réfringence toute particulière (*e* fig. 6, pl. III) et qu'elles se colorent de la même façon que les fibres élastiques par l'orcéine et l'éosine potassique. Tous ces éléments résistent plusieurs heures à l'action de la potasse froide; lorsqu'on chauffe progressivement jusqu'à faire bouillir, tout devient confus; les fibrilles et les grains disparaissent, ou du moins se fondent en une masse uniforme. Cela ne se fait pas d'un seul coup cependant; il semble d'abord que les grains deviennent plus nombreux et plus gros; ils se gonflent un peu en effet, et ceux qui sont les plus rapprochés se fusionnent entre eux; les fibrilles s'altèrent plus vite, mais à un certain moment on distingue très bien de fines granulations situées sur leur trajet.

Dans les stades suivants, on remarque que les cellules élastogènes des ligaments élastiques du cheval, du veau et des Sélaciens produisent une quantité de plus en plus grande de fibrilles, à leurs extrémités principalement, mais aussi sur toute leur périphérie (fig. 10, 11, 12 et 15); en même temps, les grains, dont le nombre augmente également, deviennent plus résistants à l'action de la potasse et acquièrent de plus en plus les caractères des substances élastiques. Disons dès maintenant, pour y revenir plus tard, que toutes ces fibrilles s'isoleront bientôt des corps cellulaires qui leur ont donné naissance, de façon à ne plus présenter avec eux que des rapports de contiguïté (fig. 18 et 20). C'est alors seulement que notre description de ces premiers stades pourra concorder entièrement avec celle de Kœlliker que nous avons rappelée plus haut.

L'éosine, suivie de l'action de la potasse, nous paraît le meilleur réactif pour déceler la présence de fibrilles élastiques là où tout autre procédé ne permettrait pas d'en affirmer l'existence. C'est ainsi qu'a été traitée la préparation figurée en 10. Après quelques minutes de séjour dans la potasse, on voyait certaines fibrilles, d'apparence conjonctive, garder leur forme et leur coloration et trancher ainsi sur les autres fibrilles, qui se gonflaient peu à peu; les grains paraissaient encore plus fortement colorés et beaucoup plus réfringents. Au bout de vingt-quatre heures ces derniers n'avaient pas changé d'aspect, mais toutes les fibrilles étaient altérées et sur le point de disparaître.

D'autres préparations nous ont permis de mieux comprendre le mode d'apparition de ces fibrilles. Le ligament cervical d'un fœtus de veau long de 49 centimètres, se montrait composé (fig. 24) de cellules isolées plongées dans une substance intercellulaire qui paraissait amorphe avec un grossissement moyen. Avec l'objectif à immersion, cette substance se résolvait en un fin reticulum granuleux, dans les mailles duquel l'éosine décelait la présence d'une substance hyaline à peine distincte; cette substance était probablement les restes ou la continuation des élaborations protoplasmiques que nous avons signalées dans les premiers âges des ligaments élastiques.

Les filaments du reticulum étaient constitués par la réunion en séries de très petites granulations peu distinctes, enfilées, semblait-il, le long d'un fil hyalin; de place en place, des grains tranchaient par leur grosseur et par leur réfringence, mais on ne voyait, par le carmin de Grenacher et l'éosine, aucune trace de fibre élastique bien nette. En faisant glisser sous la lamelle une goutte de potasse à 40 pour 100, la cellule se gonflait immédiatement et le fin reticulum pâlissait peu à peu jusqu'à disparaître, en laissant à sa place les grains réfringents qui ne paraissaient nullement altérés. Au bout de dix minutes, on apercevait des fibres pleines, à double contour presque distinct, qui traversaient ou côtoyaient les champs cellulaires et se propageaient plus ou moins loin dans les parties voisines (fig. 25); ces fibres, colorées fortement par l'éosine, devenaient de plus en plus distinctes au fur et à mesure que l'action de la potasse se faisait sentir sur les parties environnantes; elles paraissaient bien s'être formées de la substance des granulations, dont les plus grosses se voyaient encore pendant longtemps sur leur trajet.

Il était bien difficile de dire si la fibre représentée en *a*, figure 25, traversait la cellule ou était simplement accolée à sa surface; mais pour le point *b*, il était très facile de constater les rapports intimes qui existaient entre la cellule et cette fibre, par suite des sinuosités qu'on voyait se faire dans celle-ci au fur et à mesure que la cellule se déformait. La même préparation, considérée dans son entier et vue après trente heures de séjour dans la potasse, ne montrait plus que des fibres élastiques colorées en rose très pâle et un grand nombre de granulations colorées plus fortement, placées ou non, sur le trajet des fibres (fig. 13). Quelques-uns de ces derniers aspects étaient formés par les coupes transversales des fibres, mais le plus grand nombre étaient certainement des éléments isolés, comme le montraient : 1° leur coloration plus foncée, 2° leur disposition parfois en chapelet, 3° leur inégalité de grosseur, alors que les fibres présentaient sensiblement la même, 4° leurs amas en certains points où on trouvait des fibres peu apparentes et très courtes, 5° enfin, il était facile de se rendre compte, par les changements de la mise au point, qu'un grand nombre de ces grains ne présentaient aucun rapport avec les fibres environnantes. Dans d'autres endroits de la même préparation, on trouvait des fibres élastiques beaucoup plus nettes, anastomosées entre elles et sans aucun grain dans leur voisinage (fig. 14). Ce sont ces derniers aspects qui servent de point de départ aux descriptions des auteurs qui, comme Kœlliker, font naître de toutes pièces les fibres élastiques en dehors de l'action directe des cellules.

Nous venons donc de voir que, dès l'âge de deux à trois mois, chez le cheval (longueur des fœtus : 12 centimètres) on trouve, dans certaines régions du ligament cervical, des fibres plus nettes, tranchant çà et là par leur réfringence, mais se perdant, par leurs extrémités, au milieu des autres fibrilles du ligament. L'orcéine, mais surtout l'éosine potassique, nous ont montré que nous avions affaire à de jeunes fibres élastiques. Lorsque des auteurs comme Kœlliker prétendent que les fibres élastiques apparaissent immédiatement avec tous leurs caractères physiques et chimiques, sauf la grosseur, on peut donc dire qu'ils ont vu des fibres déjà anciennes et qu'ils n'ont pas assisté à leur première formation, même en étudiant des fœtus aussi jeunes que ceux qui nous ont servi. Ceci s'explique très bien si on se rappelle ce que nous avons dit, dans notre introduction, à propos des variations considérables constatées

dans l'époque d'apparition des premières fibres élastiques. Nous-même avons étudié un ligament cervical de fœtus de veau long de 60 centimètres, et, dans les coupes que nous en avons faites, nous n'avons trouvé aucune fibrille complètement résistante à la potasse (fig. 12); d'autre part, des fœtus, longs de 27 et 28 centimètres seulement, nous avaient présenté parfois de véritables fibres élastiques à double contour très net.

Dans cette deuxième période du développement des ligaments élastiques, les cellules élastogènes donnent donc naissance sur toute leur surface à un grand nombre de fibrilles dont l'ensemble forme la *substance fondamentale fibrillaire* des auteurs. C'est qu'en effet les corps cellulaires tendent bientôt à s'isoler de leur manchon fibrillaire, et il arrive un moment où on peut décrire justement des cellules et des fibrilles indépendantes les unes des autres. (Voir p. 172, fig. VIII.) Mais, pendant le cours de ces phénomènes, nous avons vu apparaître à la surface des cellules, en même temps que dans la substance fibrillaire comprise entre les cellules, des fibres élastiques qui sont d'abord peu résistantes à la potasse et proviennent très vraisemblablement d'une transformation directe des fibrilles. Nous avons vu enfin que des grains, de nature élastique, apparaissaient à un certain moment dans l'intérieur des fibrilles ou même dans le protoplasma; il nous faut maintenant revenir sur ces derniers éléments pour mieux préciser leur origine et leur rôle dans la constitution du tissu élastique.

Lorsqu'on fait la topographie exacte des grains élastiques qui sont disséminés dans toutes les parties du ligament, on voit qu'ils se trouvent surtout dans les espaces fibrillaires qui séparent les cellules (réservant le nom de cellules au noyau et à la masse granuleuse qui l'entoure immédiatement); ils se montrent accolés à la surface des fibrilles ou contenus dans leur masse, ou bien encore formant les points nodaux du réticule; jamais ou presque jamais, on n'en trouve de complètement isolés (fig. 5, 6, 10, 19); enfin on en rencontre très souvent dans l'intérieur même du protoplasma périnucléaire (fig. 15 *b.*, 16, 18). Pour ces derniers, il faut évidemment les considérer comme une production immédiate du corps cellulaire, semblable à certains points de vue à ce qui se passe dans la formation des globules de graisse.

Nous allons montrer maintenant que les grains qui sont situés sur les fibrilles, dans les espaces intercellulaires, sont également

un produit des cellules élastogènes. Nous allons voir cette production se faire par un processus tout particulier, que quelques auteurs avaient déjà observé dans les tissus élastiques, mais dont ils n'avaient nullement soupçonné l'importance.

Si nous étudions d'un peu plus près le réseau fibrillaire que nous avons vu se former, au début, sur toute la périphérie du corps cellulaire, nous voyons qu'en plus des granulations élastiques, toujours fixées par des fibrilles, il existe, dans l'intérieur de ce réseau, des masses plus grosses, très irrégulières, réunies souvent en amas assez considérables et pouvant présenter à leur intérieur des grains plus petits (fig. 6 *d.*; fig. 10 *d.*; fig. 11 *a.*).

L'aspect de ces masses et leur manière de se comporter avec les colorants font penser immédiatement à des portions de protoplasma détachées artificiellement par le rasoir aux dépens des cellules sous-jacentes.

Mais un examen plus attentif et renouvelé souvent, sur différentes préparations, montre que la substance qui compose ces masses n'est pas toujours la même, qu'elle présente tous les aspects intermédiaires entre le protoplasma et la substance élastique (fig. 15). On remarque, de plus, un certain ordre dans leur disposition au milieu des fibrilles; elles sont toujours dans le voisinage des cellules et semblent souvent prolonger les processus protoplasmiques (fig. 11 *a*, fig. 20 *b*). Enfin on peut être assez heureux pour rencontrer des aspects semblables à ceux représentés dans la figure 15, où l'on voit nettement le prolongement d'une cellule (*a*) devenir variqueux, puis se désagréger en petites masses.

Il semble que nous avons là des phénomènes de dégénérescence occasionnés par la séparation qui se produit entre certaines portions de protoplasma et le noyau de la cellule. Ces parties perdent alors leur aspect granulé et acquièrent peu à peu les caractères physico-chimiques de l'élastine; lorsque leur masse est assez considérable, c'est à leur intérieur qu'apparaissent de petites granulations élastiques (fig. 10, *d* et 20, *b*). On comprend facilement que ces formations nouvelles perdent bientôt tout indice de continuité, même éloigné, avec les cellules qui leur ont donné naissance quand celles-ci se sont divisées un certain nombre de fois. On comprend aussi que les fibres protoplasmiques présentent les mêmes phénomènes de dégénérescence une fois séparées des corps cellulaires,

et ainsi s'explique maintenant l'apparition de granulations sur le trajet de ces fibrilles.

Ces transformations chimiques se produisant dans toute l'étendue des fibrilles les transforme peu à peu en fibres élastiques, en passant par un état intermédiaire qui rappelle l'état des éléments conjonctifs. Quelques fibrilles, cependant, restent toujours à cet état intermédiaire. Plus tard, nous aurons l'occasion de revenir sur ces phénomènes pour montrer leur grande analogie avec ce que Ranvier a décrit sous le nom de *clasmatose*.

3e Stade. — *Accroissement des fibres élastiques. Destinée des cellules.*

Les cellules qui composent les ligaments élastiques et que nous avons appelés *élastogènes* forment donc à leur périphérie un manchon de fibrilles qui se transforment pour la plupart en fibrilles élastiques. Les ligaments élastiques étant à cette époque très vasculaires, les cellules se divisent encore assez énergiquement (fig. 21 et 22), laissant à chaque fois, comme nous l'avons vu, une portion d'elles-mêmes au milieu du réseau fibrillaire. Tel est le premier mode d'accroissement des fibres à cette époque. Les grains constituent eux-mêmes un autre moyen d'accroissement des fibres élastiques; peut-être même forment-ils directement des fibres entières en s'accolant et en se fusionnant, comme quelques aspects trouvés chez les Sélaciens le laisseraient supposer (fig. 22, *d*). Mais ce dernier cas est exceptionnel et nous ne l'avons jamais constaté chez le cheval ni chez le veau; nous verrons, au contraire, qu'il est très répandu dans les cartilages réticulés.

Nous avons vu ensuite que les cellules s'isolaient du manchon fibrillaire qu'elles avaient formé, mais tout en conservant avec lui des rapports de contiguïté très intimes. De ces fibrilles, les unes deviennent élastiques, d'autres restent à cet état intermédiaire que nous avons rapproché de l'état conjonctif. Ce sont ces derniers éléments qui continuent l'accroissement des fibres élastiques. Alors que le liquide de Muller et le sublimé permettent encore de reconnaître nettement leur structure fibrillaire, les réactifs acides les font apparaître comme une véritable gangue engluant complètement les fibres élastiques. C'est dans cette gangue que se trouvent les cellules dont les granulations protoplasmiques indiquent encore

une activité très grande. Au fur et à mesure que cette activité diminue, sous l'influence de l'atrophie progressive des vaisseaux du ligament cervical, il se produit dans cette gangue un ralentissement de nutrition qui détermine sa transformation en substance élastique. La figure 27, dessinée à la chambre claire comme toutes les figures qui accompagnent ce mémoire, rend bien compte des phénomènes physiques de ce mode d'accroissement. Nous verrons bientôt, du reste, que les dernières recherches faites sur la structure des fibres élastiques adultes sont en accord avec ces idées.

L'accroissement des fibres élastiques est donc sous la dépendance de l'état de vascularisation des organes élastiques. Il arrive un moment où cette vascularisation est très insuffisante pour l'accomplissement normal des phénomènes de nutrition; alors les cellules, que l'on retrouve encore en abondance dans les ligaments élastiques adultes, surtout chez les Sélaciens, présentent des caractères particuliers qui indiquent, comme on sait, une activité excessivement ralentie, sinon éteinte. Elles ne se divisent plus. Leur noyau ne présente plus de grains de chromatine, même avec les réactifs spéciaux, comme le liquide de Kleinenberg; il paraît même quelquefois atrophié et déformé sur ses bords. Leur corps protoplasmique est devenu amorphe; il est très réduit, sauf chez les Sélaciens, où il forme des languettes aplaties qui se moulent sur la surface des fibres élastiques (fig. 26); leurs bords présentent parfois une réfringence toute particulière, limitée par un double contour qui semblerait indiquer un commencement de transformation totale de la cellule en substance élastique; dans les cellules de *Galeus canis* adulte, en effet, où nous avons observé ces derniers faits, le noyau n'était presque pas altéré et des traînées de granulations se voyaient encore à ses deux extrémités, dans la substance amorphe du corps cellulaire (fig. 26), ce qui indiquait un reste d'activité cellulaire.

A la fin de l'évolution des organes élastiques, un certain nombre de cellules disparaissent entièrement, probablement en se transformant en élastine. Chez un fœtus de cheval long de 72 centimètres, par exemple, on trouve souvent dans des coupes minces du ligament cervical, colorées avec l'hématoxyline et l'éosine, un grand nombre de noyaux complètement nus, ou présentant encore une mince languette de substance amorphe; ces noyaux sont très rétrécis latéralement, parfois complètement déformés et ont

l'aspect de petits bâtonnets plus ou moins réguliers situés entre les fibres; on ne voit plus de grains de chromatine à leur intérieur.

Toutes les cellules des ligaments élastiques n'arrivent pas jusqu'à cet état de caducité. A l'époque où, en se divisant fréquemment, elles produisaient une véritable dissémination de la substance élastique, on en rencontre parfois dont le noyau est à peu près sphérique et dont le corps protoplasmique, très réduit, est parfois bourré de granulations élastiques. Ces éléments ont l'aspect de globules blancs et se colorent de même; mais comme on n'en trouve pas plus spécialement aux environs des capillaires, et comme leur migration au milieu des fibrilles serait bien difficile à comprendre, nous pensons plutôt que ce sont des élastogènes dont la plus grande partie du corps protoplasmique s'est séparée pour former des grains élastiques. D'un autre côté, il ne serait pas impossible de trouver des globules blancs sortis des vaisseaux mécaniquement pendant la préparation, car on rencontre très souvent, aux mêmes endroits, des globules rouges reconnaissables à leur couleur et à leur forme.

Pour terminer complètement l'histoire du développement des fibres élastiques, il nous faut maintenant revenir en arrière pour essayer d'expliquer le rôle de certaines formes cellulaires que nous avons laissées intentionnellement de côté.

Nous avons dit, page 145, que le ligament cervical présente, de très bonne heure, deux sortes de cellules : les unes, les *élastogènes*, que nous avons eues exclusivement en vue dans ce qui précède; les autres, les *élastoblastes*, qui se présentent sous la forme d'un fuseau protoplasmique nucléé, paraissant complètement distinct des fibrilles environnantes (fig. 6, 7, 10, 16, *b*). La proportion relative et la répartition de ces cellules est excessivement variable; le plus souvent les élastogènes nous ont paru, de beaucoup, les plus nombreuses; d'autres fois, dans la corde du ligament cervical principalement, nous ne trouvions guère que des élastoblastes.

Mais il faut bien se rappeler que ces deux sortes de cellules ne peuvent se distinguer l'une de l'autre que dans les premiers stades; nous avons montré, en effet, que les élastogènes s'isolaient peu à peu des fibrilles auxquelles elles avaient donné naissance et prenaient alors la forme de corps protoplasmiques fusiformes semblables aux élastoblastes.

Ces derniers éléments présentent, dès le début, des prolongements très longs qui se fusionnent quelquefois bout à bout ou pré-

sentent des renflements sur leur trajet (fig. 16). D'autres fois le noyau se présentait moins net sur ses contours; il se rapetissait jusqu'à disparaître presque entièrement et le corps protoplasmique prenait l'aspect d'un filament formé de substance amorphe et réfringente (fig. 17, *a*). Nous pensons que ce sont là des cellules qui se changent en fibres élastiques par une transformation directe de leur substance, comme nous avons vu les cellules des Sélaciens tendre à le faire à la fin de leur évolution (comparer les figures 17 et 26); mais nous ne pouvons l'affirmer, car nous n'avons jamais pu trouver les stades intermédiaires entre ces derniers aspects et les fibres élastiques complètement formées.

C'est certainement d'après l'étude d'éléments semblables que Soudakevitsch (1882), Pansini (1887-1891) et quelques autres ont pu dire que les fibres élastiques provenaient d'une transformation totale des cellules. Cela peut être, comme nous venons de le montrer, mais nous pouvons dire que c'est là un mode de formation exceptionnel dans les ligaments que nous avons étudiés; en repassant plusieurs fois toutes nos préparations, nous n'avons pu en trouver qu'une ou deux qui nous donnât un aspect semblable à celui figuré en 17. Si les auteurs que nous venons de citer ont étendu ce mode de formation à toutes les parties des organes élastiques, c'est qu'ils se sont rencontrés en présence d'élastogènes isolés et présentant alors l'aspect d'élastoblastes.

4e Stade. — *État adulte.*

Nous devons voir maintenant si la connaissance que l'on a des fibres élastiques adultes confirme ou infirme les idées que nous venons de développer sur la genèse de ces éléments.

A l'état adulte, les fibres élastiques n'ont pas toutes la même grosseur, et chacune d'elles, considérée en particulier, varie également dans son diamètre, suivant le point que l'on examine; elles se rétrécissent parfois jusqu'à devenir filiformes et se terminent alors par des pointes fines recroquevillées en crochet.

Au point de vue de la structure intime de ces éléments, on peut grouper sous quatre chefs les différentes opinions des auteurs.

1re Opinion. — *Les fibres élastiques sont creuses.*

Cette opinion, basée sur la présence de points obscurs que l'on

remarque quelquefois dans les coupes transversales des fibres élastiques, fut émise pour la première fois par Räuschel (1836), et adoptée avec empressement par Virchow, qui y voyait un fait bien en rapport avec sa théorie des canaux plasmatiques. Recklinghausen (1862) sembla confirmer ces idées en montrant que le nitrate d'argent se réduisait à l'intérieur de certaines fibres sous forme de petits grains ou de bâtonnets noirs nettement délimités; il ajoutait cependant que l'argent réduit pouvait se trouver ou bien dans la substance même des fibres, ou bien dans l'intérieur des canaux.

Combattue dès le début par Henle (1841), Bruns (1841), Wittich (1856), et Œhl (1857), cette opinion a été complètement abandonnée après les recherches plus récentes qui ont expliqué les aspects particuliers sur lesquels elle s'était appuyée.

2e Opinion. — *Les fibres élastiques sont formées de fibrilles accolées.*

La présence de striations longitudinales que l'on observe quelquefois sur les fibres élastiques adultes avaient fait penser à Räuschel (1836), à Valentin (1837) et à Harting (1845) que celles-ci étaient formées de fibrilles accolées, semblables aux fibrilles musculaires. Henle (1841) et Bruns (1841), combattirent également ces idées, qui furent reprises cependant par Muller, Kœlliker et Schwalbe. Les recherches dans ce sens faites par Pfeuffer (1878), qui obtint des dissociations de fibres en fibrilles par l'action de la pepsine et de l'acide oxalique, montrent enfin qu'il y avait quelque chose de vrai dans l'opinion de Räuschel et de Valentin, et que l'accroissement de certaines fibres peut être dû à la coalescence de plusieurs fibrilles entre elles.

Si on ne retrouve pas ces fibrilles sur les bouts déchirés ou sur les coupes transversales, comme le voudrait Soudakevitsch (1882, p. 12), c'est qu'elles ont perdu leur individualité histologique, par suite du changement intime qui s'est produit dans leur composition.

3e Opinion. — *Les fibres élastiques sont pleines, mais formées de deux substances distinctes.*

Cette opinion résulte des recherches chimiques faites dans ces vingt dernières années, principalement avec l'aide des sucs diges-

tifs, par Ebner (1870), Schwalbe (1876), Pfeuffer (1878), Soudakevitsch (1882) et A. Ewald (1889). Les fibres élastiques seraient formées de deux substances différentes : une centrale, collagène, se détruisant facilement par les acides, et une périphérique, véritablement élastique, formant enveloppe à la précédente; ou bien il n'y aurait qu'une seule substance, dont la densité irait en augmentant du centre à la périphérie. Cette dernière opinion, qui est celle de Pfeuffer et de Schwalbe, est difficilement admissible, comme le constate Soudakevitsch, étant donnée la démarcation nette qui se voit presque toujours entre les deux parties centrale et périphérique.

Par une macération prolongée dans l'eau, suivie de la coloration à l'éosine et au violet de gentiane, Soudakevitsch (1882, p. 16 et suiv.) met très nettement en évidence ces deux substances. Au bout d'un mois il trouve des fibres pâles, à contours peu nets, présentant une partie axiale homogène, sans éclat et prenant les couleurs plus énergiquement que la partie périphérique; au bout de six semaines, la zone centrale est complètement détruite, tandis que la partie périphérique reste sous forme de tube présentant parfois des cassures.

En faisant agir l'acide osmique à 2 ou à 5 pour 100 pendant vingt-quatre à vingt-huit heures, A. Ewald (1889, p. 35 et suiv.) obtient d'autres aspects très intéressants. Les fibres élastiques se gonflent beaucoup, jusqu'à atteindre le triple de leur grosseur primitive; elles perdent leur réfringence et montrent une striation longitudinale (fig. III, *a*); sur les coupes transversales, elles se montrent constituées par une série de couches concentriques entourant un noyau central (fig. III, *b*).

Enfin, nous-même, avons pu retrouver ces aspects de deux substances différentes au moyen du permanganate de potasse. Au bout de vingt-quatre heures de séjour dans une solution forte, les fibres élastiques d'un fœtus de veau long de 52 centimètres étaient colorées en jaune, un peu déformées sur leurs bords, et présentaient sur leur coupe transversale un ou plusieurs points noirs.

En résumé, ce qui semble bien établi maintenant, c'est que les fibres élastiques présentent une partie axiale qui ne résiste pas longtemps à l'action des agents chimiques et des sucs digestifs ni à celle de la putréfaction; tout autour d'elle semblent s'être déposées des couches successives d'une substance de même composition chimique, mais plus dense ou de nature différente, qui, seule, présente

entièrement les caractères de résistance qu'on avait attribués jusqu'ici aux fibres élastiques.

Tout ceci confirme, il nous semble, les idées que nous avons présentées sur la genèse de ces éléments. Nous avons vu que les élastogènes forment d'abord tout autour d'elles des fibrilles élastiques peu résistantes qui servent d'axe de direction aux dépôts successifs de la substance élastique. Comme les fibres élastiques deviennent d'autant plus réfractaires à l'action des réactifs qu'elles grossissent, c'est-à-dire qu'elles avancent en âge, nous devons retrouver au centre des fibres adultes une partie axiale beaucoup moins résistante que la zone périphérique. Si l'on compare enfin la figure 9 d'Ewald (reproduite page suivante) à la figure 27 de nos

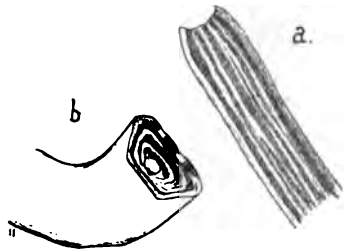

Fig. III. — Fibres élastiques du ligament cervical du bœuf, d'après Ewald. Figure réduite du quart.

planches, on y trouvera une très grande analogie, qui fait comprendre l'enveloppe décrite par certains auteurs autour des fibres élastiques.

4° Opinion. — *Les fibres élastiques sont formées de grains accolés, puis fusionnés entre eux.*

Tous les auteurs ont remarqué que sous l'influence des réactifs altérants, un certain nombre de fibres élastiques se décomposaient en petits morceaux sensiblement de même volume, par suite de la formation de cassures longitudinales et transversales. A. Ewald (1889) dit dans son mémoire, page 25, qu'après une très longue macération, il a vu, dans quelques préparations, une fibre se réduire à une enveloppe réfringente très fine, contenant de petits fragments réfringents mobiles, et, dans les endroits où les fibres étaient cassées, ces fragments sortaient librement dans le liquide environnant (fig. IV).

Cornil (1874), puis Soudakevitsch (*loco cit.*) ont remarqué que les

fibres élastiques soumises à l'action du pus, dans l'économie animale, comme par exemple dans la péribronchite, le sphacèle pulmonaire et dans les endartérites, etc., paraissent très souvent décomposées en petits grains réfringents. Enfin Ranvier obtient les mêmes aspects en faisant agir l'acide osmique, ce qui, pour lui, confirmerait ses idées sur la formation et la structure des fibres élastiques.

Nous avons montré, dans le cours de ce travail, que la substance élastique se présentait dans le premier âge, tout au moins, sous forme de grains qui servaient à l'accroissement des fibres déjà



Fig. IV. — Fibres élastiques traitées par la macération pendant 5 semaines (à gauche), par la potasse caustique et la trypsine (à droite). D'après Ewald. Figures réduites du quart.

formées. Nous avons vu également que ces grains pouvaient s'accoler les uns au bout des autres pour former directement des fibres, cas exceptionnel, il est vrai, dans les ligaments, mais que nous allons trouver la règle dans les cartilages réticulés. Il n'est donc pas étonnant que certaines fibres élastiques puissent se laisser décomposer en éléments qui ont servi à leur formation ou à leur accroissement.

III. — Développement des fibres élastiques dans les cartilages réticulés.

Rabl-Ruckhard (1863) a montré que les cartilages réticulés ou élastiques, tels que ceux de l'épiglotte et de l'oreille, que nous avons surtout en vue ici, renferment, à l'état adulte, une quantité très variable de tissu élastique. Les Rongeurs, le lapin par exemple, présentent une petite quantité de fibrilles élastiques très fines. Chez l'homme et chez le chien, on trouve un reticulum épais formé par un grand nombre de fibres fines; chez les grands Mammifères enfin, tel que le cheval et le bœuf, on rencontre souvent

des fibres épaisses et, par place, des sortes de plaques élastiques; nous avons même trouvé certains endroits où les cellules étaient plongées dans une substance fondamentale élastique ne présentant aucune trace de cartilagéine.

Nos recherches ont porté principalement sur l'épiglotte du cheval et sur celle du mouton; nous n'avons étudié que quelques stades sur l'oreille du cheval, du mouton et du veau; chez les Sélaciens, nous avons envisagé seulement le point d'attache du ligament rachidien sur l'occipital, région où les fibres élastiques s'avancent plus ou moins loin dans l'intérieur du cartilage (voir fig. II, *o*).

Dans les cartilages réticulés, comme dans les ligaments élastiques, nous avons trouvé des variations excessivement grandes dans l'époque d'apparition du tissu élastique; les figures 33 et 34 (pl. V), qui représentent évidemment deux stades de développement très éloignés l'une de l'autre, appartiennent à la même épiglotte (fœtus de mouton long de 13 centimètres). Nous pourrions montrer beaucoup d'autres exemples du même genre, ce qui prouve que des conditions physiques ou chimiques encore inconnues doivent présider à l'ordre d'apparition des éléments du tissu élastique.

Le stade le plus jeune des cartilages réticulés que nous ayons rencontré est celui représenté dans la figure 28, qui concerne l'oreille d'un fœtus de mouton long de 13 centimètres, fixé par le liquide de Muller. Avec l'hématoxyline et l'éosine, on voyait un grand nombre de noyaux colorés en violet, plongés dans une substance amorphe, teintée en rose; un examen superficiel aurait pu faire croire à des cellules embryonnaires plongées dans une substance fondamentale, mais on pouvait distinguer très nettement, dans certains endroits seulement, les limites polygonales des cellules. Nous trouvons donc là ce que Ed. Retterer a décrit (1896), dans l'évolution du tissu conjonctif des bourses muqueuses, sous le nom de *tissu primordial*. Et, comme lui, nous pouvons dire, en substituant l'expression cartilage réticulé à celle de tissu conjonctif : « *Les cellules arrondies ou ovalaires du* cartilage réticulé *au premier stade de son développement ne sont pas réunies par une substance intercellulaire* (substance amorphe ou fondamentale des auteurs); *elles sont intimement accolées et se confondent par leur périphérie.* »

Dans l'épiglotte, le premier stade de développement le plus jeune que nous ayons rencontré se présente sous l'aspect de noyaux arrondis plongés dans un reticulum protoplasmique (fig. 29). Avec

des préparations montées dans la glycérine et colorées par la fuchsine ou par le carmin de Grenacher associé à l'éosine, on voit, dans l'intérieur du protoplasma, des granulations plus grosses, des sortes de petits grains colorés énergiquement et, de place en place, on peut distinguer de fines fibrilles. On ne trouve aucune trace de cartilagéine à ce stade; les mailles du réseau sont remplies par un fin granulé protoplasmique qui se confond insensiblement avec les trainées plus épaisses de protoplasma. Si on monte ces préparations dans le baume de Canada, les manipulations qu'on leur fera subir, pour les déshydrater, modifieront tout à fait cette description et donneront l'aspect tout autre que nous retrouvons dans la figure 33; remarquons seulement ici que les grains chromatiques du protoplasma sont devenus beaucoup plus nets. C'est là un nouvel aspect que l'on retrouve plus tard, du reste. L'activité des cellules embryonnaires s'est donc manifestée tout d'abord par la présence de granulations dans le protoplasma; puis les limites cellulaires ont disparu entièrement et une sorte de liquéfaction protoplasmique s'est produite à certains endroits; il en est résulté un grand nombre de petites vacuoles qui se sont agrandies peu à peu et ont déterminé la formation du réticule que nous avons à cet âge.

Dans un stade plus avancé (fig. 30 et 34), on voit de nombreuses fibrilles apparaître dans l'intérieur des prolongements et transformer peu à peu le reticulum protoplasmique en une sorte de réseau fibrillaire. Les cellules sont encore réunies, probablement pendant longtemps, par les fibrilles auxquelles elles ont donné naissance et qui présentent bientôt, sur leur trajet, un grand nombre de grains de nature élastique. Ces anastomoses entre les cellules cartilagineuses ont été signalées depuis longtemps; entr'autres par O. Hertwig (1873-1874), L. Gerlach (1878), S. Pansini (1891), et A. Spuller (1895).

Bientôt la cartilagéine se forme et écarte de plus en plus les cellules les unes des autres. Le protoplasma qui reste autour du noyau et constitue le corps cellulaire proprement dit forme alors directement de la substance élastique sous forme de grains semblables qui tombent (par l'effet des réactifs) dans l'intérieur de la capsule cartilagineuse (fig. 30, *e* et fig. 38, *b*). Dans les endroits où la cartilagéine se produit avec une grande abondance, les cellules sont très écartées les unes des autres et ne présentent plus que de rares points de contact avec les fibrilles.

Le picro-carmin montre certaines de ces cellules colorées en rose et d'autres en jaune; ces dernières ont leur noyau atrophié, et ne sont plus même représentées en général que par des amas irréguliers de protoplasma plus ou moins modifié (fig. 35 *a*).

Il se passe là, en somme, des phénomènes semblables à ceux que nous avons constatés dans les ligaments élastiques. Des fragments de protoplasma se détachent du corps cellulaire par suite des phénomènes chimiques internes ou par suite de l'arrivée de la cartilagéine; des cellules entières se désagrégent et se transforment en une nouvelle substance, qui est l'élastine. De même les prolongements fibrillaires, réunissant les cellules

Fig. V. — Portion du cartilage aryténoïde du chien, d'après Ranvier (fragment). — Figure réduite du quart.

entre elles, subissent des transformations chimiques qui amènen leur désagrégation sous forme de nombreux grains élastiques très fins.

Les premières fibres élastiques se sont formées ainsi, soit directement, soit par l'accolement de grains placés les uns au bout des autres en séries linéaires, mais leur accroissement ultérieur ne pouvant plus se faire facilement par suite de l'isolement de la cellule, il en résulte que les fibres élastiques que l'on trouve dans la plupart des cartilages réticulés restent toujours petites. Les cellules continuent bien pendant un certain temps à former des grains d'élastine, mais ceux-ci, ne pouvant progresser à travers la cartilagéine, restent à l'intérieur des capsules de cartilage (fig. 30 et 38). Ceci explique certains aspects figurés par Ranvier et sur la signification desquels l'éminent histologiste n'a pu se prononcer. Dans la figure 159 de son *Traité technique d'histologie* (2e édit., 1889) que nous reproduisons ici (fig. V), on remarque que les grains élastiques sont exclusivement situés dans la partie de la substance cartilagineuse qui forme la capsule des cellules; en

dedans de cette capsule, directement à la surface de la cellule, se voient d'autres grains un peu plus gros (*g*). « Il est difficile de savoir, écrit Ranvier, quelle relation il y a entre les grains formés à l'intérieur de la capsule et ceux qui se développent à son pourtour. » Pour nous, ce ne peut être qu'un produit direct de l'activité cellulaire, idée qui se trouve confirmée pleinement par la présence de ces mêmes grains au sein même du protoplasma. Ranvier ne parle pas de ces derniers, et cependant il représente, dans la même figure, quelque chose qui y ressemble beaucoup. La coupe dessinée a été traitée par l'acide osmique à 1 pour 300; on y voit donc des granulations colorées en noir (*r*), mais à côté, dans l'intérieur de plusieurs cellules, le dessinateur a figuré d'autres granulations sans les teinter. Nous nous sommes demandé si ce ne seraient pas là des grains élastiques et, pour le savoir, nous avons refait les préparations de Ranvier, en les complétant par la fixation au liquide de Müller.

Dans la figure 39, planche V, nous trouvons réunis différents aspects qu'il est nécessaire de comparer pour se rendre un compte exact de la structure du cartilage aryténoïde.

En *b*, la coupe a passé par la partie tout inférieure d'une capsule, enlevant une véritable calotte de sphère dont on voit la face interne couverte d'un grand nombre de grains élastiques; ce sont ces grains que l'on retrouve formant une couronne à la face interne de la capsule. En *a*, la coupe a rencontré une cellule logée dans une capsule en voie de formation; par l'action des réactifs la cellule s'est rétractée et a entraîné avec elle des grains élastiques qui sont restés accolés à sa surface; quelques-uns sont manifestement dans l'intérieur du protoplasma. On remarque, en même temps, que, là où se serait formée une capsule, se trouvent des grains et des fibrilles; enfin en *e*, on voit une capsule en voie de formation qui est traversée par des fibrilles minces ou même par des fibres à double contour; ces éléments unissaient évidemment le corps cellulaire à la substance péricapsulaire. Cette dernière se montre bourrée de fines granulations élastiques qui se disposent souvent en séries linéaires, *c*, et se fusionnent en fibres, comme l'a très bien vu Ranvier. A un très fort grossissement, on voit, dans les parties où les grains sont clairsemés, un fin reticulum sur les mailles duquel sont fixés ces grains, *d*. Ce reticulum, qui reste pendant longtemps en continuation directe avec les cellules ne se

voit bien qu'avec les préparations fixées par le liquide de Muller et montées dans un liquide aqueux.

Dans les cartilages réticulés, dans l'épiglotte du cheval et du mouton, tout au moins, cette formation granuleuse prend un grand développement et acquiert une importance tout autre que dans les ligaments élastiques. C'est pourquoi la présence de grains élastiques est connue depuis longtemps dans les cartilages réticulés, alors que nous croyons être le premier à en montrer toute l'importance dans les ligaments élastiques. Nous verrons, dans la partie historique de ce mémoire, que, si tous les auteurs qui parlent de ces grains admettent une relation directe entre leur présence et la formation des fibres, pour les uns ces grains sont sécrétés par le corps des cellules (Deutschman, Gerlach, Soudakevitsch, A. Spuller), alors que pour d'autres, ils apparaîtraient dans l'intérieur de la cartilagéine et seraient une transformation de celle-ci (Ranvier, Stöhr, J. Heller).

Ces derniers ont raison, en effet, lorsqu'ils disent trouver des grains en grand nombre dans la substance fondamentale du cartilage et à un éloignement assez considérable de toute cellule; mais de ce qu'à un certain moment deux éléments sont écartés l'un de l'autre, est-on en droit d'affirmer qu'ils n'ont jamais présenté auparavant des relations de continuité? L'erreur de ces auteurs peut, du reste, s'expliquer très facilement parce qu'ils n'ont pas vu le réseau protoplasmique d'abord granuleux, puis fibrillaire, qui réunit primitivement les cellules de cartilage entre elles (fig. 29 et 30) et parce qu'ils n'ont pas compris la signification des débris protoplasmiques qu'on rencontre en dehors des cellules.

La présence des grains dans l'intérieur même du corps cellulaire est parfois si évidente (fig. 42, 43, 37, 30) qu'on ne peut admettre que ces aspects aient toujours passé inaperçus. Quelques histologistes les ont vus en effet, mais ils ont répondu en disant qu'on avait affaire à des granulations graisseuses si difficiles à chasser du tissu cartilagineux, même par la potasse et l'éther (Rabl-Ruckhard, 1863; J. Heller, 1892). Ce dernier point est très vrai, aussi avons-nous parfois laissé baigner nos coupes dans de la benzine pendant vingt-quatre heures et, par la comparaison avec des dessins faits, à la chambre claire, de l'état antérieur, nous pouvions nous rendre compte des granulations qui avaient disparu. Du reste, les colorants du tissu élastique, sauf l'acide osmique et le bleu de quinoléine, ne teintent pour ainsi dire pas les globules de graisse.

On a dit aussi (Rabl-Ruckhard, 1863) que ces aspects étaient dus à des stades de ramollissement du cartilage; les grains seraient de la graisse, des cristaux ou des concrétions calcaires. Or il est toujours très facile de reconnaître ces points de ramollissement qui peuvent exister en effet dans certains cartilages réticulés, car l'action des colorants et des réactifs est toute différente dans les deux cas.

En expliquant pourquoi quelques auteurs ont pu conclure à la formation extra-cellulaire des grains élastiques, nous n'avons donc fait, ici, que confirmer l'opinion contraire qui en fait une excrétion ou une transformation protoplasmique.

Certaines cellules forment ainsi, à leur périphérie, une épaisse couche d'élastine. La figure 40 est très intéressante à ce point de vue. Elle appartient à l'épiglotte d'un mouton adulte fixée par l'alcool absolu et colorée par le picrocarmin; elle représente deux cellules dont le protoplasma fortement rétracté (*a*) a laissé exsuder un grand nombre de gouttelettes incolores de graisse réunies parfois en vésicules (*b*). Tout autour, formant une épaisse enveloppe à ces cellules, se voit une substance amorphe, colorée en jaune, granuleuse sur les bords et qui n'est autre que du tissu élastique; des grains de même nature se voient en dedans de cette sorte de capsule *d*, occupant une place où devait se trouver le corps cellulaire avant qu'il n'eût subi l'action de l'alcool absolu. Enfin, entre les deux cellules, existe une ligne continue de fines granulations élastiques, *e*, qui nous fait assister à la manière dont se forment les cloisons de séparation des cellules entre elles.

D'autres fois, les grains élastiques se disposent en séries linéaires, et, au lieu de former des plaques plus ou moins étendues, se fusionnent de manière à constituer des fibres (fig. 32 et 41) comme l'ont déjà figuré quelques auteurs, après Ranvier.

Nous avons dit qu'à partir d'un certain âge le picro-carmin décèle la présence de deux sortes d'éléments cellulaires dans l'épiglotte; les uns, fixant exclusivement le carmin, se colorent en rouge; les autres, fixant plus particulièrement l'acide picrique, acquièrent une coloration jaune plus ou moins vive. Ces dernières cellules, qui sont comparables aux *élastoblastes* du ligament cervical, ont des contours beaucoup plus irréguliers que les premières; elles sont remplies de granulations réfringentes ou bien

hérissées de petits bâtonnets élastiques (fig. 36, *a*). Ce sont là les mêmes éléments que L. Gerlach (1878) a rencontrés dans certaines parties du cartilage aryténoïde et qu'il désigne sous le nom de ***Faserkugeln***. Ils semblent devoir se désagréger par la suite, *b*, et servir ainsi à l'accroissement des fibres élastiques déjà formées.

En résumé, dans l'étude que nous avons faite des cartilages réticulés, nous avons trouvé la confirmation des vues que nous avons énoncées, en premier lieu, sur la genèse des fibres élastiques dans les ligaments. Nous avons vu que la différenciation histologique du cartilage élastique commençait par une production de fibrilles faite aux dépens des corps cellulaires; nous avons vu ces fibrilles relier pendant longtemps les cellules entre elles, au travers de la cartilagéine, puis subir des modifications chimiques qui les transformaient en éléments élastiques. Nous avons montré enfin que la présence de ces prolongements protoplasmiques expliquait pourquoi on trouve des fibres et des grains élastiques loin des cellules et sans aucun rapport direct avec elles. Les histologistes qui n'ont pas vu ces prolongements ont donc pu croire à une formation extra-cellulaire des éléments élastiques.

IV. — Sur l'origine des substances dites fondamentales et sur certains phénomènes de sécrétion.

L'étude que nous avons faite des premiers âges des organes élastiques, outre qu'elle nous a permis d'élucider le mode de formation des fibres élastiques, nous fournit encore quelques données sur une question beaucoup plus générale et tout aussi obscure, l'origine des substances fondamentales ou intercellulaires.

Pendant longtemps on put croire que ces substances provenaient de matériaux apportés par les vaisseaux sanguins ou lymphatiques et déposés directement entre les cellules. Mais on s'aperçut bientôt que l'absence de vaisseaux dans les tissus cartilagineux et élastique, par exemple, allait à l'encontre de cette hypothèse. On fut donc forcé d'admettre une participation quelconque de la part des cellules, mais on ne voulut y voir, et c'est encore l'opinion classique, qu'une action indirecte : on constate l'apparition d'une substance amorphe qui semble écarter les cellules les unes des autres et on parle d'une sorte de *force directrice*, ou même *créatrice*, partant de ces cellules et allant s'exercer à distance,

dans l'intérieur de cette substance, pour lui permettre de s'organiser. D'autres anatomistes, enfin, ressuscitant en partie la théorie des *blastèmes*, admettent une certaine vitalité propre aux substances intercellulaires et réduisent le rôle des cellules à des actes de nutrition.

Il nous semble que les résultats que nous avons obtenus en étudiant les premiers stades de développement du tissu élastique viennent apporter des faits précis à la place d'hypothèses gratuites.

La substance amorphe, qui apparaît en effet au début des formations élastiques, ne peut être considérée que comme une élaboration particulière du protoplasma apparaissant en différents endroits d'une couche plasmodiale. Cette substance amorphe ne s'organise pas en fibrilles, mais les cellules, dont les contours se sont délimités par suite de ces phénomènes, envoient des prolongements protoplasmiques qui se divisent peu à peu en un grand nombre de fibrilles. Dans une troisième période, le protoplasma périnucléaire s'isole de ses productions périphériques : c'est alors qu'on a l'aspect de fibrilles qui paraissent nées au sein d'une substance fondamentale.

Déjà en 1893 nous avions signalé, en étudiant le tissu conjonctif des Mollusques, des phénomènes absolument semblables à ces élaborations protoplasmiques se produisant au sein d'une couche plasmodiale.

« Les muscles des Gastéropodes, disions-nous, se composent de fibres en général fusiformes, souvent très longues, accolées intimement entre elles ou séparées par de fines granulations sur l'origine desquelles les auteurs ne disent rien, se contentant, comme Lebert, de les appeler *substance intermédiaire granuleuse.* » Or, en suivant l'évolution de ces muscles, nous avions pu nous convaincre que cette substance granuleuse, formant une sorte de connectif aux fibres musculaires, provenait de la fonte de corps cellulaires devenant vésiculeux à un certain moment de leur vie.

« Chez un *Helix fructicum* de 4 millim. 5, le muscle radulaire moyen [1] se montre composé de fibres musculaires peu nombreuses relativement à l'état adulte et formées presque uniquement

1. Voir G. Loisel. Sur l'appareil musculaire de la radula chez les Helix (*Journ. d'Anat. et de Phys.*, 1892.)

de substance granuleuse, les fibrilles n'apparaissant que sous forme d'une mince bande latérale. Entre ces fibres, on voit un grand nombre de cellules à contour mal défini, formant des masses protoplasmiques fusiformes, contenant de gros noyaux sphériques (fig. VI). Un peu plus tard, ces cellules s'arrondissent, deviennent plus distinctes, sans qu'on puisse y reconnaître une membrane, mais on remarque que le protoplasma secrète à son intérieur un liquide encore peu abondant (fig. VII).

« Sur un animal de 6 millimètres, les fibres musculaires se sont

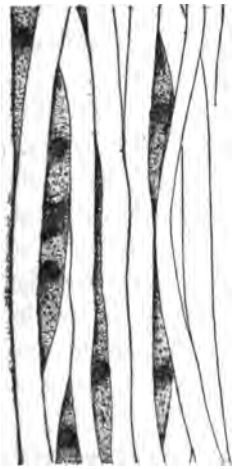

Fig. VI. — Jeune *Helix fructicum* (diamètre de la coquille, 4 mm. 5). — Portion du muscle radulaire moyen (grossissement, 840.)

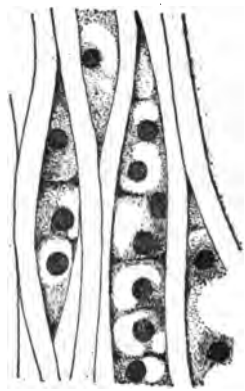

Fig. VII. — Jeune *Helix fructicum* (diamètre de la coquille, 4 mm. 5). Portion du muscle horizontal qui réunit les deux pièces de soutien (grossissement, 840).

multipliées énormément et la substance granuleuse est moins abondante; les grosses cellules ont disparu pour la plupart, ou du moins ne sont plus représentées que par des noyaux situés entre les fibres et accolées contre elles... Chez l'adulte, les fibres musculaires sont très rapprochées les unes des autres, séparées parfois, mais rarement, par des noyaux entourés d'un peu de protoplasma finement granuleux qui semble fuser entre les fibres. » (1893, p. 503.)

Cette année même (1896) notre maître, Éd. Retterer, a publié un Mémoire qui semble apporter une preuve décisive de l'origine cellulaire des substances fondamentales.

Les membres apparaissent chez l'embryon du lapin et du cobaye sous forme de masses conjonctives composées de noyaux serrés, plongés dans une substance transparente et homogène. Pour décider si cette substance est formée par la fusion de corps cellulaires ou si c'est, au contraire, une matière spéciale déposée entre des cellules à corps protoplasmique excessivement réduit, l'auteur recherche les points où les cellules présentent des phénomènes de karyokinèse.

« Outre le noyau, qui présente la figure caractéristique de la division cellulaire, écrit Éd. Retterer, page 265, on voit apparaître de fins filaments protoplasmiques qui se colorent plus énergiquement et qui s'orientent autour du noyau en formant un fuseau achromatique.

En portant spécialement son attention sur les stades terminaux de la division cellulaire (stade dyaster), on constate que la distance qui sépare les deux noyaux-filles est la même que celle qu'on observe entre les noyaux de deux cellules au repos. La seule différence consiste dans l'aspect du protoplasma des cellules au repos et de celui qui est groupé autour des deux noyaux-filles. Le protoplasma de la cellule quiescente est hyalin, tandis que le protoplasma de la cellule en division montre des filaments qui fixent énergiquement les matières colorantes et qui sont orientés autour des deux noyaux-filles.

« Ces modifications s'étendent jusqu'au milieu de l'intervalle compris entre le noyau qui est en division et les noyaux voisins qui sont au repos. Ce fait me semble suffisant pour conclure à l'absence d'une *substance intercellulaire*, puisqu'on ne peut admettre qu'en dehors du corps cellulaire même les matériaux vivants, quoique élaborés par le protoplasma, puissent participer aux modifications de la karyokinèse. »

Plus tard, dans le cours de l'évolution de ce tissu, Éd. Retterer constate, comme nous, la production de vacuoles résultant, dit-il, de la fonte de l'hyaloplasma.

La concordance de ces résultats obtenus en étudiant des animaux aussi éloignés les uns des autres que les Mollusques, les Sélaciens et les Vertébrés, nous permet, il nous semble, d'écrire cette première conclusion : 1° *Certaines substances, dites fondamentales ou intercellulaires, sont formées directement par les cellules.*

Nous voulons montrer, maintenant, comment peuvent s'accroître

ces substances, à partir du moment où les cellules s'isolent et perdent toute continuité apparente avec elles. L'étude que nous avons faite du développement des tissus élastiques nous permet en effet d'apporter à cette question une solution que des recherches ultérieures feront peut-être généraliser à toutes les substances fondamentales.

Ainsi que nous l'avons vu, à une certaine période de l'évolution des organes élastiques, les prolongements des cellules deviennent moniliformes, puis s'effritent en une quantité plus ou moins grande de petites masses qui acquièrent peu à peu les caractères de la substance élastique. Ces phénomènes, par le moyen desquels nous voyons la matière s'organiser en dehors des cellules, nous expliquent comment on a pu croire que les fibres élastiques se formaient en dehors du corps protoplasmique. Et cependant plusieurs histologistes, même parmi ceux-là qui nient une participation directe des cellules à la formation des fibres élastiques, ont très bien vu des faits analogues, sans en avoir tiré aucune conclusion.

En effet Schwalbe (1877) dit que les fibres élastiques du ligament nucal du bœuf montrent à tout stade de développement des dépôts cellulaires à leur surface. Soudakevitsch (1882) trouve encore, dans le ligament cervical des fœtus de brebis longs de 31 centimètres et de veau longs de 43 centimètres, etc., des fibres élastiques qui présentent sur leur trajet des masses plus ou moins considérables de protoplasma non encore modifié. Enfin, dans une Note de A. Soulié (1894) sur le développement des fibres élastiques dans le corps clignotant du cheval, nous trouvons ces phrases, qui pourraient s'appliquer exactement à ce que nous avons observé un grand nombre de fois : « ... Le corps cellulaire a poussé des prolongements qui semblent s'effriter en granulations au sein de la substance amorphe, tandis que leur noyau diminue progressivement de volume... On observe toujours des cellules ratatinées et sur le point de disparaître; par places des amas de granulations semblent indiquer l'emplacement des cellules disparues. » Nous n'aurions certes pu mieux décrire les aspects que nous avons représentés dans les figures 11 et 15, et cependant l'auteur conclut à la formation des fibres élastiques sans aucun apport de la part des cellules.

Nous croyons devoir rapprocher ces phénomènes de désagrégation ou d'effritement cellulaires qui, pour nous, jouent un rôle

capital dans les formations élastiques, des phénomènes auxquels Ranvier a donné le nom de *clasmatose* (1890) et que nous allons résumer.

Les membranes connectives minces des Vertébrés renferment de grandes cellules fusiformes ou arborisées dont les prolongements sont simples ou ramifiés, mais ne s'anastomosent jamais ni entre eux ni avec ceux des cellules voisines. Ces prolongements présentent des renflements granuleux séparés par des parties rétrécies qui peuvent disparaître tout à fait; « de telle sorte, dit Ranvier, que des portions de la cellule se sont détachées de son corps et sont devenues indépendantes. Ainsi se forment dans le voisinage immédiat des *clasmatocytes* (nom que l'auteur donne à ces cellules), et surtout à l'extrémité de leurs prolongements, des îlots de granulations de volume variable, répandues dans les mailles du tissu conjonctif. »

Ranvier a pu déterminer expérimentalement l'origine probable de ces clasmatocytes; ce seraient des leucocytes sortis par diapédèse « qui s'engraisseraient dans les mailles du tissu conjonctif et abandonneraient ensuite par effritement une partie de leur substance, qui très probablement est utilisée par l'organisme ».

De nouvelles recherches sont nécessaires pour élucider complètement le rôle physiologiqne de ces cellules et leur analogie avec ce que l'on connaissait déjà, depuis Ehrlich, sous le nom de *cellules engraissées* (*Mastzellen*).

Les faits nouveaux que nous signalons ici montrent seulement que ces phénomènes de sécrétion par effritement doivent être plus répandus qu'on ne le supposait jusqu'ici et qu'ils doivent être, dans bien des cas, l'origine ou un mode d'accroissement des substances intercellulaires.

Nous voudrions maintenant rechercher les causes qui font que des cellules abandonnent ou rejettent au dehors d'elles-mêmes une portion de leur substance.

Dans cette sécrétion par effritement, on se trouve en présence de phénomènes physiques et chimiques; la question est donc de savoir quels sont ceux qui commandent aux autres; autrement dit, un point quelconque du protoplasma se sépare-t-il du corps cellulaire parce qu'il s'est modifié chimiquement, ou bien se transforme-t-il parce qu'il a été isolé auparavant de la masse cellulaire?

Nous allons montrer pourquoi nous serions porté à admettre

cette dernière hypothèse, c'est-à-dire que, dans le cas qui nous intéresse, ce sont les phénomènes physiques qui précèdent les phénomènes chimiques.

Lorsque les fibrilles, formées par les cellules, ont envahi tout le ligament cervical embryonnaire, ces dernières se trouvent plongées dans un réseau fibrillaire de plus en plus serré. Elles conservent encore pendant longtemps des relations de continuité avec ces fibrilles; aussi, lorsque ces cellules se diviseront, auront-elles grande chance de laisser une portion d'elles-mêmes attachée à une partie quelconque du réseau; sinon il faudrait admettre une rétraction et un isolement transitoire du corps protoplasmique, ce qui serait une hypothèse sans fondement; ou bien il faudrait dire que les fibrilles participent elles-mêmes à cette division, ce qu'on n'a pas vu davantage.

Dans les cartilages réticulés, ces faits de mérotomie naturelle se compliquent encore de l'arrivée de la substance cartilagineuse; en effet, celle-ci isole forcément des portions plus ou moins considérables de cellules dont le corps protoplasmique rayonne tout autour en prolongements nombreux; il est vrai que ces prolongements eux-mêmes participent probablement à la formation de la cartilagéine, ce qui n'enlève rien de sa valeur à notre premier argument.

Ce que nous connaissons de la physiologie cellulaire nous indique que ces portions de protoplasma, de même que les fibrilles, une fois isolées du noyau, doivent mourir ou subir des modifications particulières qui en font des éléments nouveaux utiles à l'organisme. C'est ce qui arrive pour les tissus élastiques où nous avons vu cette dégénérescence de portions cellulaires se traduire par la présence de grains et de fibres élastiques.

Nous ne pouvons certes pas conclure de faits pathologiques à des phénomènes physiologiques; il ne sera pas sans intérêt cependant de rapprocher ici les curieuses expériences de mérotomie opérées sur des Rhizopodes par Verworn (1892) et répétées, en France, par Le Dantec (1895). Ces expériences nous font assister, en effet, à des phénomènes de dégénérescence en tout semblables, au point de vue physique seulement, à ce que nous venons d'exposer.

Verworn isole du noyau une masse du corps d'un Radiolaire, *Thalassicolla nucleata*, par exemple, que la taille de 4 à 5 milli-

mètres permet de voir facilement à l'œil nu. Cette portion de protoplasma énucléée se contracte, revient d'abord sur elle-même par suite de l'excitation mécanique (fig. VIII *a*), puis elle pousse des pseudopodes et présente des mouvements en tout semblables à ceux d'un animal complet (*b*). Au bout de quelques heures, ou même

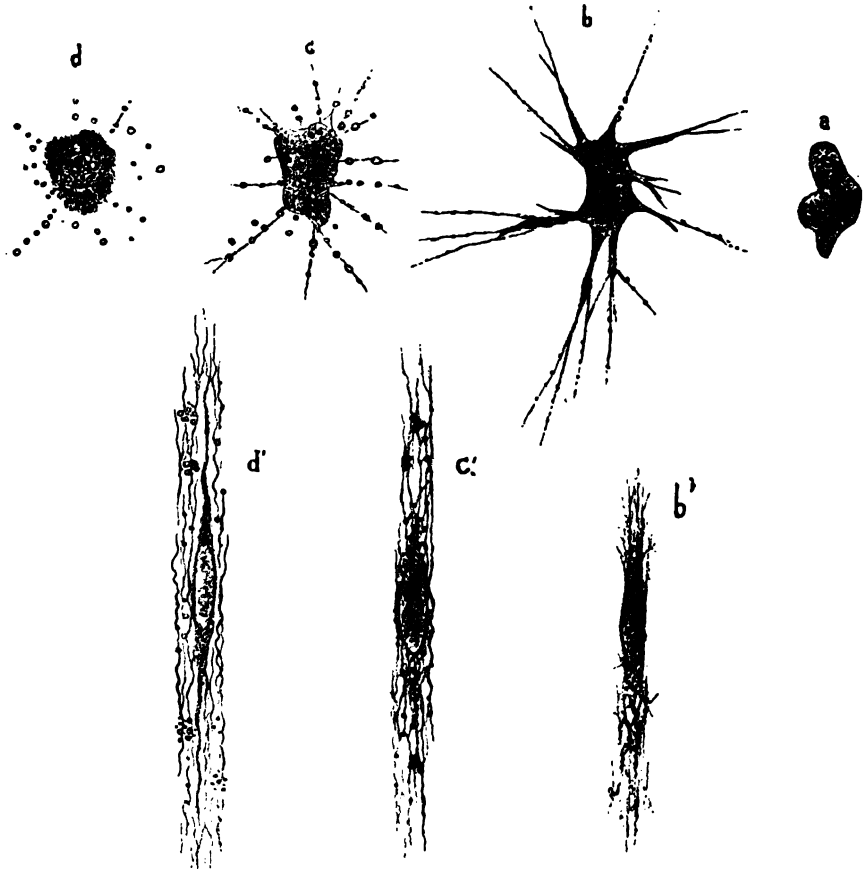

Fig. VIII. — *a*, *b*, *c*, *d*. Gouttelettes de l'exoplasma intracapsulaire de *Thalassicolla nucleata*. D'après Verworn. Figures réduites du quart. *b' c' d'*. Trois cellules du ligament cervical à différents âges de développement.

de plusieurs jours, les prolongements protoplasmiques deviennent moniliformes; des gouttelettes se forment de place en place, paraissant comme enfilées sur un fil hyalin (*c*); puis ce fil se détruit, et ces gouttelettes se trouvent complètement isolées, loin de la masse protoplasmique d'où elles dérivent (*d*).

Nous reproduisons ici les dessins de Verworn et nous plaçons en

regard trois cellules du ligament cervical (*b' c'* et *d'*, fig. VIII), qui montrent nettement l'analogie des phénomènes. On peut comparer également avec (*d*) la figure 19 de la planche IV, qui représente les mêmes cellules du ligament cervical coupées en travers; ici la ressemblance est encore plus frappante.

Dans les recherches magistrales de Mathias Duval *sur le Placenta des Rongeurs* (1892), nous trouvons d'autres faits qui viennent confirmer l'hypothèse que nous avons émise plus haut. Math. Duval a vu que la caduque réfléchie s'amincissait beaucoup, chez ces animaux, par suite de l'augmentation en volume de l'œuf, et présentait bientôt une modification complète de sa structure. D'abord les cellules qui la composent se tassent, puis se fusionnent en une couche plasmodiale; ensuite les sinus sanguins oblitérés peu à peu, disparaissent, et alors les éléments plasmodiaux dégénèrent en « une substance finement granulée, parsemée de débris nucléaires », destinée à disparaître complètement par résorption.

Dans ce cas particulier l'oblitération des vaisseaux sanguins doit être pour beaucoup dans la liquéfaction du protoplasma. De même, Verworn (*loco cit.*) a montré sur d'autres Rhizopodes (*Bursaria truncatella*) que des fragments de protoplasma privés d'oxygène se désagrégeaient en granulations, beaucoup plus vite que dans un milieu respirable. Or, comme nous l'avons vu plus haut, des phénomènes de même nature se passent encore dans le cours de la formation du tissu élastique. Nous avons signalé, page 140, une disparition progressive des vaisseaux au fur et à mesure qu'on se rapproche de l'âge adulte; l'asphyxie relative qui résulte de cette atrophie vasculaire est certainement une des causes principales de la transformation complète des cellules en substance élastique, car il y a concordance entre les deux phénomènes. Ne pourrait-on trouver également, dans l'absence, ou du moins dans la diminution de vaisseaux à certains points des organes élastiques, l'explication de ces variations très grandes que nous avons signalées dans le lieu et le mode d'apparition de l'élastine?

En résumé, ces considérations venant compléter et éclairer les faits que nous avons observés dans la genèse des éléments élastiques, nous pouvons écrire les conclusions suivantes, qui font suite à celle que nous avons émise page 168 :

2° *Certaines substances, dites fondamentales ou intercellulaires, s'accroissent sous l'influence d'effritements cellulaires.*

3° *La sécrétion par effritement qui produit, en partie, la substance élastique a pour première cause des phénomènes physiques.*

4° *L'atrophie progressive des vaisseaux contenus primitivement dans les organes élastiques produit une asphyxie relative qui peut être, pour les cellules, une nouvelle cause d'excitation à la production d'élastine.*

5° *Cette asphyxie peut aller jusqu'à amener une transformation complète de certaines cellules (les élastoblastes) en substance élastique.*

V. — Historique et critique.

Pour cette partie de notre travail, nous croyons qu'il est plus simple de laisser de côté l'ordre historique pour grouper les nombreux mémoires que nous avons à analyser d'après l'ordre des idées qu'ils reflètent. Nous envisagerons donc successivement les trois théories que l'on a données sur le mode de formation des fibres élastiques : 1° les fibres élastiques proviennent des noyaux; 2° elles se forment dans une substance fondamentale extra-cellulaire; 3° elles ne sont autre chose qu'une transformation de cellules.

1° Les fibres élastiques proviennent des noyaux.

Cette théorie fut développée surtout par Henle dans son Traité d'anatomie générale, en 1841. D'après cet auteur, il y aurait, dans l'organisme, deux sortes de fibres élastiques; les unes fines, que l'on trouve dans la peau et dans les membranes séreuses, par exemple, proviendraient de l'allongement des noyaux des cellules conjonctives, d'où le nom qu'il leur donna de *Kernfasern*; les autres, beaucoup plus grosses, que l'on trouve, par exemple, dans le ligament cervical, seraient formées par la transformation d'une cellule tout entière ou apparaîtraient directement dans la substance fondamentale. Dix ans plus tard, en 1851, Henle admettait exclusivement cette dernière hypothèse. D'autres travaux vinrent confirmer ou infirmer les premières idées de Henle; parmi ceux-là nous trouvons Kœlliker (1847, 1848 et 1852), Hassal (1849), Kilian (1849) et J. Meyer (1853).

Nous ne nous arrêterons pas à analyser ces Mémoires, qui ont été faits à une époque où on ne connaissait pas l'existence des cellules dans le tissu conjonctif adulte et où une technique

rudimentaire ne pouvait donner de résultats certains. Bientôt, du reste, cette théorie de l'allongement des noyaux pour former des fibres élastiques laissa sa place à celle de Donders-Virchow que nous allons étudier à la suite. Elle a été reprise seulement dans ces dernières années par deux histologistes, un russe, Kuskow, et un allemand, J. Heller, dont les travaux vont nous arrêter plus longuement.

A l'instigation de Waldeyer, N. Kuskow (1887) étudie le développement des fibres élastiques dans le cartilage de l'oreille et dans le ligament cervical de quelques fœtus de différents animaux. Les méthodes de Unna et de Lustgarten lui montrent bien des rapports évidents entre les fibres et les cellules, mais ne lui permettent pas d'affirmer un rapport réel avec le noyau. Il emploie alors une méthode excessivement compliquée et que nous ne saurions mieux faire juger qu'en la rapportant tout au long.

D'abord le ligament de la nuque est fixé et durci dans l'alcool à 85°, qui n'est certes pas un liquide fixateur excellent. Les coupes, épaisses au plus de 5 μ, sont portées dans l'eau, puis dans une solution fraîche de pepsine officinale et d'acide oxalique. Au bout de dix à quarante minutes, ces coupes sont lavées dans l'eau, puis placées dans du carmin d'ammoniaque. Vingt-quatre heures après, on les traite par l'acide acétique, on les lave à l'eau, on les porte dans une solution concentrée d'acide picrique pendant une à trois heures, et enfin on les monte dans la glycérine.

Après un pareil traitement, Kuskow a vu, chez un embryon de bœuf de cinq mois, quelques fibres élastiques qui partaient de prolongements de noyaux ou qui commençaient sur un des bords du noyau. Il est vrai que chez un embryon de trois mois, les préparations n'étaient pas assez démonstratives, dit-il, car les fibres élastiques devenaient granuleuses après l'action de la pepsine; d'un autre côté, les fibres élastiques d'un embryon de six mois ne se gonflaient pas assez pour que les rapports entre les noyaux et les fibres pussent se voir aussi nettement. Avec le cartilage de l'oreille d'un embryon de bœuf de six mois, c'était encore la même chose.

C'est plutôt par des considérations philosophiques que J. Heller voit dans la formation des fibres élastiques un résultat de l'activité nucléaire. Dans un premier travail, publié en 1887 comme dissertation inaugurale, il applique la méthode de Unna à l'étude de la genèse des fibres élastiques dans le ligament de la nuque; en 1892, il revient sur le même sujet en combinant les méthodes de Unna et de Lustgarten, qu'il trouve défectueuses lorsqu'on les emploie séparément; il étudie surtout alors les cartilages réticulés. Ses conclusions sont que les fibres élastiques se forment de différentes façons; dans le cartilage de l'oreille, elles apparaissent dans la substance intercellulaire; dans les cartilages

du larynx et dans le ligament cervical, elles proviennent du noyau des cellules et peut-être aussi du protoplasma. « Les noyaux pointus, colorés en rouge, dit-il en substance (page 230 et suiv.) se prolongent souvent en une fibre élastique très-longue, colorée en bleu; avec l'objectif à immersion, on voit que les deux colorations passent de l'une à l'autre, sans qu'on puisse voir de limite nette entre les deux. De chaque noyau ne partent ordinairement que deux fibres; mais tous les noyaux n'ont pas de prolongements élastiques, de même que toutes les fibres ne sont pas en rapport avec les noyaux...

« On ne saurait affirmer, continue Heller, que le protoplasma ne prend pas part à la formation des fibres élastiques. Mais si on considère que, dans le cartilage embryonnaire, les noyaux sont fusiformes alors que, chez l'adulte, ils sont plus ou moins ronds, on est amené involontairement à admettre que le noyau fusiforme se change en fibre élastique. En plus de ces faits, l'idée que la science actuelle se fait de l'importance du noyau fait admettre que, dans une question qui est si importante pour la cellule et pour tout l'organisme, le noyau ne peut rester inerte. »

Il nous semble qu'il est inutile de nous attarder à réfuter des théories basées sur de pareils travaux. Kuskow a été trompé par une technique trop compliquée et J. Heller a suppléé aux faits qui lui manquaient par des raisonnements plus ou moins judicieux.

2° *Les fibres élastiques se forment dans une substance fondamentale, extra-cellulaire.*

Reichert (1845-1852) fut un des premiers anatomistes qui combattirent la formation nucléaire des fibres élastiques admise par Henle. Il confirma l'existence des fibres à noyaux, mais il montra que ces fibres ne devenaient jamais des fibres élastiques et admit que celles-ci apparaissaient comme une condensation d'une substance fondamentale intercellulaire.

Les travaux sur les fibres élastiques qui datent de cette époque ne peuvent plus avoir pour nous qu'un intérêt historique, car la théorie des blastèmes étant alors toute florissante, les histologistes n'avaient pour ainsi dire qu'à constater la position des fibres élastiques, déjà formées, pour admettre sans plus ample examen, leur origine extra-cellulaire. Nous ne ferons donc que citer les travaux de H. Muller (1847-1859), qui parle d'un blastème primitif nucléé qui disparaîtrait bientôt pour faire place au blastème secondaire formateur des fibres, de Gerber (1844), de Beale (1851), de Mandl

1857), de Baur (1858), de Rollett (1858), de Billroth (1858), de Beneke (1859).

Il faut arriver jusqu'à Rabl-Ruckhard (1863) pour trouver les premières recherches faites méthodiquement sur l'origine des fibres élastiques.

Cet auteur examine les cartilages réticulés auriculaire et aryténoïdien, mais, toujours sous la même influence des blastèmes formateurs, il ne s'occupe guère des cellules pour rechercher plutôt s'il y a véritablement des grains dans la substance fondamentale, comme l'avait signalé Muller et si ce sont ces grains qui se transformeraient en fibres. Rabl-Ruckhard constate en effet la présence de ces grains, mais il les considère comme des globules de graisse, des concrétions calcaires, des cristaux de diverse nature provenant d'une dégénérescence du tissu cartilagineux. Il conclut que les fibres élastiques apparaissent directement sous forme de fibres très fines qui parcourent en tous sens une substance fondamentale très transparente, sans présenter aucun rapport avec les cellules.

Rabl-Ruckhard fait remonter l'apparition des fibres élastiques dans le cartilage de l'oreille à des fœtus humains de quatre à cinq mois. Or, à cet âge, les fibres sont déjà bien formées, comme le montrent clairement, du reste, les figures qui accompagnent son Mémoire; dans la figure 1 de sa planche III, qui représente de jeunes fibres venant de se former, celles-ci ont le tiers de l'épaisseur des cellules.

Comme nous l'avons vu précédemment, Kœlliker admit d'abord dans deux mémoires publiés en 1847 et 1848, la première idée de Henle. En 1852, il modifie déjà son opinion en disant que les fibres élastiques proviennent des cellules fusiformes à prolongements très fins en même temps que des noyaux. Enfin, après de nouveaux travaux, faits en 1861, et en 1877, Kœlliker renonce entièrement, et d'une façon définitive, à l'hypothèse d'une participation cellulaire quelconque dans la formation des fibres élastiques. Il reconnaît qu'en effet il existe, dans le ligament cervical embryonnaire, des cellules fusiformes pourvues de prolongements longs et brillants, mais, comme ces cellules se retrouvent encore dans le ligament de l'adulte, il en tire cette conclusion qu'elles ne peuvent servir à la constitution des fibres élastiques. « On peut considérer comme établi d'une façon indiscutable, dit-il [1], que *les fibres élastiques de toutes espèces ne proviennent ni de noyaux ni de cellules, mais simplement se forment par une différenciation spéciale de la substance fondamentale conjonctive.*

« Si on veut approfondir la question, on ne peut encore donner de

1. *Handbuch der Gewebelehre des Menschen*, 6. Aufl. 1889, Bd 1, p. 117.

réponse. L'apparition des fibres élastiques, dans la substance fondamentale du tissu conjonctif et de certains cartilages, semble indiquer qu'elles proviennent d'une transformation de la substance collagène, et, d'après ce qu'on voit, on peut dire que les fibres élastiques se forment en entier, quoique d'abord elles soient très-fines. Mais, par contre, l'examen de certains cartilages élastiques, surtout l'épiglotte du bœuf, fait supposer que ces fibres peuvent se former par une fusion de grains. »

En disant qu'il lui est impossible de savoir comment s'organise la substance fondamentale pour former les fibres élastiques, Kœlliker se retire par là même le droit de nier une participation directe quelconque de la cellule à cette formation. Le point de départ de cette théorie est vrai; c'est que les fibres élastiques, lorsqu'elles apparaissent à l'état de fibres pouvant résister à l'action des acides et des alcalis, se trouvent pour la plupart en dehors de tout contact avec le corps protoplasmique qui entoure les noyaux. Ce sont donc les stades antérieurs qui ont été insuffisamment étudiés.

Kœlliker dit simplement que les organes de tissu élastique « sont formés d'abord de cellules arrondies, entre lesquelles se montre bientôt une substance intercellulaire ».

Nous avons vu, d'après nos recherches, confirmant celles de Retterer, qu'il fallait entendre par cellules arrondies, des noyaux entourés d'une couche plus ou moins réduite de protoplasma, et par substance intercellulaire, le reste du corps cellulaire ayant subi une modification quelconque.

« Tandis que, continue Kœlliker, la substance intercellulaire s'accroît et se change en tissu conjonctif fibrillaire, les cellules deviennent fusiformes comme dans les tendons, et, alors, on voit apparaître entre elles, dans la substance fondamentale, de fines fibrilles réunies en réseau et résistantes à la potasse; ce sont les premières ébauches des fibres élastiques. »

Kœlliker n'a pas vu les rapports si intimes qui existent à un certain moment entre les fibrilles conjonctives et les cellules; il a examiné des stades où celles-ci s'étaient déjà isolées et on comprend que, dans ces conditions, il ait pu rencontrer des fragments de protoplasma dans le réseau fibrillaire sans pouvoir expliquer sa provenance.

Les premières fibres élastiques apparaissent bien au milieu de

fibrilles conjonctives, comme le dit Kœlliker, mais elles n'apparaissent pas tout d'un coup, c'est-à-dire que, longtemps avant qu'elles deviennent entièrement résistantes à la potasse, on voit des fibrilles conjonctives devenir plus réfringentes et se comporter déjà, pendant quelques heures au moins, avec le réactif de Balzer (éosine et potasse), comme des fibres élastiques.

Les observations faites par Ranvier (1872) sur les gaines lamelleuses des nerfs et sur le cartilage aryténoïde, par Brunn (1874), sur le cartilage épiphysaire des jeunes animaux, et par Soulié (1894), sur le corps clignotant du cheval, semblèrent apporter la meilleure confirmation aux idées que nous venons de rappeler; en même temps ces nouvelles recherches précisèrent la manière dont se constitueraient les fibres élastiques. On voyait, d'une façon indiscutable, des grains élastiques situés au sein d'une substance compacte, loin des cellules; on en concluait, tout naturellement, que celles-ci ne pouvaient prendre aucune part directe à leur formation. On voyait bien, dans l'intérieur des corps cellulaires, quelque chose qui ressemblait à de la substance élastique, mais on attribuait ces aspects, avec raison parfois, à de la graisse ou à d'autres éléments de dégénérescence cartilagineuse. Enfin on négligeait d'autres aspects, ou, du moins, on disait ne pas en comprendre toute la signification, comme nous l'avons montré plus haut à propos des travaux de Ranvier et de Soulié.

Là, comme précédemment, c'est une étude plus complète des stades antérieurs qui eût permis de se rendre compte de tous ces phénomènes. Avant d'être réticulé, disent ces auteurs, le cartilage est hyalin; cela est vrai, mais en étudiant des stades encore plus jeunes, on aurait pu constater la présence de fibrilles, de prolongements protoplasmiques reliant les cellules entre elles. La cartilagéine arrivant, ces prolongements se trouvent séparés des cellules et englués au sein de la substance fondamentale; ils dégénèrent alors et constituent l'élastine, qui apparaît bien alors, en effet, loin des cellules.

L'hypothèse de la formation extra-cellulaire des fibres élastiques que nous venons d'étudier est encore actuellement l'hypothèse classique. Nous avons montré qu'elle reposait sur des travaux très sérieux, faits par des histologistes qui ont bien vu certains phénomènes sans en reconnaître toute la signification et en ont laissé d'autres tout à fait dans l'ombre. Au point de vue morphologique, Kühne, dans son *Lehrbuch der physiologischen Chemie*, écrit ceci, page 363 : « L'hypothèse que les fibres élastiques se forme-

raient de la substance collagène par épaississement, ne dit rien, car l'élastine est chimiquement différente de cette substance collagène ; si on invoque des différences quantitatives dans la composition de ces deux substances, cela ne dit rien non plus, car les méthodes chimiques pour isoler les éléments morphologiques sont encore très incomplètes, et on pourrait toujours dire que l'élastine ne contient pas de soufre. »

Ceci a été écrit en 1868, mais nous ne sachons pas que, depuis cette époque, d'autres travaux soient venus nous renseigner exactement sur la constitution chimique des fibres élastiques.

3° *Les fibres élastiques proviennent d'une transformation de cellules.*

Les premières recherches que l'on a faites sur le développement des fibres élastiques ne nous paraissent pas remonter plus haut qu'à Schwann, en 1839. A cette époque, l'illustre anatomiste appliquait aux animaux les données que l'on venait d'acquérir sur la structure des plantes, et, par là même, fondait la *théorie cellulaire*. Il devait donc être amené naturellement à chercher l'origine des fibres élastiques dans une modification de la cellule. Schwann étudie la tunique moyenne de l'aorte d'un fœtus de porc long de 6 centimètres et le ligament cervical d'un fœtus de brebis; malheureusement, il raisonne le plus souvent, par analogie; il trouve des cellules très allongées à côté des fibres élastiques, et il pense que celles-ci proviennent d'un allongement continu de celles-là.

La même année (1839), J. Muller montre qu'il en est bien ainsi, et en 1840 Valentin précise la question en disant que les fibres élastiques proviennent de prolongements qui partiraient de la périphérie des cellules. Deux ans après, en 1842, Valentin fait de nouvelles recherches pour combattre les idées de Henle. Dans ce nouveau Mémoire, il penche toujours pour une transformation cellulaire, mais il est moins affirmatif et il écrit en définitive que « l'origine véritable des fibres élastiques est encore complètement inconnue ».

Peu de temps après, Virchow renversait la théorie des blastèmes en édifiant la théorie de la descendance cellulaire et trouvait dans les fibres élastiques un magnifique exemple de canaux plasmatiques. Pour Virchow (1851) et pour Donders (1851) toute cellule est limitée par une membrane propre qui doit donc se retrouver tout autour des prolongements cellulaires. Cette membrane aurait, paraît-il, des propriétés physiques et chimiques analogues à celles de la substance élastique; en se développant outre mesure, du côté interne, elle finirait par transformer la cellule et ses prolongements en fibres élastiques; le protoplasma et le

noyau disparaîtraient ainsi entièrement, laissant à leur place une cavité où circuleraient les liquides plasmatiques.

Cette théorie de Virchow-Donders attira un grand nombre d'adeptes par son ingéniosité. Mais elle sombra complètement le jour où il fut bien démontré que les cellules animales ne présentaient presque jamais de membrane propre à leur périphérie. Nous nous contenterons donc de citer les noms des histologistes dont les travaux, sur le développement des fibres élastiques, se rapportent à cette époque; ce sont Remak (1852), Hessling (1852), Thierfelder (1852), Sasse (1856) et Martyn (1860).

Charles Robin, le créateur de l'enseignement histologique en France, fut un des plus ardents défenseurs de la théorie des blastèmes transportée par Schwann du règne végétal au règne animal. Voici comment il décrit la formation des fibres élastiques dans les parois de l'aorte : « Le tissu de ce vaisseau est primitivement composé de noyaux un peu plus transparents, à contour plus net, plus pâles dans leur milieu, parsemés de granulations un peu plus fines que sur les noyaux du tissu cellulaire. Autour de chacun de ces noyaux comme centre, naît bientôt une certaine quantité de substance organisée, à contours nets, mais ramifiés, chargés de prolongements longs de plusieurs centièmes de millimètre. Chaque noyau est devenu ainsi le centre d'une cellule polygonale aplatie, plus rarement allongée, fournie de prolongements plus ou moins longs,... élastiques déjà... Or on peut constater sur les embryons de plus en plus avancés dans leur développement que, peu à peu, ces ramifications s'allongent, se subdivisent, de plus se soudent les unes aux autres dans les points où elles se rencontrent en constituant ainsi soit les fibres élastiques, soit l'élastine lamelleuse des artères... (Article Élastique, *Dictionnaire encyclopédique des sciences médicales* de Dechambre.)

Ces développements, que nous abrégeons, n'ont plus qu'un intérêt rétrospectif, puisqu'il est bien démontré maintenant que leur point de départ est faux. C'est pourquoi nous ne nous arrêterons pas aux travaux d'Ordonnez (1866) ni à ceux des autres disciples de cette école.

En 1871, Boll étudie les fibres élastiques que l'on trouve dans les tendons; il constate que la substance élastique naît des cellules dont le protoplasme disparaîtrait presque complètement, laissant à sa place une plaque élastique claire.

Ce sont là, évidemment, les éléments que nous avons appelés élastoblastes, mais il n'était pas permis à Boll de généraliser ce mode de formation, puisqu'on retrouve un grand nombre de cellules dans les organes purement élastiques parvenus à l'état adulte.

En 1872, O. Hertwig reprend les recherches de Rabl-Ruckhard sur le développement des cartilages auriculaires de différents animaux, mais, bien qu'il se soit adressé à des stades plus jeunes que

Rabl-Ruckhard, il n'a pas encore vu le premier âge des fibres élastiques. On peut s'en convaincre rien qu'à l'examen de la figure 2 de sa planche que nous reproduisons ici, figure IX, et qui représente l'apparition des fibres élastiques dans le cartilage réticulé de l'oreille d'un fœtus humain long de 18 centimètres. Un reproche plus grave que nous lui ferons, c'est d'avoir fait ces recherches sur des embryons humains mal conservés dans l'alcool, comme il l'avoue lui-même, page 80. Quoi qu'il en soit, Hertwig a vu et représenté des choses exactes, mais en somme, le seul fait sur lequel il se base pour édifier sa théorie est le contact des fibres élastiques avec

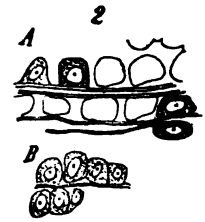

Fig. IX. — Cartilage de l'oreille d'un embryon humain, long de 18 cm. (D'après O. Hertwig. — Figure réduite du quart.)

la surface des cellules et cela ne suffit pas pour prouver un rapport de cause à effet.

En 1873, Deutschman étudie, à l'instigation du professeur Gerlach, la zone du cartilage aryténoïde où le tissu hyalin devient réticulé; il s'adresse seulement au bœuf et au veau et examine les pièces fraîches ou conservées dans du bichromate de potasse.

Deutschman décrit trois stades dans l'évolution du tissu élastique : 1° dépôt dans les cellules de petits grains brillants, résistants à la potasse; 2° apparition, dans les cellules, de fibres à petits grains ou de fibres fines; 3° transformation de fibres fines en fibres élastiques. Celles-ci, une fois formées dans les cellules, s'avanceraient à travers la cartilagéine pour aller s'anastomoser avec les fibres des cellules voisines. Par quel procédé? L'auteur ne le dit pas.

C'est là un travail incomplet et appuyé de figures défectueuses, comme le constate Gerlach lui-même; cependant nous voyons que Deutschman a bien compris la nature et le rôle des grains brillants qu'il trouvait à l'intérieur des cellules; s'il ne parle pas des grains contenus dans la substance fondamentale, c'est probablement qu'il ne savait comment expliquer leur présence.

Schwalbe, dans les recherches qu'il entreprend seul ou avec Kœlliker (1877), se range à une opinion mixte qui montre surtout dans quelle incertitude il se trouve pour résoudre l'origine exacte des fibres élastiques. Il n'admet pas que celles-ci proviennent de prolongements cellulaires, mais il attribue cependant aux cellules une grande importance dans cette genèse et tient comme démontré que la substance élastique, qu'elle se présente sous forme de fibres ou de grains, apparaît effectivement à la surface des cellules. Il reste à résoudre, dit-il, si ces formations doivent être considérées comme une excrétion cellulaire ou comme une transformation des parties périphériques du protoplasma.

En 1878, L. Gerlach reprend l'étude du cartilage réticulé qu'il avait confiée quelques années auparavant à son élève Deutschman. Il étudie le cartilage aryténoïde du bœuf, du veau, du porc, du mouton et du chien, et trouve à peu près les mêmes choses que Deutschman. La substance élastique apparaîtrait, dans l'intérieur des cellules, sous forme de grains qui peuvent envahir ou non tout le protoplasma et le noyau; de la cellule, ainsi transformée, partiraient des fibres élastiques rayonnant dans toutes les directions; c'est l'ensemble de pareilles formations que Gerlach désigne sous le nom de *Faserkugeln;* nous avons montré, dans le cours de notre travail, que nous avions trouvé des aspects semblables. Dans bien des cas, les cellules formeraient seulement une petite quantité de substance élastique, puis elles s'en sépareraient pour produire de la substance hyaline. Gerlach a étudié ensuite le cartilage de l'oreille de trois fœtus humains, longs de 19 à 21 centimètres; les résultats qu'il a obtenus sont parfaitement d'accord, dit-il, avec ceux d'Hertwig.

C'est là, en somme, un travail considérable dont les conclusions ont une certaine analogie avec les nôtres, et si Gerlach n'a pu donner une histoire complètement satisfaisante du développement des fibres élastiques, c'est qu'il a limité ses études aux cartilages réticulés et surtout qu'il ne s'est adressé qu'à des animaux adultes. De plus, la technique qu'il a employée (coloration avec le chlorure d'or et de potassium) lui a été reprochée avec raison par plusieurs auteurs; nous en avons parlé précédemment dans notre introduction. (Voir page 137.)

Un autre élève de Gerlach, A. Spuller, a présenté l'année dernière (1895) comme Dissertation inaugurale, le résultat des recherches qu'il a faites sur le développement des fibres élastiques dans le cartilage aryténoïde du bœuf, fixé par le sublimé et l'acide acétique. Il est assez curieux de constater, en passant, que, dans cet Institut anatomique d'Erlangen, tous se soient adressés au même cartilage et que personne n'ait eu l'idée d'appliquer les données nouvelles de la technique histologique aux ligaments élastiques. A. Spuller confirme les idées de Gerlach, en disant que la substance élastique apparaît d'abord dans l'intérieur des cellules, puis qu'elle

s'étend aux alentours sous forme de grains constitués au sein d'un reticulum protoplasmique qui unirait les cellules cartilagineuses entre elles.

Nous admettons donc entièrement ces conclusions de son Mémoire : « Il suit de nos recherches, dit-il (p. 14), que les fibres élastiques proviennent des cellules elles-mêmes; que le processus de leur formation n'a pas toujours lieu dans le corps cellulaire, mais aussi dans des endroits éloignés, aux dépens d'un reticulum que l'on trouve dans la substance fondamentale. »

Si Spuller avait étudié les ligaments élastiques, il aurait pu étendre ces idées à tous les organes élastiques et il aurait certainement mieux compris le caractère de dégénérescence des formations élastiques.

Nous parlerons maintenant de plusieurs Mémoires faits à des époques un peu éloignées, mais que les conclusions à peu près identiques nous engagent à rapprocher les uns des autres.

En 1874, Thin, étudie le ligament cervical de fœtus et de jeunes de plusieurs Mammifères. Il admet que les fibres élastiques proviennent de la transformations de prolongements cellulaires et que le corps de la cellule, lui-même, finit par se changer complètement en substance élastique. De même pour Ravogli (1879) les fibres élastiques qui existent dans la peau proviendraient de cellules transformées, car, dit-il, on peut voir, avec l'hématoxyline, des noyaux dans l'intérieur des fibres. Comme argument, cela ne nous paraît pas suffisant; car il lui resterait à prouver que les fibres nucléées qu'il a vues sont bien des éléments élastiques.

En 1879, la faculté de médecine de Kieff proposa comme sujet de concours une étude complète sur la structure et le développement du tissu élastique, et, trois ans après, Ivan Soudakewitsch (1882) publiait un mémoire très détaillé sur cette question, mémoire dont nous n'envisagerons que la partie qui a trait à notre sujet.

Soudakewitsch examine la formation du ligament cervical dans les fœtus de brebis, de bœuf et de chien, d'âges très différents, se succédant assez régulièrement. Il étudie ensuite les fibres élastiques d'un fibro-sarcome et enfin il essaie la méthode expérimentale en détruisant partiellement le ligament cervical d'un chien pour assister aux phénomènes de régénérescence du tissu élastique. La technique histologique qu'il a employée ne présente rien de particulier, sauf qu'il s'est contenté de la méthode de la dissociation; il est probable qu'il n'a pas su obtenir de bonnes inclusions, car il dit (p. 38) : « Sur les coupes longitudinales et transversales, je ne suis pas arrivé à voir les rapports entre les éléments. C'est pour cela que j'ai employé surtout la dissociation. » Telle est certainement la seule raison pour laquelle des recherches aussi consciencieuses n'ont pu donner de résultats satisfaisants. Voici quelques-unes des conclusions de ce mémoire :

6. Les fibres élastiques du ligament cervical se forment aux dépens de cellules.

7. Dans le processus de développement, il faut voir deux stades; allongement progressif des cellules, et transformation du protoplasma en substance élastique.

8. Le noyau des cellules embryonnaires prend part également à la formation des fibres élastiques.

Soudakevitsch semble avoir fait une étude très incomplète des premiers âges du ligament cervical; il dit, page 40, qu'on trouve d'abord une substance fondamentale homogène, transparente, puis, quelques lignes plus loin, il écrit que cette même substance est granuleuse. Elle renfermerait deux sortes de cellules : les unes irrégulières, avec deux ou quatre prolongemeuts, les autres rondes, à granulations protoplasmiques plus grosses. Il est bien difficile de se faire une idée de ce que l'auteur a dû voir, car il ne donne aucune figure de ces premiers stades, sur lesquels il n'insiste pas autrement. Soudakevitsch montre ensuite que les cellules s'allongent et s'anastomosent bout à bout alors que la substance fondamentale diminue. Ces cellules seraient les futures fibres élastiques, bien qu'elles disparaissent sous l'action de la potasse, mais il remarque que leurs prolongements se colorent plus fortement avec le chlorure d'or, ce qui indiquerait, pour lui, une modification de la densité. Au dernier stade observé (fœtus de brebis long de 31 centimètres; vache, 43 centimètres), les fibres élastiques sont demeurées très abondantes, alors que les cellules ont diminué, nouvelle preuve pour lui que ces dernières se transforment.

Nous trouvons quelques faits plus intéressants dans l'examen que Soudakevitsch fait d'une tumeur du tissu conjonctif. Il observe, en effet, certaines cellules qui renferment des grains gros et éclatants qu'il considère comme des productions élastiques; il voit, en même temps, des grains semblables se déposer régulièrement sur les fibres élastiques et amener ainsi leur accroissement. Il est étonnant que Soudakevitsch n'ait pas su rapprocher ces deux faits l'un de l'autre.

Comme Soudakevitsch, c'est encore à la méthode des dissociations que S. Pansini donne la préférence; aussi arrive-t-il aux mêmes conclusions. Dans un premier travail (1887), il étudie la formation des fibres élastiques dans le périnèvre du sciatique, dans le derme et le tissu conjonctif sous-cutané, dans le mésentère, le centre phrénique, les tendons et le ligament cervical, mais il ne s'adresse qu'aux adultes ou aux jeunes, sauf pour le ligament cervical, où il étudie deux fœtus âgés de trois mois et un de six mois. Le processus de transformation consiste, dit-il, en un allongement de cellules, et en leur fusion bout à bout; les réseaux élastiques se

forment par des prolongements que les cellules émettent latéralement. Pansini rencontre bien des fibres présentant des grains sur leur trajet, mais cela ne veut pas dire, dit-il, que ces fibres soient constituées par la fusion de granulations de la substance fondamentale, mais plutôt qu'elles s'accroîtraient au moyen de ces grains.

En 1891, Pansini fait de nouvelles recherches en prenant pour objet d'études les cartilages réticulés de l'oreille et de l'épiglotte, mais il ne s'adresse qu'à des animaux adultes (épiglotte) ou à des stades trop avancés pour l'oreille, aussi n'y a-t-il rien d'étonnant à ce qu'il trouve encore la même chose.

Les idées émises par les derniers auteurs dont nous venons d'analyser les travaux ne peuvent guère contenter celui qui cherche une explication complète du mode de formation des tissus élastiques. Car enfin, si toutes les fibres élastiques proviennent d'une transformation directe des cellules, pourquoi sont-elles constituées entièrement, sauf la grosseur, avant que le nombre des cellules ait paru diminuer? Quel est, ou quel a été le rôle des cellules que l'on retrouve à l'état adulte? Les fibres élastiques croîtraient en épaisseur, disent ces auteurs, par un dépôt uniforme d'élastine ou bien, dans certains cas, par l'apport de grains. Mais ils ne nous apprennent pas d'où provient cette nouvelle substance élastique. En somme, ces histologistes ne font que reculer la question au lieu de la résoudre; ils ont pu voir réellement la substance élastique envahir entièrement certaines cellules, comme nous-même l'avons décrit, mais la plupart des figures qui accompagnent leurs descriptions sont insuffisantes ou bien représentent des cellules élastogènes qui, après s'être isolées de leur manchon fibrillaire, se sont allongées énormément.

VI. — Résumé et conclusions.

Les recherches que nous venons d'exposer comportent deux sortes de conclusions. Les unes, envisageant exclusivement les fibres élastiques qui ont été le principal but de ces recherches, nous semblent mettre nettement en évidence les phénomènes qui président à la formation de ces éléments. Les autres, qui s'adressent à des questions d'ordre beaucoup plus général : l'origine des substances fondamentales ou intercellulaires et les phénomènes de sécrétion, n'ont d'autre prétention jusqu'ici que d'apporter des faits nouveaux que nous sommes heureux de voir concorder avec les dernières recherches faites dans cette direction.

1. Les LIGAMENTS ÉLASTIQUES sont primitivement formés de cellules nues, accolées les unes aux autres, formant ainsi des masses plasmodiales continues, sans territoire cellulaire distinct (p. 142).

2. Des élaborations particulières se produisent de place en place, transforment ces masses plasmodiales en cellules étoilées à longs prolongements anastomosés, que nous nommerons *élastogènes* et en cellules fusiformes à prolongements indivis que nous nommerons *élastoblastes* (p. 142 et suiv.).

3. Les *cellules élastogènes* forment des fibrilles aux dépens de leurs prolongements et de leur périphérie, puis elles s'isolent sous forme d'un fuseau protoplasmique, contenu dans un manchon fibrillaire réticulé. A cet état, elles ont une grande ressemblance avec les élastoblastes (p. 146 et 149).

4. La plupart de ces fibrilles, une fois isolées des cellules qui leur ont donné naissance, deviennent granuleuses et acquièrent peu à peu les caractères des fibrilles et des grains élastiques (p. 145 et 148). Un certain nombre de fibrilles restent à l'état d'éléments conjonctifs (p. 151).

5. D'autres grains élastiques proviennent de portions de protoplasma détachées et isolées au milieu du réseau fibrillaire (p. 149). Leur rôle semble se borner, dans les ligaments, à l'accroissement des fibrilles élastiques.

6. L'atrophie progressive des vaisseaux dans les organes élastiques est corrélative de la production d'élastine. Il est probable que le moindre apport d'oxygène est un des facteurs qui amènent une transformation complète de certaines cellules en substance élastique, comme cela a lieu pour les *élastoblastes* (p. 140 et 173).

7. La production de l'élastine est donc due à des phénomènes de dégénérescence sur la nature chimique desquels nous n'avons pas de données, mais dont les conditions physiques sont les suivantes :

a. Isolement du corps cellulaire au milieu d'un manchon fibrillaire d'origine protoplasmique,

b. Effritement de prolongements cellulaires,

c. Asphyxie progressive des organes élastiques,

8. L'accroissement des fibres élastiques se fait d'abord par les grains, puis par la transformation en substance élastique des éléments conjonctifs qui persistent jusqu'à l'état adulte entre les fibres élastiques. Cette transformation est le résultat de l'atrophie vasculaire continue (p. 151 et suiv.).

9. Dans les ligaments élastiques adultes, on trouve encore des tractus conjonctifs qui renferment des cellules élastogènes atrophiées, ou du moins à vie excessivement ralentie, comme l'indique la structure de leur corps protoplasmique (p. 152).

10. Le développement des éléments élastiques, dans les CARTILAGES RÉTICULÉS, se fait de la même façon que dans les ligaments. Ce sont encore, au début, des masses plasmodiales qui se résolvent en cellules étoilées, s'anastomosant entre elles. Comme pour les ligaments, ces prolongements deviennent fibrillaires, puis apparaît bientôt la cartilagéine qui englue entièrement ces fibrilles, les isole peu à peu du corps protoplasmique et détermine ainsi des modifications chimiques qui en font des éléments élastiques.

Ce qui caractérise surtout le développement des cartilages réticulés, c'est la très grande production de grains d'élastine qui concourent directement, ici, à la formation des fibres élastiques. Ces grains se forment sur le trajet des prolongements cellulaires et se trouvent plongés ainsi dans la substance cartilagineuse ou bien ils envahissent entièrement certaines cellules (les *Faserkugeln* de Gerlach), qui sont comparables aux élastoblastes des ligaments élastiques (p. 158 et suiv.).

11. Les substances dites fondamentales ont leur origine dans des élaborations qui se font, dès le début de l'âge embryonnaire, au sein de masses plasmodiales. Elles s'accroissent ensuite aux dépens de portions de protoplasma détachées du corps cellulaire (p. 165 et suiv.).

12. Dans certains cas, les phénomènes d'effritement cellulaire (clasmatose de Ranvier) sont des phénomènes de sécrétion servant à former ou à accroître les substances dites fondamentales (p. 169 et suiv.).

Explication des planches III, IV et V.

Dans les figures 10, 11, 13, 16, 17, 19, 29, 32, 33 et 34 existe une teinte grisâtre qui semble représenter une substance amorphe contenant les éléments cellulaires. Cet aspect est dû, tout simplement, au procédé photographique employé pour reproduire nos dessins. Le photograveur n'a pas pu enlever, dans ces figures, la teinte spéciale qui se produit toujours sur les epreuves photographiques. Ces figures, comme toutes les autres, du reste, ont été dessinées à la chambre claire.

PLANCHE III.

Fig. 1. — *Acanthias vulgaris.* Fœtus long de 7 centimètres. Ligament rachidien coupé longitudinalement. Liquide de Flemming. Fuchsine. Glycérine. — Grossi 900 fois.

a. Prolongements protoplasmiques granuleux.
b. Prolongements protoplasmiques fibrillaires.
c. Noyaux, les uns allongés, les autres arrondis.
d. Gaine conjonctive du ligament.

Fig. 2. — *Cheval.* Fœtus long de 35 millimètres. Ligament cervical coupé en travers. Liquide de Muller. Hématéine. Glycérine. Grossi 1000 fois.

Fig. 3. — *Acanthias vulgaris.* Fœtus long de 4 centimètres. Ligament rachidien coupé en travers. Liq. de Flemming. Carmin de Grenacher. Éosine. Glycérine. Grossi 750 fois.

a. Noyaux entourés de granulations protoplasmiques très abondantes.
b. Régions du corps cellulaire où les granulations sont très clair-semées.

Fig. 4. — *Acanthias vulgaris.* Fœtus long de 4 centimètres. Même ligament que ci-dessus coupé en long.

Fig. 5. — *Cheval.* Fœtus long de 12 centimètres. Ligament cervical coupé en travers. — Liq. de Muller. Glycérine. Grossi 900 fois.

a. Grains en contact direct avec le noyau.

Fig. 6. — *Cheval.* Fœtus long de 12 centimètres. Ligament cervical coupé en long. Liq. de Muller, Carmin de Grenacher. — Éosine. Grossi 750 fois.

a. Cellules élastogènes.
b. Cellules élastoblastes.
c. Grains disposés en chapelet.
d. Portions de protoplasma isolées.
e. Premières fibrilles élastiques.

Fig. 7. — *Cheval.* Fœtus long de 5 centimètres. Ligament cervical dissocié. Liq. de Kleinenberg. Hématoxyline. Éosine. Baume. Grossi 900 fois.

a. Cellules élastogènes.
b. Cellules élastoblastes.

Fig. 8. — *Cheval.* Fœtus long de 12 centimètres. Ligament cervical coupé en travers. Liq. de Muller. Hématoxyline. Éosine. Baume. Grossi 900 fois.

Fig. 9. — *Cheval.* Fœtus long de 17 centimètres. Ligament cervical coupé en long. Éléments en partie dissociés par la section.

a. Cellule élastogènes.
b. Cellules élastoblastes.

Fig. 10. — *Cheval.* Fœtus long de 32 centimètres. Ligament cervical coupé en long. Liq. de Muller. Benzine. Bleu de quinoléine.

d. Portions de protoplasma isolées se chargeant de grains élastiques.

c. Grains élastiques contenus dans le corps cellulaire.

b. Cellules élastoblastes.

a. Cellules élastogènes commençant à s'isoler des fibrilles auxquelles elles ont donné naissance.

Fig. 11. — *Veau.* Fœtus long de 6 centim. 5. Ligament cervical coupé en long. — Liq. de Muller. Carmin de Grenacher. — Vert de méthyle. Acide picrique. Grossi 750 fois.

a. Réseau fibrillaire contenant des portions de protoplasma isolées du corps cellulaire.

Fig. 12. — *Veau.* Fœtus long de 60 centimètres. Ligament cervical fixé par acide chromique et alcool. Safranine. Baume.

a. Cellule élastogène.

b. Cellules élastoblastes entourées de fibrilles élastiques qui se désagrègent au bout de quelque temps de séjour dans la potasse.

Fig. 13 et 14. — *Veau.* Fœtus long de 49 centimètres. Ligament cervical. — Liq. de Kleinenberg. Carmin de Grenacher. Éosine. Dessiné après trente heures de séjour dans la potasse.

Fig. 15. — *Cheval.* Fœtus long de 17 centimètres. Ligament cervical coupé en long. Liq. de Muller. Carmin de Grenacher. Benzine pendant une demi-heure. Grossi 900 fois.

a. Cellules élastogènes dont les prolongements se désagrègent en masses protoplasmiques.

b. Cellules à noyau sphérique et à corps protoplasmique irrégulier.

c. Masses protoplasmiques complètement isolées, et ayant acquis les caractères de la substance élastique.

d. Fibres élastiques.

Planche IV.

Fig. 16. — *Veau.* Fœtus long de 7 cent. 5. Ligament cervical coupé en long. Liq. de Muller. Grossi 900 fois.

a. Cellules élastogènes.

b. Cellules élastoblastes, beaucoup plus nombreuses ici.

Fig. 17. — *Veau.* Fœtus long de 6 centimètres. Corde du ligament cervical dissociée. Liq. de Muller. Hématoxyline. Éosine. Baume. Grossi 900 fois.

Cellules élastoblastes.

Fig. 18. — *Cheval.* Fœtus long de 11 centimètres. Ligament cervical dissocié. Liq. de Muller. Carmin de Grenacher. Glycérine. Grossi 900 fois. Cellules élastogènes entourées d'un manchon fibrillaire.

Grains élastiques.
Masses protoplasmiques isolées dans le réseau de fibrilles.

Fig. 19. — *Veau.* Fœtus long de 7 cent. 5. Ligament cervical coupé en travers. Liq. de Muller. Vert de méthyle. Acide picrique. Glycérine. Grossi 700 fois.

a. Gaine conjonctive du ligament.
b. Ligament cervical.

Fig. 20. — *Cheval.* Fœtus long de 28 centimètres. Ligament cervical coupé en long. Liq. de Muller. Carmin de Grenacher. Éosine. Grossi 750 fois.

a. Cellules isolées au milieu des fibrilles.
b. Portions de protoplasma isolées au milieu des fibrilles et contenant des grains élastiques.

Fig. 21. — *Galeus canis.* Fœtus long de 16 centimètres. Liq. de Muller. Hématoxyline. Éosine. Baume. Grossi 750 fois. Ligament rachidien coupé en long.

a. Noyaux en voie de division.
b. Fibres élastiques.

Fig. 22. — *Galeus canis.* Ligament sous-rachidien.

a. Corps vertébral.
b. Lame élastique qui sépare le ligament sous-rachidien du corps vertébral.
c. Noyaux.
d. Grains élastiques.

Fig. 23. — *Galeus canis.* Fœtus long de 17 cent. 5. Liq. de Muller. Picro-carmin. Glycérine picriquée. Ligament cervical coupé en long. Grossi 900 fois.

a. Cellules isolées au milieu des fibres élastiques.
b. Grains élastiques.
c. Cellule fusiforme placée sur le trajet d'une grosse fibre qui paraissait nucléée, à un grossissement de 400 diamètres.

Fig. 24. — *Veau.* Fœtus long de 49 centimètres. Liq. de Kleinenberg. Carmin de Grenacher. Éosine.

a. Cellules fusiformes.
b. Substance formée par un reticulum granuleux.

Fig. 25. — Même préparation après une demi-heure de séjour dans la potasse. Les cellules sont à peine visibles; la substance réticulée a disparu presque entièrement, et des fibres élastiques ont apparu (*a. b*). Les gros grains du reticulum ont seuls résisté (*c*).

Fig. 26. — *Galeus canis*, adulte. Liq. de Muller. Carmin de Grenacher. Glycérine. Ligament rachidien dissocié. Grossi 750 fois.

a. Cellules aplaties dont le corps cellulaire a perdu presque entièrement ses granulations.
b. Fibres élastiques de différentes grosseurs.

Fig. 27. — *Jeune veau.* Liq. de Muller. Éosine.
a. Fibre élastique provenant de la corde du ligament cervical.
b. Cellules plongées dans la substance conjonctive qui se dépose à la surface de la fibre.

Planche V.

Fig. 28. — *Mouton.* Fœtus long de 13 centimètres. Liq. de Muller. Hématoxyline. Éosine. Cartilage de l'oreille, grossi 450 fois.
a. Région où les limites cellulaires sont très nettes.
b. Région où les noyaux semblent plongés dans une substance fondamentale.

Fig. 29. — *Cheval.* Fœtus long de 12 centimètres. Liq. de Muller. Fuchsine. Glycérine. Cartilage de l'épiglotte, grossi 500 fois.
a. Cellules à corps protoplasmique étoilé.
b. Cellules à corps protoplasmiques fusionnés en une masse plasmodiale. Dans cette région, les noyaux sont en voie de division.
c. Espaces clairs contenus dans le reticulum protoplasmique.
De place en place, on voit dans l'intérieur du protoplasma, des granulations plus grosses, fortement colorées et des traces de fibrilles.

Fig. 30. — *Mouton.* Fœtus long de 26 centimètres. Liq. de Muller. Picro-carmin. Acide acétique. Glycérine.
d. Cellules rétractées dans leur capsule et émettant des gaines élastiques, colorées en jaune.
b. Masses colorées en jaune chargées de productions élastiques.
c. Cartilagéine colorée en rose sillonnée de prolongements fibrillaires venant des cellules non encore isolées (*a*).
a. Cellules élastogènes.
e. Grains élastiques.

Fig. 31. — *Cheval.* Fœtus long de 3 centim. 5. Liq. de Muller. Vert de méthyle et acide picrique. Cartilage de l'oreille, grossi 900 fois.

Fig. 32. — *Mouton.* Fœtus âgé de deux mois et demi. Liq. de Muller. Éosine hématoxylique.
Cartilage de l'épiglotte, grossi 500 fois.
a. Fibres élastiques en contact intime avec les corps cellulaires.
b. Fibres élastiques moniliformes.
c. Fibres moniliformes en partie seulement.

Fig. 33. — *Mouton.* Fœtus long de 13 centimètres. Liq. de Muller. Hématéine. Éosine. Baume.
Cartilage de l'épiglotte, grossi 750 fois.

Fig. 34. — *Mouton.* Fœtus long de 18 centimètres. Liq. de Muller. Picro-carmin. Baume.

Cartilage de l'épiglotte grossi 750 fois, montrant des fibres et des grains élastiques en rapport avec les corps protoplasmiques.

Fig. 35. — *Mouton.* Fœtus long de 26 centimètres. Liq. de Muller. Carmin de Grenacher. Acide picrique. Glycérine.

Cartilage de l'épiglotte.

a. Portions de protoplasma isolées. Beaucoup de fibrilles sont en rapport direct avec les corps cellulaires.

Fig. 36. — *Mouton.* Fœtus âgé de deux mois et demi. Liq. de Muller. Éosine.

Cartilage de l'épiglotte.

a. Cellules élastoblastes presque entièrement transformées en substance élastique.

b. Portions de protoplasma isolées.

c. Grains élastiques formant une fibre.

Fig. 37. — *Mouton.* Fœtus long de 13 centimètres. Liq. de Muller. Hématéine. Éosine. Baume.

Cartilage de l'épiglotte grossi 750 fois.

a. Fibres élastiques en contat direct avec les noyaux.

Fig. 38. — *Galeus canis.* Fœtus long de 16 centimètres, grossi 750 fois Liq. de Muller. Hématoxyline. Éosine. Baume.

Région de l'occipital où s'attache le ligament sus-rachidien.

a. Fibres élastiques engluées dans la cartilagéine.

b. Capsules contenant des cellules et des grains élastiques.

Fig. 39. — *Chien* adulte. Liq. de Muller. Picro-carmin. Glycérine.

Portion élastique du cartilage aryténoïde.

a. Cellule présentant des grains élastiques à sa périphérie.

b. Face interne d'une capsule cartilagineuse tapissée par des grains élastiques.

c. Substance intercapsulaire renfermant des grains élastiques isolés, des fibres moniliformes et des fibres continues.

d. Région où se voit nettement un reticulum sur les mailles duquel sont fixés les grains élastiques.

e. Fibres faisant communiquer l'intérieur de la capsule avec la substance extérieure.

Fig. 40. — *Mouton* adulte. Alcool. Picro-carmin.

Cartilage de l'épiglotte grossi 1000 fois.

a. Cellule ratatinée, colorée en rose.

b. Globules de graisse restés incolores.

d. Grains élastiques colorés en jaune.

e. Grains colorés en jaune placés en série linéaire.

f. Masses d'élastine formant une capsule aux cellules.

Fig. 41. — *Mouton* presque à terme. Alcool. Picro-carmin. Cartilage de l'épiglotte grossi 1200 fois.

a. Noyaux.

b. Corps cellulaires renfermant des grains élastiques.

c. Fibres élastiques coupées en travers.

d. Fibres moniliformes.

Fig. 42. — *Mouton* à terme. Liq. de Muller. Carmin de Grenacher. Acide picrique. Cartilage de l'épiglotte, grossi.

a. Noyau coloré en rouge.

b. Corps cellulaire coloré en jaune présentant à sa surface des grains élastiques.

Fig. 43. — *Mouton* à terme. Liq. de Muller. Carmin de Grenacher. Acide picrique.

a et *b* grains et fibres élastiques.

Les corps cellulaires renferment des grains élastiques.

Bibliographie.

1822. — H. Hauff. De systemate telæ elasticæ, 1822.
1836. — Rauschel. De arteriarum et venarum structura. Dissert. inaug., 1836.
1836. — Eulenberg. De tela elastica. Dissert. inaug., 1836.
1837. — Valentin. *Repertorium f. Anatomie u. Physiologie*, Bd II, 1837.
1838. — Valentin. *Muller's Archiv*, 1838.
1839. — Schwann. Mikroskopische Untersuchungen über die Ubereinstimmung in d. Struktur und d. Wachtsthum d. Thiere und Pflanzen, 1839.
1839. — J. Müller. *Muller's Archiv*, 1839.
1840. — Valentin. *Muller's Archiv*, 1840.
1841. — Henle. Allgemeine Anatomie, 1841, *trad. franç.*, 1843, t. I, p. 437.
1842. — Valentin. R. Wagner's Handwörterbuch d. Physiologie, 1842, Bd I, p. 668.
1844. — Gerber. Handbuch d. allgem. Anatomie d. Menschen, 1840-44, p. 119.
1845. — Harting. Recherches micrométriques sur le développement des tissus et des organes du corps humain, 1845.
1845. — Reichert. Bemerkungen zur vergleichenden Naturforschung... 1845.
1847. — H. Muller. Ueber den Bau der Molen, 1847.
1847. — A. Kœlliker. Ueber den Bau u. d. Verrichtungen d. Milz. *Mittheilung d. Zurich. naturw. Gesellschaft*, 1847.
1848. — A. Kœlliker. Beitrage zur Kenntniss der glatten Muskel. *Zeitschrift f. wissenschaft. Zoologie*, Bd I, Heft I, 1848, p. 48-88, pl. IV, Bd VII, fig. 31.
1849. — Kilian. Die Structur d. Uterus bei Theiren. *Zeits. f. ration. Medicin*, 1849.
1849. — Hassal. The microscopy anatomy of the human body, 1846-49.
1850. — A. Kœlliker. Mikroskopische Anatomie, 1850, Bd II, p. 225, fig. 66, B.
1851. — Beale. *Archiv. of medicinæ*, 1851.
1851. — Rudolf Virchow. Ueber die Identität von Knochen, Knorpel und Bindegewebes, Körperchen, sowie uber Schleimgewebe. *Würzburg. Verhandl.*, Bd II.
1851. — Donders. Form. Mischung und Function der elementaren Gewebetheile. *Zeitschrift f. wissenschaft. Zoolog.*, 1851, III, p. 348 et t. IV, p. 242.
1851. — Henle. *Canstatt's Jahresbericht f.* 1851, p. 22.
1852. — Remak. *Muller's Archiv*, 1852, Heft. I.

1852. — Reichert. Zur Streitfrage über d. Gebilde d. Bindesubstanz, etc. *Muller's Archiv*, 1852, p. 521-540.
1852. — A. Kœlliker. Ueber die Entwiklung d. sogennanten Kernfasern, d. elastischen Fasern u. des Bindegewebes. *Würzburg. Verhandl.*, 1852, Bd III.
1852. — Rheiner. Beiträge zur Histologie des Kehlkopfes, *Wurzburg*, 1852.
1852. — Zollikofer. Chemische Untersuchungen des elastischen Gewebes. *Annalen d. Chemie u. Pharmacie*, Bd LXXX, 1852.
1852. — Hessling. *Canstatt's Jahresbericht f.* 1852, p. 21.
1852. — Thierfelder. De regeneratione tendinum. *Diss. histologica*, 1852.
1852. — Kœlliker. Ueber die Entwicklung d. sogenannten Kernfasern d. elastischen Fasern. *Wurzburg. Verhandl.*, 1852, p. 1-7, sans figures.
1853. — J. Meyer. Ueber die Neubildung von Blutgefassen in plastichen Exsudaten. *Annalen der Charité*, 1853, Bd IV, Hft 1.
1855. — Virchow. *Archiv f. anat. Path.*, 1855 (p. 558).
1856. — Max Schultze. Ueber den Bau der Gallertscheibe der Medusen. *Muller's Archiv*, 1856, p. 311-320, pl. XI-XII, fig. 1-9.
1856. — Sasse. *Henle's Bericht über die Fortschritte d. Anatomie im Jahre* 1856.
1857. — E. Klopsch. *Müll. Arch.*, 1857, p. 497.
1857. — Mandl. Anatomie microscopique, 1857, t. II.
1857. — Leydig. Lehrbuch d. Histologie. Trad. franç., 1866.
1858. — Baur. Die Entwicklung der Bindesubstanz, 1858, p. 25.
1858. — Billroth. *Canstatt's Jahresbericht f.* 1858, p. 227.
1858. — A. Rollet. Untersuchungen über die structur d. Bindegewebes. *Wiener Sitzungsberichte*, 1858, t. 30, p. 37-72, pl. I et II, fig. 1-12.
1858. — Henle. *Henle's Bericht über d. Forschritte d. Anatomie im Jahre.* 1858, p. 52.
1858. — A. Bandlin. Kenntniss d. umspinnenden Spiralfasern des Bindegewebes. — Dissert. Zurich, 1858.
1858. — A. Kœlliker. Beiträge zur vergleichenden Anat. u. Hist. *Zeitsch. f. wissensch. Zoologie*, t. IX, 1858, p. 138-142.
1859. — Beneke. *Henle's Bericht für Jahr* 1859.
1859. — H. Müller. Ueber eigenthümliche scheibenförmige Körper. *Wurzburg Verhandl.*, 1859, Bd X, p. 127-137, Taf. 1, fig. 1-11.
1860. — Gerlach. Handbuch d. allgemem. u. speciell. Gewebelehre, 1860.
1860. — Marc Sée. Anat. et Physiol. du Tissu élastique. Thèse agrég. Paris, 1860.
1860. — H. Müller. Ueber die elastichen Fasern im Nackenband der Giraffe. *Wurzburg naturwissenschaftl. Zeitschrift*, 1860, Heft 2.
1860. — Martyn. On connectiv tissue. *Beale's Archives of medicine*, 1860.
1861. — A. Weissman. Ueber d. feineren Bau d. menslichen Nabelstranges. *Zeits. f. rationelle Medicin*, 1861, t. XI, p. 140-166, pl. IV-VI, fig. 18.
1861. — Kœlliker. Neue Untersuchungen über die Entwicklungs d. Bindegewebes, 1861.
1861. — Beale. *Henle's Bericht für Jahr* 1861.
1862. — Recklinghausen. Die Lymphgefässe und ihre Bindegewebe.
1863. — H. Rabl-Rückhard. Ueber den Netzknorpel des Ohrs. *Muller's Archiv*, 1863, p. 41-65, pl. III, B. fig. 1-3.
1866. — Ordonnez. Étude sur le développement des tissus fibrillaire et fibreux. *Journal de l'anatomie*, 1866, n° 5.
1868. — Bruch. Untersuchungen über die Entwickelung der Gewebe. *Aus den Abhandlungen der Seuckenbergischen naturforschenden Gesellschaft*, Bd IV u. VI, 1868.
1869. — Caye. Ueber die Entwicklung d. elastichen Fasern d. Nackenbandes, 1869.
1870. — Ebner. Ueber den Bau der Aortwand, besonders der Muskelhaut derselben. *Untersuchungen aus dem Institute für Physiologie und Histologie in Graz.*, 1 Heft, 1870.
1871. — Boll. Untersuchungen über den Bau und die Entwickelung der Gewebe. *M. Schultze's Archiv f. mikroskopische Anatomie*, 1871, Bd VII.

1872. — Ranvier. Recherches sur l'histologie et la physiologie des nerfs. *Archiv. de physiologie*, t. IV, 1872, p. 427-434.
1872. — Adickes. Zur histologie des Bindegewebes. *Diss. Göttingen*, 1872, S. 12.
1873. — O. Hertwig. Ueber die Entwicklung und den Frau des elastichen Gewebes im Netzknorpel. *Arch. für mikroskopische Anat.*, 1873, Bd IX, p. 80-100; pl. VII, fig. 1-15.
1873. — R. Deutschman, Ueber die Untwickelung der elastichen Fasern in Netzknorpel, Diss. inaug. 1873 et *Arch. für Anat. u. Phys.*, 1873, 732-750, pl. XIV, fig. 1-7.
1873. — Robin, Anatomie et Physiologie cellulaires, Paris, 1873.
1874. — Brunn, *Reichert's u. du Bois-Raymond's Archiv*, 1874, p. 1.
1874. — Cornil. Altérations des fibres élastiques du poumon. *Archiv. de physiologie*, 1874, p. 376.
1874. — Thin. Bindegewebeszellen, Compte rendu par Waldeyer, in *Virchow's u. Hirsch Jahresberichten*, f. 1874. p. 56.
1874. — O. Hertwig. *Arch. f. mikr. Anat.*, Bd. 11, supplément 1874.
1877. — Bagneris. Sur la tinction des fibres élastiques par l'éosine. *Rev. méd. de l'Est*, avril 1877.
1877. — G. Schwalbe. Beiträge zur Kenntnis des elastichen Gewebes. *Zeitschr. f. Anat. u. Entwicklungs*, Bd II, 1876-77, p. 236-273, pl. XI, fig. 1-8.
1878. — Pfeuffer. Die elastiche Faser des Ligamentum nuchae unter d. Pepsin — und Trypsineinwirkung. *Arch. f. mikroskop. Anat.*, 1878, Bd XVI.
1878. — L. Gerlach. Ueber die Anlage und die Entwickelung des elastichen Gewebes. *Morph. Jahrb.*, IV, 1878, suppl., 87-116, Taf. VI-VII, fig. 1-6.
1878. — Robin. Article Fibre. *Dict. encycl. sc. méd.*, 1878.
1878. — Waldeyer. *Virchows' u. Hirsch Jahresbericht.* f. 1878, Bd. I.
1878. — Peremejko. Zum Bau der Blutgefässe. *Zoologischer Anzeiger*, 1878, n° 9, p. 200.
1879. — Ravogli. Untersuchungen über Bau die Entwickelung und Vereiterung der Cutis. *Stricker's Medizinische Jahrbücher*, 1879.
1882. — I. Soudakewitsch, Le tissu élastique, sa texture et son développement (en russe), Kieff, 1882, 63 p., 4 pl.
1882. — F. Balzer. Recherches techniques sur le tissu élastique. *Arch. Physiol.*, 1882.
1884. — Cornil et Ranvier. Histologie pathologique, 2e éd., 1884, t. II, p. 109.
1886. — Unna. Eine neue Methode der Färbung elasticher Fasern. *Monatsh. f. prakt. Derm.*, 1886.
1886. — Robin. Article Élastique. *Dict. encycl. sc. méd.*, XXXIII, 1886.
1886. — Lustgarten. Victoriablau, ein neues Tinctionsmittel für elastiche Fasern und für Kerne. *Med. Jahrb. f. Ges. d. Aerzte zu Wien*, 1886, p. 285-91.
1887. — G. Martinotti. Una methodo simplice per la colorazione delle fibre elastiche. *Zeits. f. wissenschaft. Mikroksopie*, 1887, Bd IV, p. 31.
1887. — Griesbach. Das Metanilgeb, *Zeits. f. wiss. Mikr.*, IV, 1887, p. 442.
1887. — Sergio Pansini, Sulla genesi delle fibre elastiche. *Progresso medico*, Napoli, 1887.
1887. — M. Kuskow. Beiträge zur Kenntnis der Entwickelung de elastichen Gewebes im ligamentum nuchæ und im Netzknorpel. *Arch. für mikr. Anat.*, XXX, 32-38. taf. IV. 1887.
1886. — A. Blascko. Ueber physiologische Versilberung des elastichen Gewebes, *Arch. f. mikr. Anat.*, XXII, 1886.
1888. — F. Mall. Reticulated and yellow elastic tissues. *Anat. Anz.*, III, 397-401, 1888.
1888. — Ferria. La colorazione delle fibre elastiche coll'acido cromico e colla safranina. *Zeits. f. wiss. Mikr.*, V, 1888, p. 341.
1888. — Martinotti. Della reazione delle fibre elastiche coll'uso del nitrato d'argento. *Zeits. f. wiss. Mikr.*, V, 1888, p. 521.
1889. — A. Ewald. Zur Histologie und Chemie der elastichen Fasern und des Bindegewebes. *Zeitschr. f. Biol.*, XXVI, 1-56, Taf. 1, 1889.

1889. — Martinotti. De la réaction des fibres élastiques avec l'emploi du nitrate d'argent. *Arch. ital. de Biologie*, XI, p. 253, 1889.
1890. — Ranvier. Des clasmatocytes, *Compt. rend. Ac. sc.*, 1890, 1891, 1892, 1893.
1890. — Unna. Vortrag auf der Bremer Naturforscherversammlung. *Monatsch. f. prakt. Derm.*, 1886.
1890. — V. Mibelli. Di un methodo semplice per la dismostrazione delle fibre elastische nella pelle. *Zeits. f. wiss. Mikr.* VII, 1890, p. 225.
1890. — Koppen. Farbung elastischer Fasern und der Hornschicht. *Zeits. f. wiss. Mikr.*, VI, 1889, p. 473 et VII, 1890, p. 22.
1891. — W. Flemming. Zur Entwickelungsgeschichte des Bindegewebesfibrillen. *Wirchow's Fetschrift*, 1891, p. 213.
1891. — Sergio Pansini. Sulla costituzione della cartilagine e sulla origine delle fibre elastische nella cartilagine reticolata ed elastica. *Giornale dell' Ass. dei Naturalisti e Medici*, Napoli, 1891.
1891. — F. Mall. Das reticulirte Gewebe und seine Beziehungen zu den Binde gewebsfibrillen. *Abh. math. u. phys. Classe sächs. Ges. d. Wiss.*, XVII, 5-44, 1891.
1891. — Burci. *Journ. Roy. Mic. Soc.*, 1891, p, 831 et 1892, p. 292.
1891. — Unna. Notiz bettreffend die Taenzersche Orceinfärbung des elastischen Gewebes. *Monatsh. f. prakt. Derm.*, 1891.
1892. — J. Heller. Beitrage zur Histiogenese der elastichen Fasern im Netzknorpel und ligamentum nuchæ. *Monatsh. f. prakt. Dermat. Hamburg*, XIX, 217-237, 1892.
1892. — Unna. Notiz betreffend die Tanzer'sche Orceinfarbung des elastichen Gewebes. *Zeit. f. wiss. Mikr.*, IX, 1892, p. 94.
1893. — G. Loisel. Les cartilages linguaux des Mollusques (structure et développement histogénique). *Journ. de l'Anatomie et de la Physiologie*, 1893, p. 466-522, fig. 1-28.
1893. — J. Soffiantini. Contribution à l'étude du tissu élastique dans les néoplasmes fibreux de la peau. *Arch. méd. expérim.*, mai 1893.
1892. — Zenthoefer. Topographie des elastischen Gewebes innerhalb der Haut des Erwachsenen. *Zeits. f. wiss. Mikr.*, IX, 1892, p. 509.
1892. — Wolters. Beitrag zur Kenntniss der Sklerodermie. *Arch. f. Dermatologie u. Syphilis*, 1892.
1892. — M. Verworn. Die physiologische Bedeutung des Zellkernes. *Archiv f. die gesammte Physiol. von Pflüger*, Bd 51, 1892, p. 118, pl. I-VI avec 29 fig.
1894. — G. Loisel. Développement des fibres élastiques dans le ligament cervical du cheval. *C. R. Soc. Biol.* juillet 1894.
1894. — Ravitz. Manuel d'histologie, Berlin, 1894.
1894. — A. Soulié. *C. R. Soc. Biologie*, 17 mars 1894.
1895. — A. Spuller. Ueber Bau und Entstehung des elastichen Knorpels. *Dissertation Erlangen.*, 1895, 18 S.
1895. — Le Dantec. Études biologiques comparatives sur les Rhizopodes lobés et réticulés d'eau douce. *Bullet. scient. de la France et de la Belgique*, t. XXVI, 1895, 44 pages et 10 fig.
1896. — Ed. Retterer. Sur le développement morphologique et histologique des bourses muqueuses et des cavités péritendineuses. *Journ. Anat. et Phys.*, 1896, p. 256-300, fig. 1-5, pl. V, fig. I-V.

DISSECTION D'UN MONSTRE HUMAIN DOUBLE AUTOSITAIRE

(MONSTRE SYSOMIEN-GENRE DÉRODYME)[1]

Par GILIS et PRAT.

Conformation extérieure.

Le tronc, auquel sont appendus deux membres thoraciques et deux membres abdominaux, est comparable à celui d'un beau fœtus à terme. Il supporte deux cous, nettement séparés et surmontés de deux têtes, ayant chacune le volume d'une tête de nouveau-né. Vu par la face antérieure, le tronc paraît simple; si on l'examine par la face postérieure, on constate l'existence de deux crêtes épineuses distinctes jusqu'à son extrémité inférieure. Les organes génitaux du sexe mâle sont normaux. Les membres sont bien conformés d'une manière générale; le pouce de la main gauche se termine par une double phalange.

Dissection.

1° *Squelette du tronc.* — Les deux colonnes vertébrales convergent l'une vers l'autre, de haut en bas, en formant un angle de 30° environ dont le sommet correspond à la base de la région sacrée. Une excellente épreuve radiographique, obtenue par M. Imbert avec les rayons de Röntgen, permet de voir que chaque colonne vertébrale décrit dans la région dorso-lombaire une légère courbure à concavité tournée en dedans; dans la région cervicale, une courbure à convexité interne. Chaque colonne renferme vingt-quatre vraies vertèbres normales. Le sacrum et le coccyx sont doubles aussi, mais intimement unis par leurs bords axiaux.

Dans la région dorsale, les vertèbres de chaque rachis donnent insertion, sur leur côté externe, à douze côtes qui, en avant, contractent avec le sternum les rapports habituels. Sur le côté interne, les mêmes vertèbres supportent une série de côtes, longues de 3 centimètres en moyenne, dans lesquelles on distingue la tête, le col et la tubérosité normalement conformés; le corps, très atrophié, est réduit à un tubercule, qui s'unit sur la ligne axiale du monstre

1. Ce monstre, envoyé au laboratoire d'Anatomie de la Faculté de Montpellier, le 5 juillet 1896, par M. le Dr Azalbert (de Caunes, Aude), est arrivé vivant au terme normal de la grossesse. Il est mort pendant les manœuvres de l'accouchement.

avec un tubercule semblable de la côte opposée. En explorant par le toucher la ligne verticale suivant laquelle se fait la soudure des côtes internes, on trouve une série de tubercules superposés donnant l'impression d'une crête épineuse moyenne. Nous n'avons trouvé aucun vestige de sternum sur cette ligne de soudure.

A la région lombaire, des fibres nacrées, partent du sommet des apophyses costiformes internes des deux colonnes, s'entre-croisent sur la ligne médiane, et vont s'attacher, du côté opposé, soit aux apophyses transverses des deux ou trois dernières vertèbres dorsales, soit aux deux ou trois dernières côtes rudimentaires. Ce plan fibreux, résistant, représente la fusion de deux ligaments lombo-costaux de Henle et des trousseaux fibreux qui normalement se détachent du sommet des dernières apophyses costiformes.

Les deux os iliaques sont normaux et complètent le bassin, qui n'offre qu'une particularité : la dualité du sacrum et du coccyx.

2° *Viscères.* — *a.* Tube digestif. — Une symétrie parfaite existe dans la portion sus-diaphragmatique du tube digestif : à chaque tête correspondent une cavité buccale, un pharynx, un œsophage normalement conformés. Chaque œsophage descend devant la colonne vertébrale correspondante, traverse le diaphragme par un orifice spécial. Au-dessous du diaphragme, les tubes digestifs deviennent dissemblables, puis se fusionnent en un seul. L'œsophage gauche aboutit à un estomac normal, à direction transversale et horizontale; à droite, l'œsophage se termine dans une poche stomacale fusiforme, conservant la direction verticale, bien plus petite que inégaux l'estomac gauche. Les extrémités pyloriques de ces deux estomacs s'unissent ensemble pour donner naissance à un duodénum unique auquel fait suite un intestin définitivement normal.

La rate répond à la grosse tubérosité de l'estomac gauche; à côté du renflement stomacal droit est une rate rudimentaire. Le foie, le pancréas sont uniques et en situation normale.

b. Appareil respiratoire. — L'appareil respiratoire est double dans toutes ses parties : deux trachées, quatre bronches, quatre poumons. Les deux poumons internes sont un peu moins développés que les deux externes.

c. Appareil circulatoire. — Celui-ci offre une grande complexité. Le péricarde unique, situé entre les deux poumons internes, est occupé par un cœur à deux pointes, ou, autrement dit, par un cœur divisé en deux segments inégaux — le gauche beaucoup plus volu-

mineux que le droit — réunis par une zone moyenne à parois minces et flasques. L'examen de la configuration intérieure de l'organe montre que chaque segment contient deux ventricules, que la portion moyenne représente une cavité auriculaire commune aux deux segments ventriculaires. La cloison interventriculaire se termine en haut par un bord libre; chaque ventricule s'ouvre dans l'oreille unique par un orifice muni d'une valvule auriculo-ventriculaire. L'organe central de la circulation chez ce monstre résulte donc de l'union de deux cœurs dont les ventricules sont simplement juxtaposés, tandis que les quatre oreillettes se sont fusionnées en une seule. Le cœur droit est beaucoup plus réduit que le gauche. Dans chacun d'eux, le ventricule droit, plus mince, placé en avant du ventricule gauche, émet une artère pulmonaire. Le ventricule gauche se reconnaît à sa paroi plus épaisse et à l'émission du tronc aortique. L'aorte qui se détache du cœur gauche est de volume normal, croise la trachée gauche et descend sur la face antérieure de la colonne vertébrale du même côté. Le cœur droit émet un tronc aortique grêle, qui croise la trachée droite, puis suit la face antérieure de la colonne vertébrale droite jusqu'au-dessous du diaphragme. Arrivée dans l'abdomen, cette aorte rudimentaire devient oblique, et va se fusionner avec l'aorte gauche au milieu de la région lombaire. L'aorte unique résultant de cette union continue à descendre appliquée contre la colonne vertébrale gauche, se divise enfin en artères iliaques primitives qui fournissent aux deux membres inférieurs des troncs artériels normaux. De la convexité des crosses aortiques naissent les artères destinées à la tête et aux membres supérieurs, avec quelques variations d'origine et de position qui ne nous ont pas semblé mériter une description détaillée.

Dans la cavité auriculaire s'ouvrent six orifices : deux, les plus grands, répondent aux veines caves supérieure et inférieure; quatre aux veines pulmonaires.

J. F. Mekel (*De duplicitate monstrosa commentarius*, 1795, p. 77) a observé un cœur qui nous a paru être semblable à celui que nous venons de décrire.

d. Appareil génito-urinaire. — Cet appareil n'offre aucune trace de duplicité. Il est simple et normal dans toutes ses parties.

Le propriétaire-gérant : FÉLIX ALCAN.

Coulommiers. — Imprimerie PAUL BRODARD.

SUR L'ORGANISATION DES CAILLOTS

INTRA-VASCULAIRES ET CARDIAQUES

DANS L'INFLAMMATION DES VAISSEAUX

ET DE L'ENDOCARDE

Par V. CORNIL
Professeur à la Faculté de médecine de Paris.

(PLANCHE VI.)

En étudiant expérimentalement le rôle des cellules endothéliales des membranes séreuses dans les inflammations fibrineuses et en constatant la rapide organisation de ces cellules en tissu conjonctif vascularisé [1], j'ai pensé que des phénomènes analogues devaient avoir lieu dans les vaisseaux, aux dépens de l'endothélium de leur membrane interne. J'ai entrepris alors au mois de juillet 1896 et repris en octobre de cette même année, des expériences en vue d'étudier complètement ce qui se passe dans l'organisation des caillots cruoriques intra-vasculaires qui se concrètent à l'intérieur des vaisseaux enflammés artificiellement chez le chien. Les premiers résultats, portant *sur les lésions des vaisseaux* (*artères et veines*), *et sur la formation des cicatrices*, *consécutivement à une ligature*, en ont été publiés à l'Académie de médecine, dans la séance du 24 novembre 1896.

Depuis cette époque, j'ai vérifié maintes fois la constance du rôle de l'endothélium vasculaire dans les inflammations accompagnées de l'oblitération cruorique des vaisseaux, soit chez les animaux soumis

1. *Sur la réunion séro-séreuse des anses intestinales*, par MM. Cornil et Chaput. — Académie de médecine, 4 août 1896.

à l'expérience, soit chez l'homme. C'est pourquoi je reprends aujourd'hui ce même sujet pour le compléter par des détails nouveaux et par des dessins.

I

Ligature de la veine et de l'artère crurales chez le chien.

Mes premières recherches ont porté sur l'inflammation de la paroi vasculaire et sur la coagulation sanguine qui est la conséquence de la ligature des gros vaisseaux.

C'est l'expérience classique de la ligature qui nous a appris depuis longtemps quels sont les phénomènes qui caractérisent les cicatrices vasculaires. Nous avons fait ces ligatures après l'incision cutanée longitudinale de la région inguinale. Nous avons lié la veine tantôt après l'avoir isolée dans une étendue suffisante pour passer un stylet mousse et le fil, tantôt nous l'avons liée avec tout le paquet artérioso-nerveux. Nous serrions le fil assez fortement pour produire l'arrêt du sang dans la veine. Les fils qui nous ont servi étaient stérilisés dans le bichlorure de mercure. Une fois nous avons pratiqué une ligature incomplète de la veine seule, de façon à ce que le cours du sang veineux ne fût pas interrompu, et il ne s'est pas formé de caillot.

Au lieu de lier la veine, nous l'avons cautérisée plusieurs fois au thermocautère. Cette cautérisation détermine la coagulation complète du sang et les mêmes phénomènes de phlébite.

Ces opérations faites à ciel ouvert, avec toutes les précautions les plus rigoureuses, la peau était recousue. Pour plus de sûreté antiseptique, M. le Dr Chaput a bien voulu se charger d'en pratiquer plusieurs. Nous avons cautérisé aussi plusieurs fois la paroi de la veine au thermocautère à travers la peau en faisant un minimum de désordres opératoires. On sent très bien en effet l'artère crurale saillante sous la peau et il suffit de diriger le cautère le long du bord interne de l'artère pour atteindre la paroi veineuse.

Toutes ces opérations ont donné lieu aux mêmes phénomènes que nous allons étudier maintenant jour par jour.

Les premiers phénomènes vitaux réactionnels, qui se montrent dès le premier et le second jour après la ligature, consistent dans

une inflammation du tissu conjonctif de la tunique externe causée par le fil et dans la multiplication des cellules de l'endothélium de la paroi interne de la veine. Le fil imprégné de bichlorure agit évidemment comme irritant.

Les cellules endothéliales, plates et minces à l'état normal, se gonflent d'abord. Le corps cellulaire et le noyau font saillie du côté de la lumière du vaisseau, mais la cellule tient encore à la membrane interne vasculaire par deux ou trois prolongements minces qui l'y tiennent accrochée (*e*, *b*, fig. 1, pl. VI). Bientôt, en devenant plus volumineuse, la cellule perd plusieurs de ses points d'attache, se relève en arc de cercle ou droite, en restant attachée par un seul prolongement à la paroi vasculaire (*c*, fig. 1). Une série de cellules endothéliales, proliférées par division directe, se montrent alors perpendiculaires ou obliques à la surface de la membrane interne, souvent pressées les unes contre les autres à la façon d'un épithélium à cellules cylindriques ou disposées sans ordre en plusieurs couches, enchevêtrées, souvent anastomosées. Ces cellules continuent à se reproduire sur la membrane interne, de telle sorte que là où on en voit plusieurs couches, celles qui touchent la membrane interne sont aplaties à sa surface et y adhèrent, tandis que les autres sont adhérentes seulement par une extrémité, libres par l'autre ou tout à fait détachées et situées alors dans le caillot sanguin.

La figure 2 de la planche VI, dessinée comme la figure 1 à un grossissement de 400 diamètres, montre les différentes formes des cellules endothéliales hypertrophiées et proliférées. Elles constituent une accumulation dans laquelle les unes sont accolées à la paroi *c*, les autres relevées en arc de cercle et encore adhérentes à la paroi par une de leurs extrémités *a*, les autres tout à fait détachées *b*.

Les cellules relevées ou détachées se trouvent situées dans la coagulation sanguine qui remplit la lumière de la veine au-dessus et au-dessous de la ligature, et qui est formée de globules rouges au contact les uns des autres, de quelques filaments de fibrine et d'un petit nombre de globules blancs.

Ces cellules endothéliales ont donc la propriété de se détacher de la paroi et de progresser dans le caillot comme des colonies migratrices; mais elles conservent, par leurs prolongements anastomotiques, leurs relations primitives avec les cellules qui restent près de la paroi ou qui lui sont encore fixées.

Ce sont ces grandes cellules qui deviendront les agents actifs de l'organisation du caillot et de la réparation cicatricielle de la veine au niveau de la ligature et dans toute la région voisine où le sang s'est coagulé dans son intérieur.

Lorsqu'on examine ce qui se passe au niveau de la ligature ou tout près d'elle, sur des coupes transversales de la veine, on voit que la lumière de la veine, au lieu de sa forme circulaire, a pris celle d'une fente étoilée ou de l'ouverture fermée d'une bourse. La figure 13 montre cet aspect à un très faible grossissement, deux jours après l'opération. Souvent le fil, en se serrant, a produit sur la membrane interne ou les lames internes de la tunique moyenne un traumatisme tel qu'il a cassé ou même détaché un lambeau de ces membranes qui flotte dans la lumière vasculaire très étroite. Dans cette figure 13 on peut voir en *a*, dans un angle de la lumière étoilée de la veine, deux grumeaux de fibrine qui sont dessinés à un grossissement de 120 diamètres dans la figure 3 et qui représentent la phase du début de l'organisation de la fibrine.

Là, en effet, on voit d'une façon très nette deux grumeaux de fibrine, *f*, *f* (fig. 3), appartenant au caillot intra-veineux, qui sont adhérents à la paroi de la veine et retenus contre elle par un grand nombre de cellules endothéliales *a*. Ces cellules, anastomosées entre elles, s'étendent et s'étalent à la surface des bourgeons fibrineux; elles s'insinuent aussi entre les deux grumeaux de fibrine qu'elles unissent l'un à l'autre.

La figure 4 (pl. VI) représente, à un grossissement de 200 diamètres, un bourgeon fibrineux de même nature fixé de la même façon à la paroi de la veine fémorale, quarante-huit heures après l'opération et dans un point plus éloigné de la ligature. Le calibre de la veine à ce niveau est circulaire; toute sa lumière est remplie de sang. Le bourgeon de fibrine grumeleuse, *f*, *f'*, *f''*, est couvert de cellules endothéliales rattachées à la paroi de la veine par les mêmes cellules proliférées *a*. On reconnaît en outre que d'autres cellules endothéliales, existant à la surface du bourgeon de fibrine, pénètrent de là dans le sang coagulé qui l'entoure et vont ainsi comme à l'aventure entre les globules rouges du sang et les filaments minces de la fibrine.

Ainsi, quarante-huit heures après la ligature, ces cellules endothéliales à protoplasme membraniforme, à gros noyaux ovoïdes, se sont donc appliquées contre des fibres ou grumeaux de fibrine coa-

gulée près de la paroi, entourent déjà ces grumeaux fibrineux et les unissent par leurs prolongements protoplasmiques. Par ces anastomoses des cellules entre elles, ces grumeaux de fibrine sont déjà réunis entre eux et greffés sur la paroi interne de la veine où ils forment un ou plusieurs bourgeons.

En même temps, de la surface libre de ces bourgeons partent, dans le caillot sanguin qui les entoure, des cellules endothéliales allongées, allant souvent deux par deux, et alors parallèles l'une à l'autre, qui entrent en exploratrices dans le caillot formé de fibrilles de fibrine et de globules sanguins. Ces cellules d'avant-garde suivent généralement dans leur direction les filaments de fibrine.

Dès le quatrième jour après la ligature, il s'est formé, dans le bourgeon fibrino-cellulaire, à l'aide des cellules endothéliales qui s'y trouvent, des néo-capillaires dont la paroi est constituée par de grandes cellules aplaties. Ces vaisseaux de nouvelle formation se montrent d'abord dans la partie du bourgeon qui est en contact avec la membrane interne de la veine fémorale.

J'ai dessiné (fig. 5, pl. VI) à un grossissement de 120 diamètres, une partie du contenu de la veine fémorale quatre jours après la ligature. La partie supérieure de la figure confine au caillot cruorique; la portion inférieure à la zone contiguë à la membrane interne de la veine qui n'est pas représentée. Dans cette portion inférieure du dessin on voit des vaisseaux capillaires tout à fait caractérisés, anastomosés en réseau, vus suivant leur longueur, comme le vaisseau *v*, ou coupés en travers, comme en *v'*. Ces vaisseaux existent au milieu de la fibrine et ils sont accompagnés de cellules qui s'implantent sur leur paroi. A la partie supérieure du dessin, là où le caillot est surtout cruorique et non encore organisé, on voit les vaisseaux capillaires, avec des pointes d'accroissements, se continuer avec des cellules endothéliales allongées, parfois disposées parallèlement deux par deux en voie de formation d'un capillaire comme cela se voit en *c* (fig. 5). Ces cellules pénètrent entre les globules rouges du sang et les filaments minces de fibrine coagulée qui constituent le caillot cruorique qui remplit tout le vaisseau.

Nous avons dessiné une partie de ce caillot avec ses cellules, au quatrième jour après l'opération, avec un grossissement de 400 diamètres, dans la figure 10. Au milieu du caillot représenté

par ses filaments de fibrine *f*, par ses globules rouges *g* et ses globules blancs *l*, on voit de longues et minces cellules membraniformes qui s'avancent isolées, *m*, ou unies par des prolongements, *d*, *e*, ou parallèles, *b*, *c*. Ces deux dernières cellules se sont un peu écartées en laissant entre elles un espace *a* qui représente la cavité d'un capillaire de nouvelle formation.

Il est facile de comprendre que deux cellules plates, en forme de tuile creuse, s'unissant par leurs bords contigus, constituent la paroi mince d'un vaisseau capillaire.

Si l'on examine, avec un fort grossissement, les néo-capillaires quatre jours après la ligature, soit au bord du caillot, au contact de la membrane interne de la veine où l'organisation est la plus avancée, soit en se rapprochant du centre du caillot où se trouvent les formations les plus récentes, on constate que la paroi consiste uniquement dans des cellules plates en rapport immédiat avec la fibrine. Les sections transversales de ces néo-vaisseaux examinés près de la membrane interne montrent autour de la lumière vasculaire une bordure mince circulaire de protoplasme et un ou plusieurs noyaux appartenant à l'endothélium; les sections longitudinales offrent le même endothélium allongé suivant les bords de la fente capillaire. Dans le caillot moins organisé, le revêtement des fentes circulaires ou allongées des néo-capillaires ne présente pas une bordure de cellules endothéliales aussi complète et aussi caractéristique.

Ces néo-capillaires plus ou moins complets ne sont pas encore parcourus par du sang en circulation. On voit bien parfois, dans leur lumière, quelques globules rouges ou blancs, mais ce sont des hématies appartenant au caillot lui-même, c'est-à-dire adhérentes les unes aux autres, atrophiées, déformées, d'un volume moindre que les globules rouges vivants. Elles sont restées par hasard et en petit nombre dans les fentes déterminées par la progression des cellules endothéliales. Cette production de fentes vasculaires et d'un réseau complet, avec ses anastomoses, de vaisseaux capillaires dans la fibrine auprès de la membrane interne enflammée est très remarquable. Il se produit du 3e au 4e jour après la ligature. A ce réseau capillaire il ne manque rien que du sang circulant, ce qui lui arrivera vers le 6e ou 7e jour, lorsque des vaisseaux venus des vasa-vasorum de la membrane externe et moyenne de la veine se seront anastomosés avec lui à travers la membrane interne enflammée.

Les globules blancs contenus dans le caillot ne sont non plus nullement vivants; ils y sont en petit nombre, isolés, ratatinés; le plus souvent ils ne présentent plus de protoplasme et leurs noyaux multiples se sont eux-mêmes fragmentés de façon à représenter seulement des grains de nucléine.

Tout autres sont les globules blancs que l'on rencontre en nombre plus ou moins notable dans la membrane interne enflammée et à sa surface où ils sont mêlés aux cellules endothéliales desquammées et proliférées. Ces globules blancs paraissent provenir de la membrane interne et de la membrane moyenne, probablement par diapédèse à travers les vaisseaux capillaires des vasa-vasorum. Ils n'ont d'ailleurs pas de rôle essentiel au point de vue de l'organisation cellulo-vasculaire du coagulum fibrino-cruorique et ils paraissent surtout destinés à donner des aliments nutritifs aux cellules endothéliales proliférées qui ont un rôle exclusif ou tout au moins prédominant dans le processus que nous étudions.

Au sixième jour après la ligature ou la cautérisation de la veine, le caillot qui remplit sa lumière est complètement parcouru par des néo-capillaires au niveau de la partie liée ou cautérisée et uni solidement à la paroi par un tissu de cellules; au-dessus et au-dessous de la ligature, la plus grande partie du caillot est modifiée de la même façon. C'est le moment où la poussée cellulaire, l'hypertrophie et la néo-formation des cellules sont à leur maximum d'intensité.

Pour en avoir une idée exacte, il suffit d'examiner les deux figures 6 et 7 de la planche VI qui représentent l'organisation du caillot, six jours après la cautérisation de la paroi externe de la veine crurale au thermocautère.

La figure 6, dessinée à 120 diamètres, montre, à sa partie inférieure, un lambeau de la membrane interne sur lequel s'implantent une quantité considérable de cellules endothéliales qui unissent cette paroi au bourgeon endophlébitique. Toute la partie périphérique du caillot primitif qui occupe le bas du dessin est presque complètement organisée, avec des fibres de tissu conjonctif et des vaisseaux. Les fibres du tissu conjonctif nouveau ont une teinte rouge-violacée; il y a pourtant au milieu de ce tissu des grumeaux de fibrine, *f*, qui restent colorés en vert [1]. On remar-

1. Toutes les figures ont été colorées avec les teintes que donne la thionine : la fibrine en vert ou bleu verdâtre, le tissu conjonctif en violet tirant sur le rouge, et les cellules endothéliales et du tissu conjonctif en violet bleu foncé.

quera combien sont nombreuses et longues les cellules endothéliales du tissu nouveau. Lorsque, de la périphérie organisée du caillot on passe à une partie plus centrale et moins avancée comme organisation, *c*, on voit des fentes et canaux capillaires en voie de formation, *m*, *n*, au milieu du caillot fibrino-cruorique.

Dans la figure 7, dessinée à 200 diamètres, on a une partie *a*, dans laquelle il y a des cellules et des fibrilles de tissu conjonctif; dans le reste du dessin, la fibrine est parcourue par des fentes et des néo-capillaires, *v*, *v'*, tapissés de cellules endothéliales. Ces cellules endothéliales se terminent par des pointes d'accroissement ou s'anastomosent comme en *c'*.

On voit par ce qui précède que les cellules endothéliales sont les agents essentiels de l'organisation du caillot intra-veineux consécutif à une ligature. Ce sont elles qui, hypertrophiées et proliférées à la surface de la membrane interne de la veine, entrent dans le caillot, s'accolent aux grumeaux et fibrilles de fibrine, forment là un tissu de cellules anastomosées, des vaisseaux capillaires anastomosés en réseau et des fibrilles de tissu conjonctif de nouvelle formation, en même temps qu'elles unissent ce caillot organisé à la paroi de la veine.

Des phénomènes d'inflammation et de néo-formation cellulaires analogues se déroulent parallèlement et en même temps dans le tissu conjonctif de la membrane interne et dans les membranes moyennes et externes de la paroi veineuse. Là aussi, entre les fibres conjonctives ou élastiques et à côté des éléments contractiles, les cellules de tissu conjonctif de la paroi grossissent et se multiplient. On trouve à côté d'elles des cellules migratrices. Les vaisseaux préexistants sont dilatés comme dans toute inflammation; il y a parfois aussi des globules rouges sortis des vaisseaux, surtout au niveau ou au voisinage de la ligature. Des néo-capillaires, en rapport avec les vasa-vasorum, pénètrent dans toute la membrane moyenne et dans la membrane interne et viennent s'aboucher avec ceux du caillot déjà organisé, et la circulation s'établit ainsi partout à l'aide du sang venu des vasa-vasorum.

L'organisation en tissu conjonctif vascularisé se complète dans la partie liée de la veine et à son voisinage au-dessus et au-dessous pendant les jours suivants, de telle sorte que la transformation du caillot avec disparition de la fibrine est complète dix jours après la ligature. L'oblitération de la veine, la cicatrice sont absolument définitives à ce niveau.

La figure 8 montre à un faible grossissement, dix jours après l'opération, la forme de cette cicatrice qui est étoilée, qui fait corps avec la paroi veineuse et présente la lumière de plusieurs vaisseaux. Une partie de cette même cicatrice a été dessinée à 100 diamètres dans la figure 9. Le tissu cellulaire cicatriciel est formé de longues cellules étoilées anastomosées avec celles de la paroi et entre elles. Les vaisseaux *v*, *v'* se continuent directement avec ceux qui viennent de la paroi.

J'ai dessiné avec un grossissement plus fort (400 diamètres), dans la figure 12, les cellules de ce tissu conjonctif nouveau dix jours après l'opération. Ces cellules, anastomosées entre elles comme en *d*, *e*, *f*, sont entourées de fibres connectives de nouvelle formation reconnaissables à leur couleur violet-rouge.

Si l'on fait des coupes transversales de la veine un peu distantes du point ligaturé, soit au-dessous, soit au-dessus de ce point, et à cette même période, on constate que le tissu cicatriciel nouveau n'occupe qu'un segment de cercle plus ou moins étendu ou une zone adhérente à la membrane interne. C'est ce que montre la figure 11 à un faible grossissement.

Les oblitérations cicatricielles des veines s'effectuent très rapidement dans les conditions expérimentales que nous avons choisies, c'est-à-dire à la suite de ligature avec un fil aseptique (conservé dans le bichlorure ou passé à l'étuve) ou à la suite d'une cautérisation et en prenant les précautions propres à empêcher autant que possible la contamination de la plaie. Tout porte à croire que les choses se passent exactement de même chez l'homme dans les conditions analogues, c'est-à-dire après la ligature, le serrement des veines par la pince, la section, etc., dans les opérations aseptiques. La phlébite doit en pareil cas se terminer très rapidement par le mécanisme de l'organisation du caillot et de la cicatrice, si bien qu'il ne doit pas y avoir lieu de redouter ni déplacement de caillot ni embolie dans ces inflammations aseptiques.

Mais la phlébite observée chez l'homme en dehors des traumatismes est presque constamment la conséquence d'une intoxication ou d'une infection bactérienne et il est tout naturel qu'elle diffère de celle que nous venons d'étudier dans sa simplicité expérimentale. Telles sont, par exemple, les phlébites observées chez les nouvelles accouchées ou sous l'influence d'une infection streptococcique,

chez les tuberculeux, avec ou sans bacilles de Koch dans le caillot intra-veineux, à la suite de la pneumonie, du rhumatisme, etc. Le caillot, dans tous ces faits, est loin de s'organiser avec la même régularité; il n'adhère par conséquent pas aussi rapidement ni aussi complètement à la membrane interne de la veine; certaines de ses parties peuvent se déplacer et devenir le point de départ d'embolies mortelles quand elles oblitèrent l'artère pulmonaire ou une de ses branches principales. L'apparence et la constitution histologique du caillot sont aussi tout différentes.

Dans nos expériences, la coagulation sanguine intra-veineuse, de couleur rouge foncé comme le sang veineux, conserve cette couleur depuis le début jusqu'à son organisation définitive en tissu cellulo-vasculaire et, à ce moment même, elle est rouge parce qu'elle contient une grande quantité de vaisseaux capillaires plus ou moins dilatés parcourus par du sang.

Il en est autrement dans la plupart des phlébites infectieuses observées chez l'homme; le caillot est souvent gris, blanchâtre; il présente même parfois des foyers où il est ramolli. Cette couleur grisâtre, ce ramollissement, sont dus à la présence de nombreux globules blancs souvent en dégénérescence granuleuse et des microbes. Partout où prédominent les globules blancs, non seulement dans la phlébite mais aussi dans les inflammations infectieuses des membranes séreuses, les phénomènes de multiplication et d'organisation dont les cellules endothéliales sont le siège sont ralentis ou arrêtés. Il y a un antagonisme réel entre l'inflammation productive et organisatrice à la faveur de l'endothélium et l'inflammation septique accompagnée d'un épanchement considérable de leucocytes.

C'est pour cette raison que les phlébites septiques avec thrombus grisâtre présentent une marche plus lente, plus irrégulière que nos phlébites expérimentales.

Quelle que soit la cause de la phlébite humaine, elle finit par donner lieu à une cicatrice fibreuse vascularisée. Souvent les vaisseaux anastomosés qui sillonnent le tissu conjonctif de la cicatrice intra-veineuse sont très dilatés et se montrent semblables aux lacunes sanguines d'un tissu caverneux.

C'est là ce que j'ai observé plusieurs fois à la suite des phlébites des veines variqueuses des membres et des veines des tumeurs hémorroïdales du pourtour de l'anus. Dans ces dernières, lorsqu'on

examine au microscope des coupes transversales d'une veine, on reconnaît de la façon la plus nette les diverses couches des tuniques de la veine qui sont parcourues par des vaisseaux. La tunique interne est épaisse et confondue avec le tissu conjonctif qui occupe la lumière circulaire et assez étendue de la veine. Les vaisseaux de la paroi se continuent avec des vaisseaux capillaires très dilatés, en forme de lacunes creusées au milieu du tissu conjonctif dans la cavité du vaisseau. Le sang contenu dans les larges cavités de nouvelle formation possède ses caractères normaux. Il ne renferme pas un nombre exagéré de globules blancs. La circulation, au lieu de se faire dans la cavité unique de la veine, s'effectue alors dans les mailles d'un tissu caverneux.

Lorsque la ligature posée autour de la veine est incomplète, c'est-à-dire lorsqu'elle n'est pas assez serrée pour fermer complètement sa lumière, le sang continue à circuler et il ne se forme ni coagulum sanguin, ni chute ni multiplication évidente de l'endothélium. Dans une expérience sur le chien où nous avions fait, M. Chaput et moi, une ligature peu serrée, l'animal ayant été sacrifié six jours après, la lumière de la veine contenait du sang liquide en circulation; l'examen histologique des coupes transversales, au niveau, au-dessus et au-dessous de la ligature nous a montré que l'endothélium était en place et peu modifié. La lumière du vaisseau, au niveau de la ligature, était diminuée et irrégulière, présentant trois saillies mamelonnées séparées par des dépressions; la paroi de la veine était très épaissie, très enflammée surtout dans sa membrane adventice où les cellules du tissu conjonctif étaient hypertrophiées, multipliées, avec des leucocytes sortis en assez grande quantité des vaisseaux. Il y avait même par places, dans la tunique adventice et dans la tunique moyenne, des ecchymoses caractérisées par un épanchement de globules rouges en dehors des vaisseaux.

Dans les cautérisations de la paroi veineuse, si l'action du thermocautère n'est pas assez intense pour cuire et coaguler le sang, la circulation continue à se faire et la lésion se borne à une inflammation localisée aux membranes du vaisseau touchées par le cautère. Le sang ne cesse pas de circuler les jours suivants et il n'y a pas de thrombus.

Souvent, dans nos expériences, nous avions lié en masse le

paquet vasculo-nerveux de la région inguinale comprenant les veines crurales, l'artère crurale et le nerf. La ligature était toujours suffisante pour arrêter le cours du sang dans la veine parce que ses parois minces étaient facilement accolées; mais l'artère elle-même n'était pas toujours complètement serrée de façon à interrompre le cours du sang. Dans ce dernier cas, il ne se produisait rien d'anormal du du côté de l'artère. Mais si la paroi artérielle avait été comprimée contre le nerf de façon à ce que le cours du sang fût interrompu, on observait, sur les coupes transversales de l'artère crurale, les mêmes phénomènes que sur les veines, c'est-à-dire la prolifération de l'endothélium, la pénétration du caillot fibrineux par les cellules endothéliales, un bourgeon fibrineux plus marqué en un point, la formation de fentes et d'un réseau pseudo-capillaire dans le coagulum fibrino-sanguin, la formation enfin de tissu conjonctif.

La durée de l'organisation du caillot et de la formation de la cicatrice est un plus longue pour les artères que pour les veines. Ces phénomènes retardent de cinq à six jours sur ceux qu'on observe sur les veines, ce qui s'explique facilement par la résistance des lames élastiques et par la difficulté qu'éprouvent les vaisseaux de la tunique externe à les traverser.

II

Organisation du thrombus dans les artères et veines et a la surface de l'endocarde de l'homme.

Les inflammations des artères et des veines observées chez l'homme sont de tout point comparables à celles que nous venons d'étudier expérimentalement chez les animaux. Nous rapporterons d'abord deux observations de gangrène sèche de l'homme due à l'astérite de l'artère crurale.

Première observation. — J'ai eu l'occasion d'examiner cette année, dans mon service de l'Hôtel-Dieu, un malade de quarante ans, alcoolique, atteint de gangrène sèche du pied. La gangrène débuta sous nos yeux et envahit rapidement tout le pied droit; les battements de l'artère crurale étaient abolis; les symptômes de cette maladie ne présentèrent rien que d'ordinaire, avec le délire et tout l'ensemble des signes locaux, ecchymóses, bulles, dessiccation, coloration noire des orteils, etc.

A l'autopsie, un mois après le début, nous avons constaté un épaississement assez considérable, athéromateux, de la paroi de l'artère crurale

qui contenait, au-dessous de l'arcade, et dans une étendue de 7 à 8 centimètres un caillot adhérent qui la remplissait complètement. Au-dessous, l'oblitération était moins complète, mais il y avait néanmoins une couche adhésive de fibrine jusqu'aux dernières divisions de l'artère.

Au niveau de la région crurale, la veine saphène interne et la crurale présentaient seulement un caillot cruorique récent et il fallait descendre jusqu'à la veine tibiale postérieure pour trouver un thrombus organisé, rouge et tout à fait adhérent à la membrane interne de la veine.

Les coupes de l'artère fémorale, au niveau du caillot adhérent, au-dessous de l'arcade crurale, ont présenté un épaississement assez considérable de la paroi, surtout de la membrane adventice et de la membrane interne chroniquement enflammées. La membrane interne était d'ailleurs plus épaissie, plus saillante dans un point et c'est aussi à ce niveau que le caillot intra-artériel était le plus organisé. Le caillot adhérait partout à la membrane interne par des cellules endothéliales et, au niveau du bourgeon le plus saillant de cette membrane, par du tissu conjonctif et par des vaisseaux qui établissaient le cours du sang entre les vaisseaux de la paroi et ceux du thrombus. Il y avait des néo-capillaires parcourus par du sang à ce niveau et au pourtour du thrombus. Mais la partie centrale de ce dernier présentait seulement des capillaires en voie de formation, des cellules endothéliales isolées ou unies par leurs prolongements au milieu de la fibrine et des globules rouges mortifiés. Cet état d'avancement de l'organisation du caillot représentait à peu près ce que nous avons dessiné dans les figures 6 et 7 qui se rapportent à la veine crurale six jours après une cautérisation de la paroi.

Sur toute la longueur de l'artère fémorale et de ses branches examinées depuis le haut de la cuisse jusqu'à la cheville, on avait un caillot fibrino-cruorique remplissant leur calibre et organisé, avec des cellules de tissu conjonctif et des vaisseaux, dans une assez grande étendue, mais non complètement.

La veine tibiale postérieure présentait un caillot organisé aussi avec des vaisseaux tout au pourtour et des vaisseaux en voie de formation dans le centre encore fibrineux et cruorique.

Les coupes comprenant à la fois l'artère et la veine tibiale postérieure offraient à considérer à peu près le même avancement d'organisation des deux caillots artériel et veineux.

Il nous paraît facile d'expliquer ce retard dans l'organisation du caillot de l'artère comparé avec ce qui se passe chez le chien. En effet la paroi artérielle de notre sujet était primitivement malade, avec de l'endartérite chronique, où la dégénérescence granulo-graisseuse des cellules entre pour une grande part et où les phénomènes réactionnels des tissus ne pouvaient avoir la même énergie que dans la paroi artérielle d'un animal sain.

Il est probable que, dans cette observation, le thrombus artériel s'était fait primitivement au niveau d'une plaque d'endartérite chronique de l'artère crurale et que la cause de la gangrène sèche du pied résidait uniquement dans cette endartérite avec thrombose. Quant à la phlébite,

elle était due à la stase du sang dans tous les capillaires et veines du pied et à la coagulation consécutive de ce liquide dans la veine afférente au niveau de la zone d'inflammation séparant les parties saines d'avec la partie mortifiée.

Deuxième observation. — Dans cette seconde observation, il s'agissait aussi d'une gangrène sénile du pied observée dans le service de M. le Dr Proust remplacé par M. le Dr Toupet à l'Hôtel-Dieu. La gangrène datait aussi d'un mois environ; l'artère crurale était oblitérée complètement par un caillot adhérent, en partie organisé; la même lésion s'observait dans les veines de la partie inférieure de la jambe; mais le caillot artériel était dû à une embolie. Nous avons constaté, en effet, que l'auricule gauche du cœur était complètement rempli par un caillot rouge avec quelques traînées blanches, adhérent à la paroi de l'auricule. Ce caillot, examiné après ouverture de l'oreillette, se renflait dans l'oreillette et y devenait libre de façon à entrer par son extrémité inférieure dans l'orifice mitral. Là, cette extrémité était déchiquetée, et il nous a paru évident, par la comparaison de ce caillot avec les grumeaux qui constituaient le caillot de l'artère crurale, que l'oblitération de l'artère crurale résultait du détachement d'une partie de la fibrine de l'extrémité engagée dans l'anneau de la valvule mitrale. Pour plus de certitude, nous avons cherché à déterminer par l'examen histologique, quel était l'âge approximatif du coagulum auriculaire. Nous avons, dans ce but, fait durcir une tranche transversale de l'auricule remplie du thrombus sanguin.

Les coupes, comprenant à la fois le péricarde, la couche musculaire, l'endocarde et le caillot de l'auricule, nous ont montré une inflammation assez intense de l'endocarde très vascularisé et dont les vaisseaux se continuaient avec le réseau des néo-capillaires développés dans le caillot rouge. Ce thrombus auriculaire était ainsi adhérent, par ses vaisseaux et par des fibres de tissu conjonctif nouveau, à l'endocarde sur toute la surface de ce dernier. Cette structure reproduit absolument ce que nous avons décrit à propos de l'organisation du caillot des phlébites et nous n'y insistons pas. La partie centrale du thrombus, surtout dans les parties gris blanchâtre et opaques, n'était pas organisée; il y avait là de la fibrine et de nombreux globules blancs granuleux. Nous avions donc affaire, dans cette observation, à une *endocardite* déjà ancienne de l'auricule, ayant déterminé la formation et l'organisation d'un thrombus qui s'était accru par le dépôt de couches fibrineuses dans l'oreillette gauche, s'était engagé dans l'anneau de la valvule mitrale et avait été le point de départ de migrations emboliques dans l'aorte et dans l'artère crurale.

Voici maintenant des observations de thrombose de l'artère pulmonaire dans la tuberculose.

Troisième observation. — Nous avons examiné, au point de vue de leur structure, la paroi artérielle et le thrombus dans deux observations de thrombose de l'artère pulmonaire dans la tuberculose du poumon.

L'un de ces faits a été relaté par M. Toupet, dans la séance du 29 octobre 1896 de la Société anatomique. Il s'agissait d'un homme âgé, mort brusquement dans le cours d'une tuberculose pulmonaire chronique. La branche inférieure de l'artère pulmonaire était complètement oblitérée par un caillot blanchâtre adhérent. Sur les coupes, on voyait partir de la membrane interne de l'artère des capillaires de nouvelle formation qui pénétraient dans la fibrine, y formaient un réseau anastomotique et se terminaient par des pointes d'accroissement et des cellules endothéliales dans la partie centrale de la fibrine non encore organisée.

Le second cas, observé dans mon service, présentait aussi un thrombus de l'artère pulmonaire presque complètement organisé.

Petits vaisseaux. — Les vaisseaux d'un petit calibre, artérioles ou veinules se conduisent absolument comme les gros vaisseaux lorsqu'ils sont compris dans une ligature ou dans un tissu enflammé artificiellement. Ainsi, dans la périphérie de l'artère crurale liée chez le chien, il se produit dans le tissu conjonctif une inflammation assez intense qui se transmet aux parois des petits vaisseaux. Les veinules sont tout particulièrement atteintes. L'endothélium de ces vaisseaux se détache ou devient saillant dans la lumière vasculaire tout en restant fixé par une extrémité à la paroi veineuse; ces cellules endothéliales, en se multipliant, en s'anastomosant, s'enchevêtrent et remplissent en grande partie la cavité vasculaire où se trouvent aussi des filaments de fibrine et des globules rouges. Le cours du sang peut être ainsi arrêté. En même temps la paroi vasculaire montre des cellules du tissu conjonctif hypertrophiées ou multipliées et des cellules rondes migratrices.

Si ces petits vaisseaux sont serrés par la ligature, on observe le même processus qui débute alors par l'arrêt et la coagulation du sang dans leur intérieur.

Ces troubles, dus à l'inflammation de la paroi des vaisseaux de moyen et de petit calibre, se rapprochent beaucoup de ce qui se passe dans la tuberculose.

Endocarde. — J'ai relaté plus haut, dans la seconde observation de gangrène sèche du pied, la structure d'un thrombus organisé dans l'auricule gauche; ce fait démontre que l'endocarde auriculaire, que ses cellules endothéliales, possèdent la même propriété, jouent le même rôle que celles de la membrane interne des vaisseaux en ce qui touche la fixation pariétale du thrombus, sa vascularisation et son organisation fibreuse.

Des caillots analogues peuvent s'organiser à la surface de l'endocarde ventriculaire, surtout lorsqu'il s'agit de lésions inflammatoires ou nécrosiques consécutives à des embolies où à des thromboses des branches des artères coronaires cardiaques. Pour l'étude de ces lésions je ne puis que renvoyer à l'excellent et récent mémoire de M. René Marie sur ce sujet [1].

Il me paraît certain, étant donnée la possibilité de l'organisation en tissu conjonctif lâche et la vascularisation de thrombus adhérents à l'endocarde auriculaire et ventriculaire, que les polypes du cœur qu'on y trouve attachés et qui atteignent parfois le volume d'une noix ou d'un petit œuf ont commencé par être des coagulations fibrino-sanguines qui se sont organisées peu à peu.

Mais les végétations et les nodules d'endocardite développés sur le bord des valvules auriculo-ventriculaires ou artérielles du cœur ne sont pas vascularisés. Il est facile d'en comprendre la raison, car la couche fibro-cellulaire du bord libre des valvules ne contient pas de vaisseaux et les végétations de l'endocardite sont séparées de la base vasculaire des valvules par une assez grande étendue de tissu privé de vaisseaux sanguins.

Les nodules, comme perlés de l'endocardite granuleuse, sont formés à leur surface de couches de fibrine qui sont intimement unies au tissu conjonctif du bord libre de la valvule. Souvent ce tissu conjonctif présente là un épaississement hyalin de ses fibres, des cellules plus nombreuses qu'à l'état normal et des granulations fines de nature graisseuse ou calcaire. Des cellules endothéliales allongées partent souvent de la surface de l'endocarde pour entrer dans la fibrine superficielle. Elles y forment même parfois un réseau qui relie solidement la fibrine avec l'endocarde valvulaire.

III

Coagulation du sang dans les vaisseaux consécutive a la mortification des tissus.

On sait que dans les tissus privés de vie, dont la grangrène sèche est un des types les plus nets, le sang se coagule d'abord dans les petits vaisseaux, les artères nourricières étant elles-mêmes oblitérées. Les tissus, consécutivement à l'arrêt du sang, cessent de vivre, se

1. *L'Infarctus du myocarde et ses conséquences.* Thèse de Paris, 1896.

dessèchent, se momifient. Une nécrose analogue s'effectue à la suite des embolies, dans les îlots irrigués par l'artériole embolisée dans le rein, la rate, etc.

J'ai produit artificiellement chez le chien des nécroses de petits îlots superficiels du poumon en cautérisant la surface de cet organe avec le thermocautère. Sous l'influence de cette cuisson, le sang du poumon touché se coagule immédiatement dans tous les petits vaisseaux et dans les capillaires des cloisons alvéolaires. Comme beaucoup de ces petits vaisseaux ont eu leurs parois brisées par ce traumatisme, du sang s'est épanché en même temps dans l'intérieur des alvéoles et des bronchioles qui en sont remplis. Lorsque, au bout de vingt-quatre, quarante-huit heures, trois et quatre jours, on sacrifie successivement les animaux, on voit une plaque superficielle du poumon de couleur rouge foncé, sèche; si on la coupe perpendiculairement à la surface pleurale, elle présente, dans une épaisseur de 1 à 2 millimètres, la même couleur, la même sécheresse avec une certaine induration. Les coupes minces, examinées au microscope, montrent dans toute cette partie cautérisée, les alvéoles remplis d'un caillot où les globules rouges sont en contact, avec des bords aplatis les uns contre les autres et quelques globules blancs de distance en distance. Les capillaires alvéolaires et les petits vaisseaux contiennent du sang avec les mêmes caractères. Les cellules endothéliales des cloisons alvéolaires sont minces, à peine visibles, leurs noyaux ne se colorent plus. Les cloisons sont étroites et les cellules appartenant aux parois capillaires et au tissu conjonctif ne présentent plus la coloration normale de leurs noyaux par les réactifs colorants. Il n'y a plus de vie, pas de réaction des cellules dans toute la portion du poumon touchée par le thermocautère. Mais si l'on examine, surtout au troisième, quatrième ou cinquième jour, le poumon autour de cette portion mortifiée et momifiée dans du sang coagulé, on voit qu'elle est entourée d'une réaction inflammatoire évidente. Autour d'elle, la plèvre se couvre de cellules endothéliales en prolifération; les cloisons pulmonaires présentent des vaisseaux dilatés remplis de sang; les cellules endothéliales des alvéoles sont hypertrophiées avec de gros noyaux et proliférées. La cavité des alvéoles présente des cellules endothéliales détachées, des globules blancs et quelques globules rouges : c'est l'ensemble des lésions histologiques de la pneumonie réactionnelle périphérique au noyau mortifié.

Ce noyau central mortifié nous donne lui-même l'image de l'apoplexie pulmonaire.

J'ai examiné, en effet, comparativement plusieurs cas d'apoplexie pulmonaire chez des malades ayant succombé à des maladies du cœur. Dans la partie centrale des noyaux hémoptoïques, nous trouvons du sang coagulé dans les alvéoles, des cellules endothéliales atrophiées à noyaux mortifiés, des cloisons minces, comme dans nos îlots de nécrose par brûlure. Des leucocytes appartenant au sang intra-alvéolaire renfermant des granulations pigmentaires. Autour de ces noyaux centraux, il y a toujours une zone étendue de congestion réactionnelle avec des vaisseaux alvéolaires dilatés, des cellules endothéliales volumineuses, des globules rouges épanchés dans les alvéoles à côté de grosses cellules rondes, endothéliales, détachées de la paroi, qui absorbent des granulations hématiques pigmentaires. Les noyaux d'apoplexie pulmonaire sont donc mortifiés à leur centre ou tout au moins constitués par un tissu immobile ou peu vivant tandis qu'une réaction congestive et inflammatoire se manifeste à leur périphérie.

Étant données ces conditions de la vitalité des infarctus hémoptoïques pulmonaires, il était intéressant de rechercher quel était l'état des coagulations sanguines des vaisseaux compris dans leur intérieur; que l'infactus soit la conséquence d'une embolie dans une branche de l'artère pulmonaire ou d'une thrombose de ce vaisseau, ou d'un épanchement sanguin primitif provenant de rupture de vaisseaux capillaires des alvéoles, on constate constamment que l'artère pulmonaire qui se divise dans la région atteinte est remplie d'un caillot adhérent, généralement rouge ainsi que les branches et le tronc de la veine pulmonaire qui en émane. Sur les coupes des branches de l'artère et de la veine comprises dans le centre de l'infarctus on ne constate habituellement aucune trace d'organisation du caillot, mais en se rapprochant de la périphérie de l'infarctus, les coupes de la veine et de l'artère portant sur des branches assez volumineuses montrent une ébauche d'organisation du caillot. Là, en effet, l'endothélium vasculaire est hypertrophié et proliféré. Des cellules endothéliales relevées, assez longues, pénètrent dans le caillot et s'y anastomosent. Je n'ai pas constaté de formation de néo-capillaires dans ces caillots, peut-être parce que les spécimens d'infarctus que j'ai examinés n'étaient pas suffisamment anciens.

Explication des figures de la planche VI.

Toutes les préparations représentées dans cette planche, à l'exception de la figure 2 sont colorées à la thionine.

Fig. 1. — Endothélium de la veine fémorale dans une expérience de ligature incomplète de cette veine, quatre jours après l'opération. (Grossissement de 400 diamètres.)

e, e, cellules endothéliales un peu proliférées ayant conservé un volume peu considérable. Quelques-unes, *b*, sont attachées par plusieurs prolongements à la paroi de la veine, d'autres, *c*, sont relevées perpendiculairement ou obliquement à la paroi en conservant un point d'attache par une de leurs extrémités, d'autres sont en place, mais perpendiculaires à la paroi comme des cellules cylindriques. *d*, cellules de tissu conjonctif appartenant à la membrane interne de la veine; *a*, globules sanguins.

Fig. 2. — Endothélium proliféré et hypertrophié de la veine fémorale dans une ligature complète de la veine fémorale, quatre jours après l'opération.

Les cellules endothéliales accumulées à la surface interne de la veine sont les unes accolées à la paroi *c*, les autres relevées en arc de cercle et encore adhérents à la couche de cellules *a, a*, les autres tout à fait détachées comme *b*. *t*, tissu conjonctif de la membrane interne; *d, d*, cellules de tissu conjonctif de cette membrane; *g, g*, globules blancs migrateurs.

Fig. 3. — *f, f'*, deux grumeaux de fibrine accolés à la paroi interne de la veine où ils sont retenus par de nombreuses cellules endothéliales *a*. Celles-ci, multipliées, s'accolent à la surface de la fibrine comme en *b*, la recouvrent et s'anastomosent à sa surface comme en *n*, et réunissent les deux grumeaux comme en *c*. *d*, tissu conjonctif de la membrane interne. *g*, cellules qui entrent dans le sang.

Fig. 4. — Un bourgeon fibrineux accolé à la membrane interne de la veine fémorale, quarante-huit heures après la ligature. (Grossissement de 200 diamètres.)

t, tissu conjonctif de la membrane interne; *a*, cellules endothéliales multipliées, relevées à la surface de la membrane interne; *f, f', f''*, fibrine coagulée en grumeaux, dont la surface est couverte de cellules endothéliales allongées et aplaties *b, b, b*. *c*, cellules de même nature pénétrant dans le sang au milieu et entre les grumeaux de fibrine. *g*, globules blancs migrateurs dans la couche de l'endothélium multiplié; *g'* mêmes éléments contenus dans le sang *s* qui remplit la veine et entoure de toutes parts le bourgeon fibrineux en voie d'organisation.

Fig. 5. — Caillot fibrineux et sanguin organisé et contenant des vaisseaux sanguins quatre jours après la ligature de la veine fémorale. (Grossissement de 120 diamètres.)

La partie inférieure de la figure, qui possède des vaisseaux capillaires bien nets, est accolée à la paroi de la veine qui n'est pas représentée dans ce dessin.

a, *a*, cellules endothéliales qui réunissaient le caillot à la membrane interne; *v*, capillaire vu en long et se terminant du côté du sang caillé par des cellules endothéliales; *v'*, section transversale d'un capillaire; *v''*, capillaire se continuant par un réseau avec le capillaire *v'''*; *v''''* autre capillaire; *b*, *b*, cellules endothéliales situées dans le caillot; *c*, deux cellules endothéliales voisines, allongées, en voie de former un capillaire; *f*, filaments de fibrine parallèles séparés par du sang *s*, dans le caillot sanguin qui remplit la veine.

Fig. 6. — Coupe du caillot en grande partie organisé dans la veine fémorale six jours après une cautérisation de sa paroi au thermocautère. (Grossissement de 120 diamètres.)

a, partie détachée et mortifiée de la membrane interne de la veine. Elle est reliée d'une part à la membrane interne et d'autre part au caillot par des cellules *g*, *e*. *b*, partie du caillot remplie de cellules de tissu conjonctif et de fibres de ce tissu en voie d'organisation. *c*, caillot fibrineux peu organisé encore où l'on voit des fentes et canaux anastomosés qui sont des capillaires en voie de formation, *m*, *n*. *f*, grumeaux de fibrine au milieu du tissu cellulaire presque complètement organisé.

Fig. 7. — Section d'un caillot organisé au 6e jour dans le même cas que le précédent. (Grossissement de 200 diamètres.)

a, partie du caillot qui présente des cellules et des fibres de tissu conjonctif; *f*, *f*, fibrine constituant la base du coagulum; elle est recouverte à sa surface par des cellules endothéliales aplaties *b*; elle est parcourue par des fentes et des néo-capillaires, *v*, *v'*, tapissés par de grandes cellules endothéliales. Ces cellules se terminent par des pointes d'accroissement comme en *c* et s'anastomosent souvent d'une façon très évidente comme en *c'*.

d, vaisseau capillaire situé dans la partie la plus ancienne du caillot.

Fig. 8. — Cicatrice complète de l'artère crurale près de la ligature, dix jours après l'opération. (Grossissement de 12 diamètres.)

p, *p*, paroi très épaissie de la veine; *d*, tissu conjonctif voisin faisant corps avec la membrane celluleuse de la veine; *c*, *c*, cicatrice étoilée, complètement fibreuse et parcourue par des vaisseaux. On voit en *l* la lumière d'un de ces vaisseaux.

Fig. 9. — Elle représente, à un grossissement de 100 diamètres environ, une partie de la même cicatrice du dixième jour.

Le tissu conjonctif *t* comble toute la lumière de la veine. Il est formé de longues cellules anastomosées, étoilées de tissu conjonctif. Ce tissu de nouvelle formation s'implante sur le tissu de la paroi veineuse, *p*, *p*, et ses cellules se continuent avec celles de la paroi. *v*, *v'* vaisseaux venus des vasa-vasorum pénétrant dans la cicatrice où ils se continuent

avec les vaisseaux *a*, *b*, *c* de la cicatrice. Ceux-ci contiennent du sang en circulation avec des globules rouges très nets et une couche d'endothélium continue.

Fig. 10. — Portion du caillot en voie de s'organiser au quatrième jour après l'opération. (Grossissement de 400 diamètres.) Cette figure est prise dans une coupe du cas qui est figuré avec un faible grossissement dans la figure 5.

f, filament de fibrine; *g*, globules rouges et *l* globules blancs constituant le caillot dans lequel s'avancent des cellules soit isolées, *m*, soit unies suivant leur longueur par un prolongement *d*, *e*, soit cheminant deux par deux et parallèles, *b*, *c*, Ces deux cellules unies se sont un peu écartées en laissant entre elles un espace *a* qui représente la cavité d'un capillaire de nouvelle formation.

Fig. 11. — Cette figure représente l'organisation partielle du caillot qui se fait dans un point de la veine un peu éloigné de la ligature, dix jours après l'opération. (Grossissement de 20 diamètres.)

p, *p*, paroi de la veine; *a*, *a* cicatrice fibreuse organisée complètement sur la moitié environ de la paroi et le long de cette paroi; de ce tissu cicatriciel partent des travées cellulaires, *b*, qui entrent dans le caillot *s*. *v*, *v'*, vaisseaux de la cicatrice.

Fig. 12. — Tissu conjonctif de nouvelle formation de la cicatrice avec ses cellules et ses fibres dix jours après l'opération. (Grossissement de 400 diamètres.)

c, cellule de tissu conjonctif avec son noyau; *d*, cellule anastomosée par ses prolongements avec les cellules *e* et *f*; *t*, fibres du tissu conjonctif de nouvelle formation qui sont colorées en violet rouge.

Fig. 13. — Section de la veine auprès de la ligature pour montrer la forme froncée, irrégulièrement étoilée que revêt la membrane interne. (Grossissement de 10 diamètres.)

a, grumeaux de fibrine qui sont dessinés à un plus fort grossissement dans la figure 3; *m*, lambeaux de la membrane interne; *v*, paroi du vaisseau.

RECHERCHES SUR LE
DÉVELOPPEMENT DU FOIE
DU TUBE DIGESTIF
DE L'ARRIÈRE-CAVITÉ DU PÉRITOINE ET DU MÉSENTÈRE

Par A. SWAEN
Professeur d'anatomie à l'Université de Liége.

(PLANCHES VII.)

DEUXIÈME PARTIE (*suite* [1].)

DÉVELOPPEMENT CHEZ L'HOMME.

Embryon IV. (V. fig. XX et XXI, pl. II.)

Il est un peu plus petit que le précédent, mais toute sa conformation démontre qu'il est plus avancé que lui dans son développement. Il est assez bien conservé, a été traité par le liquide de Kleinenberg coloré en masse par le carmin boracique, imprégné de paraffine et débité en coupes transversales épaisses de 0,015 millimètre. J'en décrirai certaines parties parce qu'elles présentent une transition entre l'embryon de 13 millim. 1/2 que nous venons étudier et celui de 15 millim. 1/2 que nous étudierons plus tard.

Parois pleurales inférieures (V. fig. XXI, pl. II, CPEI.PPEI). — L'œsophage s'est allongé, a reporté vers le bas le grand cul-de-sac de l'estomac et l'a ainsi écarté de l'extrémité inférieure du poumon gauche.

Actuellement les parois pleurales inférieures sont à la hauteur de l'extrémité inférieure de l'œsophage.

1. Voir première partie, *Journal de l'anatomie*, t. XXXII, janvier-février 1896; et deuxième partie, t. XXXIII, janvier-février 1897.

Du côté droit. Cette paroi est un peu plus étendue qu'auparavant et s'est épaissie assez notablement. Elle circonscrit toujours, avec la paroi dorsale du corps en arrière, la face postérieure du foie en avant, et la cloison mésentérique en dedans, la cavité conique décrite chez l'embryon précédent. Cette cavité est actuellement plus profonde, et le méso qui la forme en dehors (paroi pleurale inférieure) est plus long, plus épais, et rattache maintenant assez largement la face dorsale du foie à la capsule surrénale développée dans la paroi postérieure du corps. C'est l'extrémité supérieure de cet organe qui pénètre dans cette région. Vers le bas, cet épais méso se continue dans le mésentère dorsal, devenu très large, et dans le méso latéral, également fort épaissi. Ce dernier contient en effet la veine cave et unit largement la face dorsale du foie à la capsule surrénale. (V. fig. XXI, pl. II.)

Du côté gauche. L'œsophage allongé a écarté le grand cul-de-sac de l'estomac de l'extrémité inférieure du poumon gauche, et le foie s'est développé entre eux jusqu'au voisinage de la paroi dorsale. Il contourne ainsi la face latérale gauche de l'œsophage, auquel il est uni. Son tissu épithélial a pénétré à ce niveau dans le tissu conjonctif de la cloison mésentérique le long du pourtour latéral gauche de l'œsophage, jusqu'au voisinage du mésentère dorsal; ce dernier s'est étalé au dehors, formant, à gauche de la petite cupule décrite antérieurement, un méso horizontal unissant le foie à la capsule surrénale gauche développée dans la paroi dorsale. Ce méso, peu étendu d'avant en arrière, se continue en dedans avec la cupule décrite précédemment et par son intermédiaire avec le mésentère dorsal. En dehors, il présente un bord libre au voisinage duquel aboutit le pilier dorsal de la membrane pleuro-péritonéale. Ce méso constitue la paroi pleurale inférieure gauche. (V. fig. XXI, pl. II.)

Recessus supéro-latéraux de la cavité péritonéale. — Chez cet embryon les cavités pleurales ayant continué à s'agrandir, les parois dorsales de ces dernières, s'accroissant en dehors et en avant, ont continué à reporter dans cette direction les recessus de la cavité péritonéale. Les parois externes de ces derniers et les insertions pariétales des membranes pleuro-péritonéales et péritonéo-péricardiques sont donc devenues plus antérieures et plus externes qu'auparavant, alors que les angles internes ont été beaucoup moins entraînés dans cette direction.

Aussi les différentes parois de ces recessus forcées de s'adapter à ces nouvelles conditions, se sont-elles assez notablement modifiées. C'est la *paroi externe* qui a été le moins influencée; reportée plus en avant, elle est simplement agrandie.

La *paroi postéro-interne* formée par la membrane pleuro-péritonéale est devenue presque transversale; soulevée par le foie développé en avant d'elle, elle décrit actuellement une courbe à convexité postérieure transversale. En partie, à cause de cette courbe, elle forme encore un angle obtus ouvert en arrière avec la membrane pleuro-péricardique. Dans sa partie supérieure cette paroi est devenue tout à fait postérieure et transversale et est libre sur ses deux faces pleurale et péritonéale. (V. fig. XX, pl. II, M PIP.) Suivie dans toute son étendue, cette paroi oblique de bas en haut et d'arrière en avant décrit dans ce sens une légère courbure à convexité postérieure et supérieure.

La *paroi antéro-interne* formée par la *membrane péritonéo-péricardique* présente actuellement une insertion pariétale presque horizontale un peu oblique encore en bas et en avant. (Nous verrons bientôt que le foie l'a ainsi redressée.)

A partir de cette insertion elle se dirige en dedans et décrit immédiatement une courbe assez prononcée à convexité supérieure (V. fig. XX, pl. II), puis elle s'incline en bas et en dedans pour se continuer dans le restant de la paroi péricardique inférieure (V. fig. XX, MPC. pl. II.)

En résumé donc, la paroi *postéro-interne* du recessus est devenue une *paroi postérieure* et la paroi *antéro-interne* est devenue tout à fait *interne*. Seulement au voisinage du sommet du recessus cette paroi est soulevée par le foie et forme là une petite coupole dans laquelle se prolonge en avant le sommet du recessus. (V. fig. XX, F, pl. II.)

Ces dispositions sont faciles à constater du côté gauche.

A droite, la paroi latérale du recessus et la membrane pleuro-péritonéale étaient déchirées. La paroi péritonéo-péricardique était mieux conservée et était non seulement inclinée obliquement en dedans et en bas, mais aussi en arrière. (V. fig. XX, MPC.)

Nous rappellerons que du côté droit, chez l'embryon de 13 millim. 1/2, la membrane péritonéo-péricardique était déjà oblique en bas et en dedans; il est donc naturel qu'actuellement elle le soit aussi en arrière.

Les angles internes des recessus allongés, sont obliques de haut en bas et de dehors en dedans; sur leurs arêtes s'insèrent les bords externes de la membrane pleuro-péricardique. Par suite de la direction de cette dernière et de la membrane péritonéo-péricardique, ces deux membranes se réunissent en formant de chaque côté un angle arrondi presque droit, ouvert en dedans et en haut. Ces angles délimitent latéralement la fossette profonde que forment actuellement les parois péricardiques postérieure et inférieure. (V. fig. XX.) Cela nous amène à dire quelques mots des modifications qu'ont subies le foie et la paroi péricardique qui lui est unie.

Foie. — La partie du foie en rapport par sa face ventrale avec la paroi abdominale antérieure a continué à croître notablement et a entraîné le redressement de plus en plus marqué de la paroi péricardique inférieure. Son bord antérieur étant reporté vers le haut, cette dernière est devenue oblique en bas et en arrière. (V. fig. XX, *CP*, pl. II.) D'autre part le foie a continué à se développer à l'intérieur des recessus supéro-latéraux de la cavité péritonéale agrandie. Il s'est accru à la face profonde des membranes péritonéo-péricardiques surtout, les a ainsi refoulées en dedans vers la cavité péricardique, et au voisinage des sommets du recessus les a même soulevées en forme de coupoles en avant de ces sommets.

Comme en même temps le tissu hépatique se développait aussi au-dessous des parties latérales de la paroi péricardique inférieure et la refoulait également dans la cavité, les limites entre cette paroi et la membrane péritonéo-péricardique sont encore devenues moins distinctes.

De ces différentes modifications il résulte : que la paroi inférieure du péricarde forme encore une gouttière médiane antéro-postérieure, mais que sur cet embryon elle est oblique en bas et en arrière. (V. fig. XX, *CP*, pl. II.) Elle s'élargit aussi maintenant d'avant en arrière, et ses parois se redressant de chaque côté se dirigent obliquement en haut et en dehors pour décrire deux légères convexités latérales avant de gagner les parois du corps.

Cette gouttière et ses parois ainsi inclinées délimitent en arrière avec la paroi péricardique postérieure (membrane pleuro-péricardique) une fosse assez profonde au milieu. A son intérieur se trouvent logés : la courbe à convexité inférieure du sinus veineux, la veine cave inférieure, le canal de Cuvier gauche, et la portion auriculaire du cœur.

Nous lui donnerons le nom de *fosse auriculaire de la cavité péricardique*.

Nous bornerons à ces particularités les observations que nous avons faites chez cet embryon, attendu que les autres modifications qu'il présente (allongement du méso latéral, accroissement du lobule de Spigel et formation de son bord inférieur, développement de veines du foie) sont plus caractérisées et seront décrites avec soin chez l'embryon V que nous allons étudier.

Embryon V, Voir fig. XXII à XXIV, pl. II et fig. de la pl. VI. (Longueur totale, 18 mill. Longueur de ligne nucale, 15 1/2 mill.)

Cet embryon, âgé de quarante-deux jours au maximum, a été conservé et durci dans le liquide de Müller, imprégné de celloïdine et débité en coupes transversales sériées de 0,05 millimètre d'épaisseur. Ces coupes colorées et montées dans le baume pouvaient être démontées, et leur celloïdine une fois dissoute dans un mélange d'alcool et d'éther, il était possible de s'assurer de l'adhérence ou de la liberté de certains organes, replis, mésos, piliers, que l'on avait observés sur les embryons plus jeunes mais dont, à cause du mode de préparation, on ne pouvait faire une étude aussi certaine à ce point de vue. Certaines parties ont aussi été modelées par la méthode de Born.

Chez cet embryon une grande partie des modifications que nous allons passer en revue, sont dues au développement considérable qu'ont pris les cavités pleurales et les parois qui les délimitent. Ce développement est beaucoup plus notable que celui des organes qu'elles contiennent. Aussi peut-on, à ces cavités, distinguer deux portions, l'une contenant les poumons, l'autre vide, se prolongeant fort en avant et en dehors sous forme de sinus costo-médiastins et costo-diaphragmatiques. Ces dernières sont réduites à des fentes par accolement de leurs parois. (V. fig. XXII à XXIV, pl. II.) Chaque poumon a actuellement la forme de deux pyramides triangulaires, une supérieure et une inférieure, réunies par leurs bases.

Au niveau de la pyramide supérieure, les parois dorso-latérales des cavités pleurales fortement allongées en avant et en dehors contournent non seulement les faces postéro-externes des poumons, mais se prolongent fortement en avant de leurs arêtes externes et reportent dans cette direction les insertions pariétales de la membrane

pleuro-péricardique. (V. fig. XXII, pl. II.) La paroi postéro-externe de la cavité pleurale est donc devenue non seulement une paroi dorsale, mais une paroi externe concave d'avant en arrière, qui contourne la face postéro-externe de la pyramide pulmonaire et en avant d'elle constitue la paroi externe du sinus costo-médiastin. Elle forme actuellement la plus grande partie de la paroi externe du thorax.

La *membrane pleuro-péricardique*, très étendue transversalement, entraînée par les parois latérales du thorax dans leur accroissement, forme actuellement non seulement les portions des parois pleurales en rapport avec les faces antérieures des poumons (parois pleurales antérieures) mais se prolonge de plus en dehors et en avant de façon à constituer les parois internes des sinus costo-médiastins. Les insertions pariétales de cette membrane sont ainsi reportées en avant à l'union des parois latérales du tronc avec l'antérieur.

La membrane pleuro-péricardique forme donc non seulement la paroi postérieure, mais encore les parois latérales de la cavité péricardique. (V. fig. XXII, MPC, pl. II.)

Au niveau des pyramides pulmonaires inférieures, l'extension des cavités pleurales a eu des conséquences plus intéressantes au point de vue de l'objet de notre étude. Les parois du tronc, qui chez l'embryon III formaient les parois dorsales des cavités pleurales, se sont ici aussi agrandies et s'étendent bien en avant des arêtes externes des pyramides pulmonaires inférieures. Ici aussi, elles constituent non seulement les parois postérieures mais encore les parois externes des cavités pleurales et de leurs sinus costo-diaphragmatiques. En s'accroissant ainsi, elles ont refoulé en dehors et en avant les recessus supéro-latéraux de la cavité péritonéale et surtout les insertions pariétales des membranes pleuro-péritonéales et péritonéo-péricardiques. Or, en même temps que les extrémités externes des parois de ces recessus étaient ainsi reportées en avant, la membrane pleuro-péricardique se développait dans le sens transversal à cause de l'accroissement de la portion auriculaire du cœur et de la fosse auriculaire de la cavité péricardique qui la contient. Dans ces conditions les bords externes de cette membrane, et par suite les arêtes internes des recessus, étaient reportés en dehors sans être pour cela entraînés en avant. Il en résulte que, l'arête ou l'angle interne du recessus étant porté en dehors, tandis que le bord parié-

tal de la membrane pleuro-péritonéale était transporté en avant, cette dernière a dû changer de direction et, de transversale qu'elle était, devenir presque antéro-postérieure. (V. fig. XXIII, et XXIV, MPLP, pl. II.) Aussi les membranes pleuro-péritonéales, à partir de leurs insertions pariétales antérieures, longent-elles d'avant en arrière les parois externes des cavités pleurales de façon à former les parois internes de leurs sinus costo-diaphragmatiques. En arrière, suivant leurs bords postérieurs, elles se continuent comme auparavant dans la membrane pleuro-péricardique. Cette dernière, qui s'est développée dans le sens transversal, forme actuellement toute la paroi pleurale en rapport avec la face antérieure de la pyramide pulmonaire inférieure. Elle est légèrement convexe dans le sens transversal, et, suivant son bord externe, se continue dans la membrane pleuro-péritonéale. (V. fig. XXIII et XXIV, MPLC, pl. II.) Si nous comparons cette paroi de la cavité pleurale à ce qu'elle était chez l'embryon III, nous trouvons que la paroi antéro-externe de la cavité pleurale de ce dernier embryon, s'est développée de telle sorte que sa partie interne (la membrane pleuro-péricardique), accrue transversalement, forme actuellement, à elle seule, la paroi en rapport avec la face antérieure du poumon. La partie externe de cette paroi antéro-externe, la membrane pleuro-péritonéale, ayant changé de direction, forme actuellement la paroi interne du sinus costo-diaphragmatique.

Telle est la disposition de ces parois pleurales et de ces membranes dans la plus grande partie de leur étendue. Vers le haut et vers le bas elle se modifie.

Vers le haut, au fur et à mesure que l'on approche des bases des pyramides pulmonaires ou encore des sommets des recessus supéro-latéraux de la cavité péritonéale, la largeur de la membrane pleuro-péritonéale diminue, celle de la membrane pleuro-péricardique augmente, et peu à peu cette dernière entre aussi dans la composition de la paroi interne du sinus costo-diaphragmatique.

Vers le bas, la paroi pleurale antérieure est formée dans sa partie externe par la face dorsale du lobe latéral du foie qui a envahi le pilier ventral de la membrane pleuro-péritonéale. Elle est actuellement prolongée au dehors par la membrane pleuro-péritonéale qui continue à former à ce niveau la paroi interne du sinus costo-diaphragmatique; cette membrane s'est en effet notablement allongée vers le bas en unissant le bord libre de son pilier

dorsal à la face dorsale du lobe latéral du foie. (V. fig. XXV, pl. VI, MPLP.)

Le changement de position si notable des deux bords de la membrane pleuro-péritonéale a eu une influence toute spéciale sur *son pilier dorsal*. Ce dernier, du côté gauche, mesure encore 0,8 de millimètre de longueur; à droite il n'en a que 0,5.

Si on le suit à partir de l'extrémité inférieure de la membrane pleuro-péritonéale on le voit apparaître brusquement et ne s'en distinguer que par le fait que son bord postérieur devient libre au lieu d'être inséré sur le foie (V. fig. XXV, et XXVI, pl. VI, Pid).

Dans sa partie supérieure, le pilier dorsal se montre donc comme une petite membrane longeant la paroi externe du thorax, comprise entre elle et le foie, libre sur ses deux faces et présentant deux bords : un bord antérieur inséré sur la paroi thoracique et un bord postérieur libre. Le changement de position de la membrane pleuro-péritonéale reportant son bord pariétal en avant a naturellement entraîné le pilier dorsal qui lui fait suite; son bord pariétal est devenu antérieur aussi, et son bord libre, maintenu en place par le bord hépatique de la membrane pleuro-péritonéale, est devenu postérieur. (V. fig. XXV et XXVI, Pid.)

Or si la paroi dorso-latérale du corps a eu cette influence sur l'extrémité supérieure du pilier dorsal, elle n'a pu l'avoir sur son extrémité inférieure. D'abord parce qu'elle s'est beaucoup moins développée en dehors à son niveau, et en second lieu parce que l'extrémité inférieure du pilier dorsal a simplement été reportée en dehors sans subir la moindre rotation, son bord libre n'étant point tiré en sens inverse de son insertion pariétale.

L'extrémité inférieure du pilier dorsal est aussi une fine membrane, libre sur ses deux faces, longeant la paroi dorso latérale du corps, présentant un bord pariétal postéro-interne et un bord libre antéro-externe. Ce pilier, en arrière et en bas, se continue maintenant avec le bord externe de la paroi pleurale inférieure. (V. fig. XXVI, Pid gauche.)

Comment s'établit la continuité entre les deux extrémités de ces piliers dorsaux?

L'extrémité supérieure se dirige obliquement en bas, en arrière et en dedans jusque tout près de l'extrémité inférieure : seulement elle devient moins large. Puis les bords libres des deux extrémités étant arrivés au voisinage l'un de l'autre, se continuent entre eux,

tandis que les insertions pariétales, distendues par l'allongement des parois thoraciques, s'insèrent sur ces parois presque horizontalement. Dans cette partie de son trajet le pilier est moins étendu, et est réduit à l'état de crête à bord libre interne très court, tandis que le bord adhérent ou externe est au contraire plus étendu.

Cette disposition des piliers dorsaux de la membrane pleuro-péritonéale était déjà telle chez l'embryon précédemment décrit; seulement elle était moins accentuée et ce n'est qu'en dissolvant la celloïdine des préparations que nous étudions qu'il nous a été possible de bien la reconnaître.

Recessus supéro-latéraux de la cavité péritonéale. — Nous venons de voir comment l'accroissement de la paroi externe des cavités pleurales les a reportés en dehors et en avant. Ce transport s'est encore accentué vers leurs sommets, et actuellement nous les trouvons tout à fait en avant en rapport avec les extrémités antérieures des parois latérales du tronc.

Nous avons observé aussi comment, en même temps que l'insertion pariétale de la membrane pleuro-péritonéale était reportée en avant et en dehors, l'angle interne du recessus était seulement refoulé en dehors. Il doit en résulter que les trois parois du recessus ont dû changer complètement de position et d'orientation.

La *membrane pleuro-péritonéale*, qui sur l'embryon III formait la paroi postérieure du recessus, en constitue maintenant la *paroi externe* en s'accolant à la paroi thoracique. (V. fig. XXIII et XXIV, MPLP, pl. II.)

La *membrane péritonéo-péricardique*, qui sur le même embryon III formait la paroi interne et supérieure du recessus, en constitue actuellement la *paroi postérieure et supérieure*. De son bord externe elle se dirige en dedans en formant une légère convexité postérieure puis s'incline vers le bas pour se continuer dans la portion médiane de la paroi péricardique inférieure. (V. fig. XXII, XXIII, MPC, pl. II.)

Suivie dans toute son étendue longitudinalement, cette paroi postéro-supérieure est oblique de bas en haut et d'arrière en avant. A son extrémité supérieure, cette obliquité en avant augmente, et, arrivée au sommet du recessus, elle le déborde et prolonge sa cavité jusqu'à la paroi abdominale antérieure. (V. fig. XXII, MPC, pl. II).

Le *bord pariétal* de la membrane péritonéo-péricardique, re-

porté en haut et en avant par le foie et par les parois latérales du thorax, s'insère maintenant à la paroi antéro-latérale du corps.

Cette insertion, un peu oblique en haut, en avant et en dedans, forme l'extrémité antérieure et supérieure de la membrane et se trouve en avant et au-dessus du sommet du recessus. De la sorte la cavité de ce dernier se prolonge en avant et en haut dans l'angle ouvert en bas que forme la paroi antéro-externe de l'abdomen avec l'extrémité supérieure de la membrane péritonéo péricardique.

Cette disposition fait disparaître toute distinction entre les cavités des recessus et le restant de la cavité abdominale. (V. fig. XXII, pl. II.)

L'ancien *angle interne* du recessus, ayant été reporté en dehors, est devenu un angle postérieur et externe. C'est à cet angle qu'aboutit le bord de la membrane péritonéo-péricardique suivant lequel elle se continue, d'une part, en avant dans la membrane pleuro-péritonéale, d'autre part en arrière dans la membrane pleuro-péricardique. Ce bord est donc devenu externe et postérieur, et les deux membranes pleuro- et péritonéo-péricardiques, en se continuant entre elles à son niveau, circonscrivent latéralement la fosse auriculaire de la cavité péricardique. (V. fig. XXIII, XXIV, Fo.)

Les *parois antéro-latérales de l'abdomen* forment actuellement de chaque côté la troisième paroi du recessus; cette dernière est délimitée par les insertions pariétales des membranes pleuro-péritonéale et péritonéo-péricardique.

Le tissu de l'extrémité supérieure du foie, en se développant à l'intérieur des recessus et à la face profonde des membranes qui les délimitent est naturellement intervenu largement dans la production des changements que nous venons d'étudier.

Pendant que le bord pariétal de la membrane pleuro-péritonéale était transporté en avant, le foie développé à l'intérieur du recessus continuant à croître, maintenait l'angle interne en arrière et refoulait contre la paroi latérale du corps la membrane pleuro-péritonéale.

Tandis que l'angle interne du recessus maintenu ainsi en arrière était de plus refoulé en dehors, le tissu hépatique se développant à la face profonde de la membrane péritonéo-péricardique refoulait cette dernière en dedans et en arrière et même en avant et en haut, de façon à lui donner la configuration décrite plus haut.

Enfin en même temps que la membrane pleuro-péritonéale s'al-

longeait vers le bas et unissait ainsi le bord libre de son pilier dorsal à la face postérieure du lobe hépatique développé dans son pilier ventral, cette partie du lobe latéral du foie se développait de façon à devenir très convexe en arrière et à reporter dans cette direction le bord hépatique de la membrane pleuro-péritonéale et l'extrémité supérieure du bord libre de son pilier dorsal. C'est aussi le développement de ce lobe qui refoule la membrane pleuro-péritonéale et son pilier contre la paroi interne du corps et prolonge ainsi vers le bas le sinus costo-diaphragmatique de la cavité pleurale.

En réalité la face supérieure du foie s'est modifiée en même temps que les membranes avec lesquelles elle est en rapport. Aussi, en décrivant maintenant la paroi inférieure du péricarde, nous donnerons en même temps la configuration de la face supérieure du foie là où elle est unie à la face profonde de cette membrane.

La *paroi péricardique inférieure*, fort agrandie, est encore plus inclinée qu'auparavant en arrière et en bas. (V. fig. XXII, XXIII, XXIV, CP.)

Dans sa portion médiane nous trouvons encore la gouttière antéro-postérieure décrite antérieurement, mais elle est beaucoup plus large et, à son extrémité postérieure, s'incline assez brusquement vers le bas pour se continuer dans la paroi antérieure et dans le fond de la fosse auriculaire de la cavité péricardique. De chaque côté les parois de cette gouttière se redressent assez rapidement et se continuent dans deux parties latérales saillantes, plus obliques que la gouttière en arrière et en bas, convexes dans le même sens et constituées surtout par les membranes péritonéo-péricardiques. (V. fig. XXII.)

En arrière et en bas ces membranes diminuent de largeur, ne persistent plus que dans leurs parties internes en rapport avec les parois de la gouttière médiane, et enfin forment avec cette dernière la paroi antérieure du fond de la fosse auriculaire. (V. fig. XXIII, XXIV.)

Cette dernière est actuellement très profonde, s'élargit toujours de bas en haut, surtout dans le sens transversal, et est délimitée, en arrière par la paroi postérieure verticale du péricarde (membrane pleuro-péricardique), latéralement par la continuité de cette dernière avec les membranes péritonéo-péricardiques.

Enfin la paroi antérieure de cette fosse est constituée, sur la

ligne médiane, par l'extrémité postérieure et médiane de la paroi péricardique inférieure et latéralement par les faces supérieures libres des membranes péritonéo-péricardiques. (V. fig. XXIII, XXIV, Fo, pl. II.)

Foie. — La face supérieure du foie est moulée dans une grande partie de son étendue sur la face profonde de la paroi inférieure de la cavité péricardique et, en dehors d'elle, sur la face interne des membranes pleuro-péritonéales.

Nous diviserons maintenant cette face supérieure du foie en deux parties : une supéro-antérieure en relation avec la paroi péricardique inférieure et s'étendant en arrière et en bas jusqu'au fond de la fosse auriculaire de cette cavité, et une postéro-inférieure qui s'étend jusqu'aux extrémités inférieures des cavités pleurales.

Dans sa partie supéro-antérieure, la face supérieure du foie est excavée dans la partie médiane et inclinée obliquement en bas et en arrière; cette inclinaison vers le bas s'accentue au niveau de la fosse auriculaire. De chaque côté de cette gouttière médiane la face hépatique se continue dans deux saillies convexes transversalement et longitudinalement, obliques en bas et en arrière. En dedans ces deux saillies forment les parois de la gouttière médiane; en dehors elles se continuent dans les faces latérales du foie, en avant, dans sa face antérieure.

Au niveau de la gouttière médiane et de toute la partie interne des deux saillies latérales, la face supérieure du foie est unie à la face profonde de la paroi inférieure du péricarde. Les parties externes des deux saillies latérales sont au contraire libres, revêtues par le feuillet viscéral du péritoine et accolées aux faces internes libres aussi des membranes pleuro-péritonéales. (V. fig. XXIII et XXIV, F, pl. II.) Les limites entre ces trois portions de la face supérieure du foie, les deux latérales libres, la médiane unie à la paroi du péricarde, sont données par les insertions externes de la membrane pleuro-péricardique aux arêtes des recessus. Au voisinage du fond de la fosse auriculaire de la cavité péricardique, la partie de la face supérieure du foie qui, revêtue par le péricarde pariétal, forme la paroi antérieure et le fond de cette excavation n'est autre que cette portion de lobe médian du foie qui a envahi la partie inférieure de la membrane pleuro-péricardique (embryon II), et qui, primitivement inclinée en bas et en avant s'est peu à peu redressée pour se diriger au contraire en avant et en haut (comparer fig. XXIV et fig. XX,

XIV, XV et XVI). C'est aussi à ce niveau que la face supérieure du foie dans ses portions latérales commence à être constituée par les faces dorsales des lobes latéraux du foie qui ont envahi les piliers ventraux des membranes pleuro-péritonéales.

Nous devons maintenant faire rentrer dans la face supérieure du foie toute cette partie de l'organe confondue avec la face dorsale chez les embryons plus jeunes et étendue du fond de la fosse auriculaire aux extrémités inférieure des cavités pleurales. Actuellement cette portion postéro-inférieure de la face supérieure du foie a une longueur de 1,2 millimètre environ. Elle est très inclinée en bas et en arrière et se rapproche rapidement de la paroi dorsale du corps, à laquelle elle finit par s'accoler. Excavée au milieu, cette face, présente latéralement deux convexités transversales de moins en moins courbes vers le bas. Cette conformation ne fait donc que prolonger en bas et en arrière celle du restant de la face supérieure. Mais ses rapports sont tout différents. (V. fig. XXV, XXVI, XXVII, pl. VI.)

Le long de sa gouttière médiane le foie y donne insertion à la cloison mésentérique. Vers le haut, c'est le mésentère ventral, très épais et court, qui s'y insère; plus bas la gouttière devient plus profonde, entoure peu à peu toute la paroi antéro-latérale de l'œsophage et alors c'est non seulement le mésentère ventral, mais encore la portion moyenne de la cloison mésentérique, c'est-à-dire le revêtement latéral de l'œsophage qui est inséré sur la gouttière hépatique. Enfin à l'extrémité inférieure de cette partie du foie, la gouttière médiane devient encore plus profonde, et la cloison mésentérique entière, avec l'œsophage y contenu, se trouve ainsi entourée par le foie. Les parois de la gouttière médiane donnent insertion à toute la surface de la cloison mésentérique et gagnent ainsi la paroi dorsale du corps à laquelle le restant de la face dorsale est reliée également. (V. fig. XXVI, pl. VI.)

(Nous ajouterons ici que dans cette portion de la cloison mésentérique, à la droite de l'œsophage, on trouve encore, mais fort réduit, le recessus supérieur de la cavité hépato-entérique. (V. fig. XXV.)

De chaque côté de la gouttière médiane, les deux convexités latérales sont libres et revêtues par la plèvre formant les parois antérieures des cavités pleurales. Elles présentent des relations différentes dans les parties supérieures, moyennes et inférieures de leurs trajets.

Dans leurs parties supérieures chacune de ces surfaces convexes est en rapport en arrière avec la face antérieure du poumon; latéralement elle est accolée à la face interne de la membrane pleuro-péritonéale qui constitue la portion externe de la paroi pleurale, ou plutôt la paroi interne du sinus costo-diaphragmatique. Le bord postérieur de cette membrane, au moment où elle se continue dans le revêtement pleural, est inséré sur le foie et forme ainsi un bord hépatique. (V. fig. XXV, côté droit.)

Telles se maintiennent ces dispositions jusqu'au niveau du bord inférieur de la membrane pleuro-péritonéale.

Au-dessous, dans la portion moyenne de son étendue, la convexité latérale du foie se prolonge sans ligne de démarcation aucune dans la face externe de l'organe et le feuillet pleural qui la revêt se continue dans le feuillet viscéral du péritoine. (V. fig. XXVI, et XXV, coté gauche, pl. VI.)

La cavité pleurale se prolonge en dehors dans la cavité péritonéale et le bord libre du pilier dorsal de la membrane pleuro-péritonéale marque seul une limite fictive entre les deux cavités.

Enfin, à leurs extrémités inférieures, ces deux convexités se prolongent au-dessous des poumons, s'accolent aux parois dorsales du thorax et circonscrivent avec elles deux fentes transversales un peu obliques en dehors et en arrière, qui sont les extrémités inférieures des cavités pleurales (plus tard des sinus costo-diaphragmatiques, de ces cavités). (V. fig. XXVI, CPLI.) Actuellement les extrémités latérales de ses fentes sont en rapport avec les extrémités inférieures des piliers dorsaux des membranes pleuro-péritonéales. De plus elles sont fermées vers le bas par les mésos décrits antérieurement sous le nom de parois pleurales inférieures. (V. embryon III et IV). En dedans elles sont délimitées par l'insertion dorsale de la cloison mésentérique.

Du côté droit cette extrémité inférieure de la cavité pleurale n'est que la petite cavité conique décrite chez les embryons III et IV modifiée, aplatie d'avant en arrière et allongée transversalement. Le méso qui la fermait en bas et en dehors continue à délimiter la cavité dans les mêmes points et se continue en dehors avec l'extrémité inférieure du pilier dorsal de la membrane pleuro-péritonéale : ce méso qui se continue dans le revêtement pleural de la face dorsal du foie, prolonge donc ce dernier vers le bas et semble constituer son insertion à la paroi abdominale postérieure. Cette der-

nière contient à ce niveau l'extrémité supérieure de la capsule surrénale.

Du côté gauche, l'extrémité inférieure de la cavité pleurale est délimitée en avant par la face dorsale de cette partie du foie qui s'est engagée entre l'extrémité inférieure du poumon gauche et le grand cul-de-sac de l'estomac.

Elle est délimitée vers le bas par le méso horizontal tendu entre le foie et la paroi abdominale postérieure. Ce méso qui commençait à se développer chez l'embryon IV, est maintenant plus étendu et se continue à son extrémité externe dans le pilier dorsal de la membrane pleuro-péritonéale gauche. Son bord pariétal est aussi inséré sur la face antérieure de l'extrémité supérieure de la capsule surrénale. (V. fig. XXVI, côté gauche.)

Cette portion postéro-inférieure de la face supérieure du foie a été décrite chez les embryons plus jeunes comme appartenant à la face dorsale de l'organe. C'est elle qui formait chez eux la face dorsale de cette portion médiane du foie qui envahit la membrane pleuro-péricardique. Les deux convexités latérales dont nous venons d'étudier la conformation et les connexions ne sont que les faces dorsales agrandies de ces portions des lobes latéraux du foie qui se sont développés dans les piliers ventraux des membranes pleuro-péritonéales. (V. embryon II.)

En même temps que ces parties du foie se sont agrandies, les membranes pleuro-péritonéales se sont allongées et leur ont uni les bords libres de leurs piliers dorsaux.

Face antérieure. — Le foie s'est tellement développé dans les parties en relation avec la paroi abdominale antérieure que le bord antérieur de la paroi inférieure du péricarde a encore été plus fortement reporté vers le haut, tandis que l'ombilic a été notablement refoulé vers le bas.

De là l'obliquité de la paroi péricardique inférieure, le relèvement des insertions pariétales des membranes péritonéo-péricardiques et le développement considérable de la face antérieure du foie.

Cette dernière, convexe transversalement et longitudinalement, mesurée de la paroi inférieure du péricarde à l'ombilic, a actuellement 5,3 millimètres de longueur. Elle est libre dans la plus grande partie de son étendue et n'est plus unie à la paroi abdominale que dans un zone médiane assez étroite qui s'élargit un peu vers le haut au voisinage du péricarde, mais se rétrécit vers le bas

et est actuellement beaucoup moins large que chez les embryons plus jeunes. C'est le *ligament suspenseur*.

Inférieurement il se continue dans la faux de la veine ombilicale, supérieurement dans l'union de la face supérieure du foie avec la paroi inférieure du péricarde.

La *face postérieure* du foie a pour limites supérieures les extrémités inférieures des cavités pleurales. Au-dessous des parois inférieures de ces dernières, elle présente des connexions très différentes, sur la ligne médiane, à droite et à gauche de cette dernière.

Dans le plan médian apparaît à la hauteur du grand cul-de-sac de l'estomac la portion médiane sagittale de la cavité hépato-entérique. A sa gauche la cloison mésentérique proprement dite s'insère par sa portion ventrale sur la paroi postérieure du canal d'Arantius qui occupe le fond d'une gouttière médiane et verticale de la face postérieure du foie. (V. fig. XXVII, pl. VI.)

A gauche de cette insertion cette dernière devient libre et se moule sur la face antérieure du mésentère ventral et de l'estomac.

A droite, au contraire, le foie présente d'abord une face libre en rapport avec la cavité hépato-entérique (face interne du lobe droit), puis une surface plus étendue moulée sur la paroi abdominale postérieure et largement unie avec elle par du tissu conjonctif. Or, dans cette région, à la face postérieure du foie, dans une gouttière profonde de l'organe, monte la veine cave inférieure, et d'autre part dans la paroi abdominale postérieure, en regard de cette veine, mais, la débordant en dehors, se trouve logée très superficiellement la capsule surrénale droite. Le tissu conjonctif qui unit à ce niveau la face postérieure du foie à la paroi abdominale se trouve ainsi interposé entre ces parties tout le long de la paroi postérieure de la veine cave et de la face antérieure de la capsule surrénale. (V. fig. XXVII à XXX).

Cette large bande de tissu conjonctif aboutit vers le haut à la paroi inférieure de la cavité pleurale droite.

Elle n'est rien d'autre que le méso latéral considérablement épaissi et élargi par le développement notable qu'y a pris la veine cave inférieure et par la pénétration du tissu hépatique à son intérieur.

Plus bas, dans toute l'étendue de la portion médiane de la cavité hépato-entérique, la forme de cette dernière est modifiée par le développement qu'à pris le lobule de Spigel à son intérieur.

Ce dernier, volumineux et saillant vers la gauche, présente actuellement : une face postéro-interne libre, en rapport, par l'intermédiaire de la cavité, avec les portions dorsale et moyenne de la cloison mésentérique *sst*; une face antéro-interne libre aussi en rapport avec le mésentère ou mésogastre ventral.

L'arête ou bord interne du lobule répond à la petite courbure de l'estomac.

Il résulte de cette disposition que le mésogastre ventral se trouve dans un sillon profond que forme la face antéro-interne du lobule de Spigel avec la face dorsale du foie.

C'est le sillon vertical gauche au fond duquel monte le canal d'Arantius. (V. fig. XXVIII, *Fs.*)

Vers la droite la face postéro-interne du lobule de Spigel est délimitée par le méso latéral et par la veine cave inférieure, très volumineuse et très étalée transversalement. Elle occupe la partie interne du méso, et délimite ainsi avec lui, le lobule de Spigel.

A son extrémité inférieure le canal d'Arantius s'élargit beaucoup et aboutit au tronc veineux qui constitue l'anastomose entre la veine porte et la veine ombilicale.

C'est sur la face postérieure de ce tronc anastomotique, au fond du sillon vertical gauche, que s'insère encore le mésogastre ventral. (V. fig. XXVIII et XXIX.)

Le bord inférieur du lobule de Spigel est actuellement épais, arrondi, convexe d'avant en arrière; il descend derrière le tronc veineux anastomotique jusqu'au bord supérieur du méso hépatique, sur lequel il se moule. Il fait même saillie à gauche de ce dernier dans le cul-de-sac inférieur transversal de la cavité hépato-entérique et y forme le *tubercule papillaire*.

Vers la droite, le bord inférieur du lobule devint une vraie face, contourne la face latérale droite du méso hépatique et se continue dans la face du foie qui longe le mésoduodénum.

C'est immédiatement au-dessous et en avant du bord inférieur du lobule de Spigel que la veine porte sortant du méso hépatique entre dans la face dorsale du foie. (V. fig. XXX, *Ivp.*)

Le restant de la face postérieure de l'organe au-dessous du tronc anastomotique veineux est presque vertical et actuellement très étendu. Au-dessous de la branche collatérale droite du tronc veineux anastomotique (de cette branche qui se ramifie dans la moitié droite du foie), apparaît le sillon du tube cystique. Ce dernier est

toujours très peu développé, très court, et se dirige, de bas en haut, à la face dorsale du foie, à droite du plan médian. Il n'en est cependant pas très écarté, car le tissu du lobe carré qui se trouve à sa gauche et qui a pris un certain développement semble plutôt avoir refoulé vers la gauche l'extrémité supérieure de la veine ombilicale et laissé en place le tube cystique.

Le long de la gouttière cystique s'insère sur le foie l'extrémité inférieure du mésentère ventral. (V. plus tard.)

A part cette disposition, la partie inférieure de la face dorsale du foie ne présente guère d'intérêt. Moulée sur la paroi abdominale postérieure et sur les organes qui l'en séparent, elle longe, du côté droit, la face latérale droite du méso-duodénum pour gagner la paroi dorsale. Quand elle y arrive, immédiatement à droite de l'insertion dorsale du mésoduodénum, elle y est reliée par le méso latéral contenant la veine cave dans son épaisseur. (V. fig. XXXI, *Vci*, pl. VI.)

Le bord inférieur de ce méso s'est donc étendu vers le bas jusque dans cette région, unissant son prolongement caudal à la face postérieure du foie. Cette union ne se prolonge pas bien loin le long du mésoduodénum et la face dorsale devient bientôt libre dans toute son étendue.

Au niveau du point où y pénètre la veine ombilicale la face dorsale est profondément excavée par la veine; de chaque côté le foie s'est développé, et actuellement dans une partie de son trajet la veine ombilicale, avant de pénétrer complètement dans le lobe hépatique longe sa face dorsale au fond d'un sillon vertical profond. De chaque côté du sillon la face dorsale se continue même vers le bas dans deux prolongements inférieurs isolés, l'un droit et l'autre gauche, qui descendent dans la cavité abdominale sur une étendue de 1,4 millim. environ.

Veines. — *Veine porte.* Monte dans le mésoduodénum derrière la tête du pancréas puis se dirige obliquement en haut et en avant au travers du mésohépatique de façon à gagner l'insertion antérieure de ce dernier au niveau de son bord supérieur. Elle pénètre enfin dans la face dorsale du foie immédiatement à droite de la ligne médiane et s'ouvre dans le tronc anastomotique qui l'unit à la veine ombilicale. Elle aboutit ainsi à l'extrémité inférieure de ce tronc veineux. (V. fig. XXXI à XXXIV, *VP*, pl. VI.)

La *veine ombilicale* monte à la face postérieure de la paroi abdo-

minale antérieure dans l'épaisseur de sa faux, puis gagne la face postérieure du foie dans laquelle elle s'engage. Elle y monte d'abord au fond d'un sillon qui devient de plus en plus profond et se continue vers le haut dans un canal; la veine traverse ainsi verticalement le lobe ventral du foie étant logée dans son épaisseur jusqu'au voisinage du mésohépatique. Là elle change assez brusquement de direction et se continue à droite et en arrière dans le *tronc veineux anastomotique*. (V. fig. XXXI, *Vo* et *VPO*, pl. VI.)

Ce dernier semble toujours le prolongement de la veine ombilicale; c'est une veine d'un calibre très considérable, très étendue dans le sens vertical (elle a environ 1/2 millimètre de long dans ce sens), qui décrit au voisinage de la face dorsale du foie une courbe à convexité postérieure en même temps qu'une courbe convexe vers le haut. A gauche, cette veine se continue, vers le bas, dans la veine ombilicale, vers le haut, dans des ramifications qui se distribuent à la moitié gauche du foie. A droite, elle se continue et vers le bas et vers le haut dans des ramifications volumineuses qui se distribuent à la moitié droite du foie. (V. fig. XXVIII à XXXI, *VPO*, pl. VI.) Sa paroi dorsale arrive à la surface du foie dans une zone médiane assez étendue et sur elle s'insèrent le mésogastre ventral en haut et à gauche, le bord ventral du méso hépatique en bas. Cette même paroi est longée par le bord inférieur libre du lobule de Spigel. Plus haut le tronc veineux s'engage dans le foie au devant de ce même lobule le séparant ainsi du lobe ventral. (V. fig. XXVIII et XXIX.) C'est à son extrémité inférieure qu'y débouche la veine porte. (V. fig. XXXI, *VP*.) Son extrémité supérieure se réduit peu à peu et se continue insensiblement dans le canal d'Arantius.

Il suffit de comparer cette description à celle que j'ai donnée des mêmes parties chez l'embryon III pour constater qu'il n'est survenu aucune modification importante et pour s'expliquer les légers changements produits. Je crois cependant nécessaire d'insister sur cette situation du tronc veineux anastomotique entre la partie inférieure du lobule de Spigel et le lobe ventral du foie. Il se trouve en effet, en réalité, engagé dans une gouttière profonde que délimite en arrière la partie inférieure et le bord inférieur du lobule de Spigel et en avant le restant de la face dorsale du foie : c'est évidemment là l'origine du sillon transverse de l'organe.

Le *canal veineux d'Arantius* qui fait suite insensiblement à la por-

tion médiane de l'extrémité supérieure du tronc veineux anastomotique monte verticalement dans le plan médian, au fond du sillon vertical gauche (voir plus haut), jusqu'au niveau de l'extrémité inférieure de l'œsophage; là il se dirige vers la droite et sur sa face dorsale s'insèrent le mésentère ventral et le mésolatéral confondus; puis, brusquement, il se dirige directement vers la droite et aboutit à la veine cave inférieure ou plutôt à l'extrémité inférieure du sinus intermédiaire. (V. fig. XXVI et XXVII, *VA* et *Si*, pl. VI.)

La *veine cave inférieure*, d'un calibre considérable, monte verticalement à droite du plan médian, unie à la paroi dorsale du corps et à la capsule surrénale et engagée d'autre part dans le sillon profond vertical droit de la face postérieure du foie. Cette disposition commence le long du mésoduodénum et s'étend vers le haut jusqu'au niveau de l'extrémité inférieure de la cavité pleurale droite. En ce point le canal d'Arantius y aboutit. (V. fig. XXVII à XXXII *Vci*.)

A partir de cette union des deux vaisseaux, jusqu'au niveau de la fossette auriculaire de la cavité péricardique, la veine cave s'engage dans cette partie du foie qui délimite en avant l'extrémité inférieure de la cavité pleurale droite. Elle y monte verticalement le long de sa face dorsale, c'est-à-dire au voisinage du revêtement pleural de cette face. A un moment donné, elle pénètre dans l'épaisseur de ce revêtement et le divise en deux feuillets dont l'un, postérieur, se continue dans la paroi postérieure du péricarde et l'autre, antérieur, dans sa paroi inférieure. De cette façon la veine cave pénètre dans la fossette auriculaire de la cavité péricardique et débouche bientôt dans l'oreillette droite. (V. fig. XXII à XXVI, *Si*.)

Cette partie supérieure de la veine cave, comprise entre l'embouchure du canal d'Arantius et l'oreillette droite, n'est que le sinus intermédaire décrit chez l'embryon II et légèrement modifié.

Tube digestif. — L'œsophage s'est allongé et a encore refoulé un peu plus vers le bas l'estomac qui lui fait suite. Ce dernier descend verticalement jusqu'au-dessous du bord supérieur du méso hépatique, puis se continue dans le gastroduodénum. Cette continuité s'établit de telle sorte que la petite courbure de l'estomac change brusquement de direction pour pénétrer horizontalement de gauche à droite dans le mésoduodénum tandis que sa grande courbure décrit vers le bas une courbe très étendue à convexité inférieure pour remonter ensuite en haut et en dedans et s'engager

aussi dans le mésoduodénum. L'axe de la cavité de l'estomac et du gastroduodénum décrit donc une courbe à convexité inférieure et pénètre dans le mésoduodénum de bas en haut et de gauche à droite. (V. fig. XXXII à XXXIV, *GD*, pl. VI.) Grâce à cette disposition le gastroduodénum forme donc un cul-de-sac inférieur plus développé qu'auparavant et qui fait avec le mésogastre entraîné par lui une saillie longue de 0,85 millimètres au-dessous de son entrée dans le mésoduodénum. Engagée dans ce dernier, la portion tubulaire du gastroduodénum s'y dirige à droite et en arrière en formant avec la portion restante une courbe à convexité antérieure, (V. fig. XXXIII, pl. VI.) En même temps il se dirige vers le bas et se continue bientôt dans le duodénum. Ce dernier, reconnaissable aux embouchures du canal pancréatique dorsal et du canal cholédoque, continue le trajet précédent et gagne ainsi la paroi abdominale postérieure. Il décrit donc, avec la portion tubulaire du gastroduodénum, une courbe à concavité interne et postérieure dans un plan oblique en bas et en arrière. (V. fig. XXXIII et XXXIV, *GD* et *D*.)

Nous ajouterons que les embouchures du canal cholédoque et du canal excréteur du pancréas dorsal se trouvent encore ici dans le même plan horizontal; toutes deux ont gagné le pourtour interne du duodénum. Elles sont assez écartées l'une de l'autre et l'embouchure du canal cholédoque se trouve en arrière de celle du canal pancréatique. Le canal cholédoque s'ouvre dans le duodénum à l'union de sa paroi supérieure et de sa paroi interne ou latérale gauche.

Le canal excréteur du pancréas dorsal s'ouvre dans le duodénum sur sa paroi interne. (V. fig. XXXIV, *Cch*, *CpD*.)

Cloison mésentérique. — Zone E. — Dans la *partie supérieure* de cette zone la cavité hépato-entérique est interrompue sur une longueur de 0,2 millimètre à la hauteur des parois pleurales inférieures. (V. fig. XXVI.)

Parois pleurales inférieures. — Du *côté droit*. Nous avons vu, en étudiant la face supérieure du foie, ce qu'est devenue la cavité conique qui chez les embryons III et IV formait l'extrémité inférieure de la cavité pleurale droite. Nous avons montré comment le méso qui la fermait en bas et en dehors et n'était au début (embryon II) qu'une expansion latérale de l'extrémité supérieure du méso-latéral, reste en réalité en rapport avec lui vers le bas et ne constitue encore

maintenant que son extrémité supérieure. (V. fig. XXVI et XXVII, *Ml.*)

Du *côté gauche*. Nous avons étudié rapidement l'extrémité inférieure de la cavité pleurale sans insister sur le développement de sa paroi inférieure. Nous allons y revenir maintenant. La partie de la face dorsale du lobe gauche du foie, engagée déjà chez l'embryon IV entre le grand cul-de-sac de l'estomac et l'extrémité inférieure du poumon gauche, s'est développée. Elle présente actuellement deux faces et un bord postérieur et interne. L'une des faces est postérieure et supérieure, c'est la face pleurale convexe; elle est revêtue par le feuillet pariétal de la plèvre et est moulée sur la paroi abdominale postérieure dont la sépare l'extrémité inférieure de la cavité pleurale.

La seconde face est inférieure, moulée sur le grand cul-de-sac de l'estomac ; cette face est libre et revêtue par le feuillet viscéral du péritoine. (V. fig. XXVII, *F* et *E*.) A l'union de ces deux faces se forme un bord postérieur qui longe la paroi abdominale et en dedans contourne la face latérale gauche de l'œsophage pour se continuer dans la gouttière médiane du foie. C'est sur ce bord postérieure que s'insère maintenant le méso horizontal qui forme la paroi inférieure de la cavité pleurale (V. fig. XXVI.) Il s'étend maintenant de la cloison mésentérique en dedans jusqu'à l'extrémité inférieure du pilier dorsal de la membrane pleuro-péritonéale au dehors; Il se continue de plus le long de la face latérale gauche de l'œsophage avec la portion moyenne de la cloison mésentérique.

Telle est la disposition des parois inférieures des cavités pleurales et la façon dont elles relient actuellement les parties latérales convexes du foie à la paroi abdominale postérieure.

Dans la partie médiane nous avons dit comment, dans la gouttière que présente le foie, se trouve engagée la cloison mésentérique et comment elle s'insère de toutes parts sur les parois de cette gouttière. (V. face supérieure du foie.) (V. fig. XXVI, pl. VI.)

Dans la *partie inférieure de la zone E. D. C*, la cloison mésentérique est divisée en deux parties par la portion médiane de la cavité hépato-entérique. Cette dernière, longue de 0,6 millimètre, ne se continue dans la portion transversale de la cavité qu'à 0,15 millimètre au-dessus du bord supérieur du méso hépatique; c'est-à-dire dans la zone B. Cependant le cul-de-sac supérieur de

la portion transversale de la cavité hépato-entérique remonte dans le revêtement péritonéal de la paroi postérieure de l'estomac sur une longueur de 0,3 millimètre. Il se rétrécit toujours de bas en haut et se termine par une extrémité aveugle au voisinage de la grande courbure de l'estomac. (V. fig. XXVIII, *Che*, pl. VI.)

Si l'on compare l'état de ces parties à ce qu'elles étaient chez l'embryon III, on constate, qu'à part un léger allongement des organes il ne s'y est produit aucune modification essentielle.

Pourtant la forme de la portion médiane de la cavité hépato-entérique est changée par le développement du lobule de Spigel à son intérieur.

Nous devons ajouter que, sur cet embryon, nous voyons apparaître la première ébauche de la *rate*.

Elle se présente sous forme d'une saillie à la face superficielle du revêtement péritonéal de la paroi postérieure de l'estomac au voisinage de la grande courbure et se prolonge vers le bas dans le mésogastre dorsal. Cette saillie se moule sur les organes qui occupent la paroi abdominale postérieure et particulièrement sur le testicule et sur le corps de Wolff.

Elle semble due au développement d'un tissu conjonctif très riche en cellules dans les couches superficielles du péritoine. Il amène la formation d'une saillie notable à sa face libre. Cette première ébauche de la rate, à son extrémité supérieure, apparaît déjà dans le revêtement péritonéal de l'estomac à 0,25 millimètre au-dessus du fond du cul-de-sac transversal supérieur de la cavité hépato-entérique. Elle se prolonge ensuite le long de la grande courbure de l'estomac dans toute l'étendue de ce cul-de-sac et occupe dans ce trajet les couches superficielles de sa paroi mésogastrique (extrémité supérieure du mésogastre dorsal). (V. fig. XXVIII, *R*.)

Nous la retrouverons encore dans les zones suivantes.

Le *méso latéral* s'est développé en largeur avec la veine cave qu'il contient, cette dernière étant entourée par le tissu hépatique suivant tout son pourtour antéro-latéral, le tissu conjonctif du méso n'unit que sa paroi postérieure à la paroi abdominale.

Or cette dernière est occupée dans cette région par la capsule surrénale et elle y est située de façon à répondre à la veine cave par la partie interne de sa face antérieure, au foie par la partie externe de cette même face. Le tissu conjonctif du méso latéral est interposé entre ces parties et unit ainsi la veine cave en dedans, le

foie en dehors, à la face antérieure de la capsule surrénale et à la paroi abdominale postérieure. A son extrémité supérieure le méso latéral se continue dans la paroi pleurale inférieure. (V. fig. XXVI à XXIX *Ml*).

Zone B. — Le lobule de Spigel étant actuellement complètement formé et son bord inférieur étant arrivé au contact du bord supérieur du méso hépatique, cette zone B est réduite à la région de l'hiatus de Winslow. (V. fig. XXIX à XXXI, pl. VI.)

La cavité hépato-entérique complète s'étend jusqu'à la grande courbure de l'estomac; la portion gauche transversale se continue dans la portion médiane.

Dans les couches superficielles postérieures du *mésogastre dorsal*, au voisinage de la grande courbure de l'estomac, se prolonge l'ébauche de la rate.

Le *mésogastre ventral*, mince, membraneux, refoulé vers la gauche par le lobule de Spigel, s'insère sur la paroi dorsale du tronc veineux anastomotique (de la veine porte et de la veine ombilicale).

Le *méso latéral* et la *veine cave* traversent cette zone pour longer plus bas l'insertion dorsale du mésoduodénum.

Ils continuent à unir la face dorsale du foie à la paroi abdominale postérieure et à l'extrémité inférieure de la capsule surrénale (V. *Vci.*)

L'extrémité inférieure du lobule de Spigel descend derrière la partie supérieure du tronc anastomotique veineux et son bord inférieur libre fait de même pour arriver à se mouler sur le bord supérieur libre du méso hépatique. De la sorte la communication entre la cavité hépato-entérique et le restant du cœlome est considérablement réduite.

Actuellement c'est une fente horizontale et transversale comprise entre le bord inférieur du lobule de Spigel d'une part et le bord supérieur du méso hépatique d'autre part. En arrière elle est limitée par la continuation du bord supérieur du méso hépatique dans la saillie médiane que forme à la paroi dorsale l'insertion du mésogastre dorsal. En avant c'est la veine porte, en s'abouchant dans le tronc anastomotique veineux et en aboutissant à la face dorsale du lobe médian du foie avec l'extrémité antérieure du bord supérieur du méso hépatique, qui circonscrit l'hiatus de Winslow.

Au-dessus de cette embouchure la paroi dorsale de l'anastomose veineuse prolonge vers le haut la paroi antérieure de l'hiatus.

Vers la gauche cette fente se continue dans la portion transversale de la cavité hépato-entérique.

A droite elle se continue le long de la face latérale droite du méso hépatique et du mésoduodénum dans une fente que forme avec ces organes la face dorsale du foie. Cette fente s'ouvre en bas dans le restant de la cavité péritonéale. (V. fig. XXXI.)

Zone A. — Nous n'étudierons en détail dans cette zone que le méso hépatique, qui en forme la partie supérieure.

Le gastro-duodénum, fortement refoulé vers le bas, ne pénètre plus dans le mésoduodénum qu'obliquement de bas en haut par sa face latérale gauche, et cela bien au-dessous du bord supérieur du méso hépatique. Ce dernier a actuellement 1/2 millimètre de longueur et présente à étudier deux faces latérales, un bord supérieur, un bord postérieur et un bord antérieur.

Son *bord supérieur* épais, arrondi, légèrement excavé, s'étend horizontalement de la paroi dorsale de l'abdomen à la paroi postérieure du tronc veineux anastomotique qui arrive à la face dorsale du foie. A son extrémité antérieure la veine porte s'y engage. (V. fig. XXX, *Mh.*)

La *face latérale droite* est libre accolée au foie.

La *face latérale gauche*, au voisinage de son insertion dorsale, se continue dans le mésogastre dorsal; au voisinage de son insertion hépatique elle se continue dans le mésogastre ventral. Au niveau du bord supérieur cette continuité ne s'établit que par l'intermédiaire de la paroi du tronc veineux anastomotique. Vers le bas l'insertion du mésogastre ventral se rapproche peu à peu du plan médian et aboutit enfin directement à la face latérale gauche du méso hépatique. (V. fig. XXX, XXXI, XXXII, pl. VI, *Mgv*, *Mh.*)

Le *bord antérieur* du méso hépatique inséré sur la face dorsale du foie se divise nettement en deux parties. Une supérieure, épaisse, contenant la veine porte et s'insérant largement sur la paroi dorsale du tronc veineux anastomotique (V. fig. XXXI, *Mh* et *Vp*), et une inférieure, beaucoup plus mince que le restant du méso, se dirigeant un peu vers la droite et s'insérant au-dessous de la branche droite de la veine anastomotique, dans le sillon cystique de la face dorsale du lobe ventral du foie. (V. fig. XXXII, *Mv.*)

Dans cette portion amincie du bord antérieur du méso hépatique se trouve le canal cholédoque, le canal cystique et les canaux hépatiques. Elle constitue donc l'extrémité inférieure du mésentère

ventral et le mince méso qui contient ces organes se prolonge, ici encore, un peu vers le bas, au-dessous du méso hépatique, jusque sur la paroi antérieure du gastroduodénum.

Dans cette zone *A* le cul-de-sac inférieur de la cavité hépato-entérique s'engage profondément, à gauche du méso hépatique et du mésoduodénum, derrière le gastroduodénum jusqu'au delà de sa grande courbure; il est délimité en arrière par le mésogastre dorsal fort étendu qui, partant de la face latérale gauche du méso-duodénum, ne gagne la grande courbure qu'après avoir circonscrit la cavité de la crête épiploïque. (V. fig. XXXIII, XXXIV, *Mqd.*)

L'extrémité inférieure de l'*ébauche splénique* s'étend dans ce mésogastre et dans le feuillet postérieur de la crête épiploïque jusque un peu au-dessous du point où le tube digestif pénètre dans le mésoduodénum, c'est-à-dire jusque un peu au-dessous de l'extrémité gauche du pancréas dorsal. (V. fig. XXX à XXXIII, *R.*)

La partie du *pancréas dorsal* (corps et queue) logée dans ce mésogastre s'y est développée là où son accroissement n'a pas été entravé par la compression d'organes voisins, c'est-à-dire en dedans de la saillie que forme le testicule sur la paroi dorsale de l'abdomen. Or cette saillie, assez forte vers le bas, diminue et s'écarte du plan médian vers le haut. Aussi le pancréas dorsal, logé dans le méso-gastre en dedans du testicule, est-il oblique de haut en bas et de gauche à droite. (V. fig. XXXIII, *Pd.*) Malgré cette obliquité il reste tout entier dans la zone que nous étudions. En dedans et en bas il s'engage dans le mésoduodénum en passant au devant de la veine porte et s'y continue dans ce que l'on nomme la tête du pancréas. Cette dernière est actuellement constituée par la fusion du pancréas ventral avec la portion céphalique du dorsal.

Le *bord inférieur du méso latéral* s'est étendu jusque dans la partie supérieure de cette zone le long de l'insertion dorsale du méso hépatique et à sa droite.

Avant de passer à l'étude d'embryons plus âgés chez lesquels notre attention sera particulièrement attirée sur l'évolution du mésentère intestinal, nous croyons utile de résumer les connaissances que nous avons acquises jusque maintenant parce qu'elles nous permettent de donner brièvement un aperçu de l'évolution ultérieure des principaux organes étudiés, de la fermeture des cavités pleurales, de la formation du diaphragme, etc.

Nous réservons pour la fin de cette étude l'historique des différentes questions.

RÉSUMÉ ET CONCLUSIONS

Cavité hépato-entérique et cloison mésentérique. — 1° La cavité hépato-entérique débute par la formation d'un cul-de-sac de l'épithélium cœlomique dans le revêtement mésentérique de la paroi droite du tube digestif.

Ce cul-de-sac, ouvert en dehors dans le restant du cœlome se continue vers le haut dans une gouttière longitudinale pénétrant d'avant en arrière dans le même revêtement et en isolant ainsi une crête, *le prolongement caudal du méso latéral.*

Enfin cette gouttière elle-même se prolonge dans une fente qui divise la cloison mésentérique en deux portions, dont la droite constitue le *méso latéral.*

Ces différentes portions de la cavité hépato-entérique présentent bientôt, chez les embryons humains, des particularités individuelles qui expliquent l'opinion généralement adoptée sur la formation du mésogastre dorsal.

Ainsi la cavité hépato-entérique est surtout développée dans sa portion pleurale ou pulmonaire future. La gouttière et le cul-de-sac inférieur de la cavité sont très longs, n'ont pas été observés ou ont été considérés comme amenés par une plicature du mésentère dorsal (embryons A et B de His).

Dans ces conditions, à leur niveau, c'est-à-dire dans la plus grande partie de son étendue, le mésogastre dorsal pouvait, devait même être considéré comme se formant par la simple rotation du tube digestif autour de son axe longitudinal.

Si cependant on étudie attentivement la formation de ce mésogastre dans les différentes parties de la cloison mésentérique en rapport avec la cavité hépato-entérique, sa gouttière et son cul-de-sac inférieur, on sera amené à conclure qu'il n'y a dans ce processus aucune différence essentielle avec ce qui se passe chez les embryons de lapin et que, chez l'homme aussi, la formation préalable de ces culs-de-sac du cœlome et leur accroissement ultérieur interviennent largement dans le développement du mésogastre, du grand épiploon, de l'arrière-cavité du péritoine, etc.

Dans le mouvement de rotation du tube digestif et dans la for-

mation du mésogastre, il y a, croyons-nous, à distinguer deux processus assez différents.

Dans une première période, le processus qui porte le bord dorsal du tube digestif vers la gauche est dû à un développement inégal du tube épithélial et de son enveloppe. Ce qui le démontre, c'est la rotation manifeste du duodénum dans son méso (V. embryon de lapin et embryon humain, n° I), c'est la disposition de la cloison mésentérique à l'extrémité supérieure de l'estomac chez les plus jeunes embryons et chez l'embryon I.

Dans ces points, le tube épithélial présente un mouvement de rotation très marqué sans que la cloison mésentérique en soit influencée, en ce sens qu'elle ne change ni de position ni de direction. Elle se développe seulement de façon à envelopper également le tube épithélial.

Chez les embryons de lapin, en même temps que ce mouvement de rotation se produit, la cavité hépato-entérique et sa gouttière suivent la paroi droite du tube épithélial dans son changement de position, pénètrent ainsi dans la portion dorsale de la cloison mésentérique et amènent de la sorte la formation du mésogastre dorsal.

Chez l'homme, le même processus se passe au niveau de la portion inférieure de la cavité hépato-entérique et de l'extrémité supérieure de la gouttière, mais il est modifié plus bas à cause des conditions un peu différentes dans lesquelles il se passe. Au niveau de la gouttière et surtout du cul-de-sac inférieur de la cavité, le tube intestinal étant peu développé, la portion dorsale de la cloison mésentérique est beaucoup plus étendue dans le sens antéro-postérieur. C'est uniquement dans cette dernière que pénètre le cul-de-sac et la gouttière hépato-entérique, et vers la gauche, en regard d'elle, le mésentère dorsal se développe de façon à former une crête épiploïque très nette dans laquelle s'engage de droite à gauche le cul-de-sac cœlomique.

C'est ainsi du moins que nous croyons devoir interpréter les dispositions si particulières du mésentère dorsal que His a représentées dans les figures 36 à 33, pl. II et III; 79 à 82, pl. V; 58 et 56, pl. XII de son atlas. En ces points le mouvement de rotation du tube épithélial est très peu marqué et ne peut certainement pas expliquer la conformation que présente derrière lui le mésentère dorsal.

Plus tard cette crête épiploïque continue à croître vers le bas et

s'étend jusque le long de la face latérale gauche du mésoduodénum. Le pancréas dorsal peut ainsi s'y développer.

En même temps, le cul-de-sac inférieur de la cavité hépato-entérique s'accroît avec cette crête, s'y engage et, en se prolongeant à gauche du mésoduodénum, amène deux résultats importants :

En premier lieu, la délimitation du bord supérieur du mésoduodénum.

En second lieu, le prolongement du mésogastre dorsal le long de sa face latérale gauche et la présence du pancréas dorsal dans la paroi postérieure du cul-de-sac.

Les rapports que présente le mésoduodénum avec le mésogastre dorsal et la situation du pancréas dans ces portions du mésentère ne me semblent pas explicables par la simple rotation du tube digestif et ses changements de position.

Le cul-de-sac inférieur de la cavité hépato-entérique, en pénétrant de droite à gauche dans le mésentère dorsal, puis en y descendant peu à peu, en isole le lobe droit du foie, la veine porte, le tube intestinal, et passe ainsi de la région antérieure de la cloison à travers la région moyenne jusqu'à l'extrémité supérieure de la zone A où il délimite le bord supérieur du mésoduodénum.

Au-dessus de ce dernier le tube digestif n'est plus réuni à la paroi dorsale que par l'intermédiaire de la crête épiploïque et du mésogastre dorsal.

Dans une seconde période de ce développement, un nouveau facteur intervient. Une fois que le tube épithélial et son enveloppe mésentérique ont leur bord dorsal dévié vers la gauche, le développement, l'accroissement simple, égal, de ces parties amène la déviation de plus en plus accusée de ce bord et leur mouvement de rotation autour du bord ventral.

Le mésogastre dorsal formé s'accroît alors de façon à suivre le bord dorsal du tube intestinal dans sa déviation.

Quand l'allongement de l'œsophage et de l'extrémité supérieure de l'estomac s'y ajoute, il amène le changement de direction du gastroduodénum et de la sorte s'effectuent la plupart des modifications observées dans la cloison mésentérique des embryons I à V.

C'est ainsi que la scissure verticale qui, au début, isole la veine omphalo-mésentérique de la cloison mésentérique dans sa partie supérieure, descend au fur et à mesure que le tube digestif exécute

son mouvement de rotation et isole ainsi sa face latérale droite de la veine porte et du lobe latéral du foie.

De même ces changements expliquent très bien la formation du méso hépatique et l'allongement du mésogastre ventral le long de sa face latérale gauche, etc.

Cela n'empêche que la crête épiploïque persiste le long de la grande courbure du gastro-duodénum, au-dessous de la rate et du pancréas, qu'elle continuera à croître plus tard et que la cavité hépato-entérique, en y pénétrant, amènera la formation et l'extension du grand épiploon.

2° Le *méso latéral* et *son prolongement caudal*, contrairement à ce qui se passe chez le lapin, intervient très peu dans le développement du lobe latéral droit du foie. Il ne se forme pas de lobe distinct de la veine cave inférieure.

Cependant le bord inférieur du méso progresse vers le bas, unissant la face postérieure du foie à son prolongement caudal et la veine cave, primitivement logée dans ce dernier, se trouve ainsi plus tard engagée dans un sillon profond du foie. Ces modifications s'expliquent très bien si l'on admet que le tissu hépatique pénètre dans le tissu conjonctif du méso, y enveloppe la veine cave et que ce processus se poursuit du haut en bas, de façon à faire descendre peu à peu le bord inférieur du méso latéral.

3° L'extrémité supérieure du méso latéral avec la portion voisine du mésentère dorsal, forme ici, comme chez le lapin, la paroi inférieure de la cavité pleurale droite.

Du côté gauche, le tissu hépatique, en pénétrant dans la cloison mésentérique le long du pourtour latéral gauche de l'œsophage, entre le grand cul-de-sac de l'estomac et l'extrémité inférieure du poumon, détermine aussi la formation de la paroi pleurale inférieure.

L'oblitération de la cavité hépato-entérique dans cette région a pour résultat d'établir l'union entre la face postérieure du foie et la cloison mésentérique entière au niveau de l'extrémité inférieure de l'œsophage.

4° Ce que nous avons dit du mésentère ventral dans notre étude sur les embryons de lapin pourrait, avec quelques variantes, être répété ici. Mais, poursuivant notre étude sur des embryons plus avancés dans leur développement, nous avons vu de nouvelles modifications se produire. Il semble inutile d'y revenir après les

détails dans lesquels nous sommes entrés en étudiant les embryons III, IV et V.

Pour résumer brièvement cette étude, nous pouvons dire que la veine porte qui, chez les plus jeunes embryons, occupe la partie droite du mésentère ventral, finit par perdre tout rapport immédiat avec cette portion du méso gastro-hépatique.

Chez l'embryon V la veine porte occupe le bord antérieur du méso hépatique (V. fig. XXX), et ce n'est qu'au voisinage de l'extrémité inférieure de ce dernier, que le mésogastre ventral s'insère sur sa face latérale gauche en regard de la veine porte y contenue. (V. fig. XXXII, *Mqv.*)

Plus tard ces dispositions se modifieront. Par suite du développement notable que prendra le bord inférieur du lobule de Spigel, le sillon transverse du foie deviendra très profond; le tronc anastomotique veineux *VPO* s'écartera ainsi beaucoup du bord supérieur du méso hépatique. La veine porte, qui sort de ce dernier, s'allongera, avec l'extrémité du méso qui l'enveloppe, pour gagner le fond du sillon transverse. Elle rentrera en connexion avec le mésogastre ventral et ainsi se formera ce que l'on nomme le ligament duodéno-hépatique. (V. plus tard, embryon VI.)

Quant à l'extrémité inférieure du mésentère ventral, nous l'avons vue toujours insérée dans le sillon cystique de la face dorsale du foie, enveloppant le tube cystique et l'origine du canal cholédoque. Seulement elle perd ses insertions au tube intestinal qui sécarte d'elle et, chez l'embryon V, ne se trouve plus en rapport qu'avec le bord antérieur du méso hépatique. (V. fig XXXII, pl. VI.)

C'est avec ce dernier qu'on le trouve encore en relation chez le nouveau-né.

5° L'allongement notable de l'œsophage et de l'extrémité supérieure de l'estomac (zone E) entraîne l'accroissement vers le bas de la cloison mésentérique *est* non modifiée, à gauche de la portion supérieure sagittale de la cavité hépato-entérique (bourse sous-hépatique). (V. embryons III, p. 93 à 95 et embryon V, p. 243.)

La portion dorsale de cette cloison formera plus tard le ligament gastro-pancréatique de Huschke, sa portion ventrale constituant la partie supérieure (pars condensa Toldt) du ligament gastro-hépatique.

Foie. — Chez les embryons humains, comme chez les embryons de lapin, il y a lieu de distinguer aussi deux périodes dans le dévelop-

pement du foie, la seconde débutant au moment où il envahit la membrane pleuro-péricardique, les piliers ventraux des membranes pleuro-péritonéales, et où il pénètre dans les recessus de la cavité péritonéale.

Dans la 1re période, malgré l'absence des scissures interlobaires on peut constater la présence de trois lobes dans le foie : un lobe ventral et deux lobes latéraux.

Le *lobe ventral* développé dans le septum transversum est uni à la face dorsale de la paroi postéro-inférieure du péricarde.

Ce n'est probablement que vers la fin de cette période qu'il pénètre aussi dans la paroi abdominale antérieure à laquelle il reste uni par sa face ventrale.

Les *lobes latéraux* font saillie dans la cavité abdominale à la face dorsale du lobe ventral. Ils sont libres dans presque toute leur étendue.

Ce n'est que tout à fait à son extrémité supérieure que le *méso latéral* s'insère sur la face dorsale du lobe droit.

L'*extrémité inférieure*, du même lobe, est d'autre part unie par l'intermédiaire de la veine porte à la cloison mésentérique ou, si l'on veut, s'est développé le long de la veine dans la partie droite de la cloison mésentérique. Contrairement à ce qui se passe chez le lapin, le lobe gauche ne présente aucun rapport avec cette cloison et le lobe droit ne se développe pas dans le tissu conjonctif du méso latéral.

Seconde période. Nous allons d'abord résumer ce qui concerne les parties inférieures du foie développées pendant la première période.

Le *lobe ventral*, dans la partie où il est uni à la paroi abdominale antérieure, continuant à s'y développer, écarte l'ombilic du péricarde et amène ainsi insensiblement un changement complet dans la direction de la paroi inférieure de la cavité péricardique. Cette dernière, d'abord inclinée en bas et en avant, finit, chez l'embryon V, par être fortement oblique en bas et en arrière.

Il n'y a rien de particulier à dire du *lobe latéral gauche* complètement confondu avec la moitié gauche du lobe ventral.

Quant au lobe droit, sur sa face dorsale descend le méso latéral.

Mais le tissu hépatique ne se développe que très peu à son intérieur et il ne se forme pas de lobule de la veine cave inférieure.

La face interne du lobe droit, dans l'étendue de la cavité hépato-entérique, s'y développe et forme le lobule de Spigel.

Dans les parties supérieures du foie se produisent les modifications caractéristiques de cette seconde période. Elles pénètrent dans la membrane pleuro-péricardique dans les piliers ventraux des membranes pleuro-péritonéales et dans les recessus supéro-latéraux de la cavité péritonéale.

I. — En s'engageant dans la membrane pleuro-péricardique de bas en haut, le tissu du foie écarte comme un coin les couches superficielles dorsale et ventrale de cette membrane et s'en forme un revêtement. Le feuillet ventral prolonge vers le haut la paroi péricardique postéro-inférieure. Le feuillet dorsal forme, de chaque côté, des parois antérieures aux parties inférieures des cavités pleurales. Sur la ligne médiane il est uni à la cloison mésentérique.

La pénétration du tissu hépatique dans la membrane pleuro-péricardique s'arrête bientôt un peu au-dessus du niveau des parois pleurales inférieures. La limite de cette pénétration est marquée par un angle ouvert en avant que forme à ce niveau la paroi inférieure du péricarde avec sa paroi postérieure. Cet angle, d'abord obtus, devient droit, puis aigu au fur et à mesure que la paroi péricardique inférieure se redresse. Il constitue enfin le fond de la fosse auriculaire.

En même temps que se développe cette fosse, l'écart entre l'angle qui en forme le fond et les extrémités inférieures des cavités pleurales augmente. La portion du foie, qui a pénétré dans la membrane pleuro-péricardique et dont la face dorsale est revêtue par son feuillet postérieur, continue en effet à croître dans toutes les directions et, entre autres, en longueur, et de la sorte se développe une partie supérieure de la face dorsale du foie en rapport au milieu avec la cloison mésentérique et de chaque côté avec les cavités pleurales.

C'est cette portion de la face dorsale que, chez l'embryon V, nous avons rattachée à la face supérieure.

II. — *Latéralement*, le tissu des lobes latéraux du foie pénètre en même temps dans les piliers ventraux des membranes pleuro-péritonéales, les dilate, les étale, et en forme un revêtement pour leurs faces libres dorsales. Ces dernières constituent aussi les parois pleurales antérieures en prolongeant en dehors la partie médiane de la face dorsale que nous venons de décrire.

De cette façon le feuillet postérieur de la membrane pleuro-péricardique se continue de chaque côté dans ces revêtements qui ont pour origine les piliers ventraux de la membrane pleuro-péritonéale.

III. — *Plus tard* le tissu du lobe médian pénétrant dans la membrane péritonéo-péricardique se développe considérablement à l'intérieur du recessus de la cavité péritonéale. Il divise cette membrane en deux feuillets, l'un antéro-supérieur qui prolonge en dehors la paroi péricardique, l'autre postérieur qui forme le revêtement péritonéal du lobe.

Le tissu du lobe latéral se développant à la face dorsale du médian pénètre avec lui dans le recessus; il s'engage aussi un peu dans le tissu conjonctif de la membrane pleuro-péritonéale mais y fait peu de progrès au-dessus de l'extrémité de son pilier ventral.

De la sorte cette dernière reste libre à l'état de cloison membraneuse entre le recessus et la cavité pleurale. Elle forme à cette dernière la partie externe de sa paroi antérieure.

Nous avons vu comment les parties du foie engagées dans les recessus de la cavité péritonéale se modifient ensuite pour constituer les parties latérales convexes de la face supérieure de l'organe. Embryon V.

IV. — *Diaphragme*. Sur le dernier embryon que nous avons étudié, nous avons vu que la cavité pleurale communiquait encore de chaque côté avec la cavité abdominale par une fente délimitée de la façon suivante :

En arrière et en dehors, par le bord libre du pilier dorsal de la membrane pleuro-péritonéale;

En avant et en dedans, par la face supérieure dorsale du foie;

En bas, par le bord externe très court de la paroi pleurale inférieure;

En haut, par le bord inférieur de la membrane pleuro-péritonéale, ce bord est représenté par l'extrémité inférieure du bord hépatique de cette membrane inséré sur le foie.

L'accroissement continu de ce bord vers le bas amènera peu à peu l'union du bord libre du pilier dorsal à la face dorsale du foie.

Il aboutira enfin au bord externe de la paroi pleurale inférieure, avec lequel il finira par se souder.

A ce moment les cavités pleurales seront séparées de la cavité abdominale.

Dans cet état les membranes pleuro-péritonéales et leurs piliers dorsaux, libres sur leurs deux faces dans presque toute leur étendue, n'ont plus qu'à subir quelques modifications pour constituer les parties périphériques du diaphragme.

Une couche musculaire moyenne divise chacune de ces deux cloisons en deux feuillets : le supérieur constituant la plèvre diaphragmatique, l'inférieur formant le revêtement péritonéal du diaphragme.

Toute la portion antéro-supérieure de la membrane pleuro-péritonéale constituera la portion du diaphragme qui forme la paroi pleurale inférieure en avant.

La partie postéro-inférieure de la membrane et son pilier dorsal constitueront la partie périphérique de cette même paroi en arrière et en bas.

La partie du diaphragme qui constitue la portion interne de la paroi pleurale inférieure en arrière, est représentée chez l'embryon V par le revêtement pleural de la face supérieure du foie formant la paroi antérieure de la cavité pleurale au voisinage de son extrémité inférieure. Tout à fait en bas, il est représenté par la paroi pleurale inférieure. Dans le tissu conjonctif de ce revêtement et de cette paroi apparaît aussi la couche musculaire qui les divise en deux feuillets : un supérieur, le feuillet diaphragmatique de la plèvre, et un inférieur, qui unit la face supérieure du foie à la portion musculaire du diaphragme (*ligament coronaire*).

Les fibres musculaires de cette portion du diaphragme, au-dessous de la paroi pleurale inférieure, pénètrent plus bas dans le tissu conjonctif de la paroi dorsale du corps *au-dessus des capsules surrénales*, puis derrière elles.

Enfin dans cette même région, mais dans la zone médiane, où la face supérieure du foie, creusée en gouttière, contourne le pourtour antéro-latéral de l'œsophage et donne insertion à la cloison mésentérique, les fibres musculaires pénètrent dans le tissu conjonctif de cette cloison contournent l'œsophage et, plus bas, l'aorte, et constituent les piliers du diaphragme. Entre eux et la face supérieure du foie reste interposée une couche de tissu conjonctif qui constitue la portion moyenne du ligament coronaire.

La *paroi péricardique inférieure*, qui forme encore chez l'em-

bryon V le revêtement de la face supérieure du foie dans toute la partie médiane et supérieure de son étendue, se divise à son tour en trois feuillets : un moyen, le diaphragme proprement dit; un supérieur, le feuillet phrénique du péricarde, et un inférieur unissant encore le diaphragme au foie.

De cette description il résulterait, que, dans la zone médiane, toute la face supérieure du foie reste unie par du tissu conjonctif, d'avant en arrière : à la paroi abdominale antérieure, puis à la face inférieure du diaphragme dans l'étendue de sa portion péricardique, et enfin en arrière aux piliers du diaphragme.

De plus, latéralement, la face supérieure du foie resterait unie en arrière, au diaphragme là où il constitue les parties internes des parois pleurales inférieures.

Or, en même temps que le diaphragme se développe, la cavité péritonéale s'insinue de la périphérie vers le centre dans ces couches de tissu conjonctif encore interposées entre lui et le foie et réduit de plus en plus l'étendue de ces connexions.

Le long de la paroi abdominale antérieure et de la face inférieure de la portion péricardique du diaphragme, cette cavité s'avance de chaque côté de dehors en dedans et pénètre sous forme de fentes dans le tissu conjonctif.

Elle le divise ainsi en deux feuillets : l'un viscéral, qui tapisse la face supérieure libre du foie; l'autre pariétal, qui tapisse la face postérieure de la paroi abdominale et la face inférieure du diaphragme.

De cette large union primitive il ne reste plus que le ligament suspenseur de l'organe.

En arrière et à gauche la cavité péritonéale pénètre de haut en bas et de bas en haut dans le tissu conjonctif, unissant la partie postéro-inférieure de la face supérieure du foie à la face antéro-inférieure du diaphragme et de l'union primitive, ne persistent que la partie gauche du ligament coronaire et le ligament triangulaire gauche.

En arrière et à droite, il n'en est pas de même.

La cavité péritonéale ne peut s'insinuer de bas en haut dans le tissu conjonctif interposé entre le foie et le diaphragme, parce que le méso latéral unit intimement le foie et la veine cave inférieure à ce dernier.

D'autre part elle ne peut non plus y pénétrer de haut en bas parce qu'elle est arrêtée par la veine cave inférieure au moment où

cette dernière traverse le diaphragme. En dehors d'elle, elle s'arrête au niveau d'une ligne presque transversale qui prolonge vers la droite l'insertion du feuillet supérieur de la partie gauche du ligament coronaire.

De cette façon, à droite et au-dessus du méso latéral persiste une union très étendue entre le foie et le diaphragme; c'est elle que l'on décrit comme partie droite du ligament coronaire.

Cette partie n'est cependant pas l'homologue de la gauche car elle est constituée non seulement par la partie droite réelle du ligament coronaire, mais encore par le méso latéral.

Nous ajouterons que le développement inégal du foie, du diaphragme, des parois abdominales et des lames du tissu conjonctif qui unissent ces organes doit intervenir dans la réduction de ces dernières. Mais il ne suffit pas pour les expliquer à lui seul.

(*A suivre.*)

Explication de la planche VI.

Liste des abréviations employées. (V. p. 98.)

PLANCHE VI.

Embryon V (fig. XXV à XXVIII). — Coupes transversales et dessins de segments du corps de l'embryon V (Gross., 16 D).

Fig. XXIX à XXXIV. — Photographies de segments du corps du même embryon reconstitués par la méthode de Born.

La figure XXXII est la photographie d'un segment dont le foie a été détaché. On a laissé en place le mésentère ventral Mv uni au méso hépatique seulement et séparé du foie.

NOTE

SUR LA RÉSISTANCE DE L'EMBRYON DE POULET

AUX TRAUMATISMES DE L'ŒUF

Par CH. FÉRÉ,

Médecin de Bicêtre.

C'est un fait connu des éleveurs que les œufs à couver doivent être transportés avec précaution, et les œufs de certains oiseaux ne donnent guère de développement quand on les a transportés. En ce qui concerne les œufs de poule, M. Dareste a signalé la possibilité d'en obtenir des développements monstrueux, en les soumettant avant l'incubation à une trépidation artificielle à l'aide de la tapoteuse des chocolatiers. Mais comme il avait négligé l'usage des témoins, l'action de la trépidation a été mise en doute notamment par Preyer. Les expériences [1] que j'ai entreprises en comparant aux œufs soumis à la trépidation sur une tablette ébranlée par un diapason électrique des œufs du même âge qui n'avaient subi aucune influence et couvés dans les mêmes conditions, me paraissent établir la réalité de l'influence retardante et tératogène des vibrations, qui agissent d'autant plus qu'on les fait intervenir à une époque plus rapprochée du début du développement.

D'autre part, les expériences de Béguelin avaient montré que l'embryon peut se développer pendant assez longtemps dans un œuf ouvert, c'est-à-dire ayant supporté un traumatisme important [2].

1. Ch. Féré, Note sur les différences des effets des vibrations mécaniques sur l'évolution de l'embryon de poulet suivant l'époque où elles agissent (*C. R. Soc. de Biol.*, 1894, p. 319). Note sur les différences des effets des agents toxiques et des vibrations mécaniques, etc. (*Ibid.*, p. 462).

2. Béguelin, Mémoire sur l'art de couver les œufs ouverts (*Histoire de l'académie royale des Sciences et Belles-Lettres*, Berlin, 1749, p. 71).

Preyer d'ailleurs signale que si on porte avec précaution le contenu d'un œuf fraîchement fécondé dans un vase de verre désinfecté on peut suivre l'évolution jusqu'à la fin du deuxième jour [1].

Les chances de survie de l'embryon dans l'œuf traumatisé sont importantes à connaître avant d'entreprendre des expériences sur les effets des traumatismes expérimentaux portant directement sur l'embryon, comme dans celles de Fol et Warynski par exemple.

J'ai expérimenté trois procédés pour mettre l'embryon à découvert : 1° l'ouverture sur la face supérieure de l'œuf avec obturation avec un verre de montre de dimensions appropriées ; 2° le procédé de Béguelin, qui consiste à ouvrir l'œuf par la grosse extrémité et à recouvrir l'ouverture avec un fragment de coquille d'un autre œuf ; 3° le renversement de l'œuf en totalité dans un récipient de verre qu'on recouvre d'une lame de verre.

I

Pour pratiquer une fenêtre à la partie supérieure de l'œuf tenu horizontalement, je le fixe sur une plaque de liège en équilibre entre des épingles solidement enfoncées. La plaque de liège est mobile sur la table ; je puis faire sur les deux axes de l'œuf deux traits de lime qui se coupent à angle droit. Je me sers d'une petite lime plate du genre de celles qu'emploient les dentistes ; et j'ai soin d'user la coquille juste assez pour découvrir la membrane coquillière sans l'entamer. Avec une pince courbe je fais éclater de dedans en dehors les quatre angles de la coquille formés par l'intersection des deux traits de lime. J'élargis l'ouverture pour lui donner une forme circulaire et un diamètre de 15 à 20 millimètres, en me servant de la pince avec la même précaution. Je roule l'œuf autour de son grand axe pour abaisser vers moi la solution de continuité de la coquille, et j'entame la membrane coquillière avec une pince fine par la partie la plus déclive de l'ouverture. Cette manœuvre a pour but d'éviter de blesser le germe, les annexes de l'embryon ou l'embryon lui-même qui a une tendance naturelle à se porter vers la partie culminante de l'œuf. En ramenant l'ouverture de la coquille en haut, on peut facilement avec la pince finir d'enlever la membrane coquillière dans

1. W. Preyer, *Physiologie spéciale de l'embryon*, 1887, p. 16.

la même étendue. Quand on a vérifié que l'embryon est normal, on recouvre la perte de substance de la coquille avec un verre de montre que l'on lute avec une substance agglutinante qui ne laisse pas dégager de vapeurs susceptibles du nuire à l'embryon, et il faut éviter à plus forte raison tout contact du vernis avec l'embryon ou ses annexes. Je me sers du silicate de potasse de la manière suivante : le verre de montre qui vient d'être lavé au sublimé est tenu avec une pince la concavité en haut; avec un agitateur de verre, je passe une couche de silicate sur le pourtour du bord du verre; le verre retourné est appliqué sur l'œuf. La couche de silicate déposée sous le bord suffit à maintenir une certaine adhérence et on peut luter ensuite, en ayant soin de surveiller la dessication qui laisserait des lacunes. L'œuf doit être remis à l'étuve avec précaution pour que son contenu ne vienne pas heurter les bords de l'orifice, il doit être maintenu fixe sur un grillage ou sur une couche d'ouate pour éviter tout ébranlement.

Si on fait l'opération dans une atmosphère purifiée par des pulvérisations antiseptiques et avec toutes les précautions de propreté on peut éviter le développement d'organismes à la surface de l'œuf.

Malgré toutes les précautions j'ai trouvé que la survie de l'embryon est rare et de courte durée.

Exp. — Douze œufs au cinquième jour de la ponte sont mis intacts à l'étuve à 38°, en même temps que douze œufs du même jour, mais ayant subi l'opération précédente.

Après 72 heures d'incubation, on ne voit aucun embryon vivant dans les œufs fenêtrés. A l'examen direct, on trouve 7 absences de développement, deux blastodermes sans embryon, un omphalocéphale de 33 heures environ et deux embryons normaux morts l'un de 38 et l'autre de 42 heures [1].

Dans les œufs témoins, il y a neuf embryons normaux et vivants de de 48 heures en moyenne, deux absences de développement et un cyclope.

Cette expérience montre que même à une époque où le germe est éloigné de la coquille et est moins sujet aux traumatismes pendant l'opération [2], il en subit une influence nuisible manifeste. Au point de vue où nous nous plaçons, elle n'a d'ailleurs qu'un faible

1. Je détermine toujours l'âge en prenant pour point de repère les figures de M. M. Duval.

2. Ch. Féré, Note sur des changements de position et de forme du jaune de l'œuf de poule pendant l'incubation (*C. R. Soc. de Biol.*, 1897, p. 75).

intérêt puisqu'il ne peut pas être question de traumatismes directs sur l'embryon.

Après un jour d'incubation l'action directe ne pourrait guère non plus être utilement dirigée, les parties n'étant pas en général suffisamment différenciées. Dans quatre œufs préparés à cette époque, il s'est développé un omphalocéphale et trois embryons normaux qui sont mo ts dans le deuxième jour qui a suivi l'opération.

C'est après ce deuxième jour de l'incubation qu'il importerait surtout d'obtenir la survie, parce que cette époque est particulièrement favorable aux traumatismes localisés de l'embryon. C'est au deuxième jour que les expériences ont été le plus nombreuses.

J'ai préparé 73 œufs après le deuxième jour de l'incubation et contenant un embryon en position normale. Un seul a survécu quatre jours, 3 trois jours, 5 deux jours, 10 un jour. Tous ces survivants étaient normaux. Sur les 54 embryons qui ont survécu moins d'un jour il y en avait 35 qui avaient leur forme normale et un développement de vingt-six à trente-trois heures, les 19 autres étaient monstrueux : 4 anophtalmies, 8 atrophies de la tête avec absence de protovertèbres, 3 cyclopes, 2 spina-bifida, deux omphalocéphales avec duplicité du cœur.

La proportion des développements normaux au troisième jour, 26,02 pour 100 est très faible, et la mortalité de 47,94 pour 100 à la même époque est énorme. La proportion de monstres 26,02 (égale à celle des normaux survivants au troisième jour) pour 100 est relativement faible si on la compare à celle de la mortalité, et comme il est impossible de faire pratiquement un examen régulier dans l'œuf au deuxième jour, il se peut qu'un certain nombre de monstruosités soient antérieures à l'opération. Mais l'intérêt de ces expériences porte d'abord sur ces chances de survie des embryons normaux et nous voyons qu'elle est très faible.

II

Le procédé de Béguelin est bien plus simple à mettre en pratique. L'ouverture de la coquille du côté de la chambre à air ne demande que peu de précautions; l'enlèvement de la membrane coquillière est aussi facile, surtout lorsque les œufs n'ont pas été tenus debout avant l'opération comme c'est le cas dans les expériences actuelles. Les demi-coquilles qui servaient à recouvrir

l'œuf ouvert étaient lavées préalablement dans une solution de sublimé, et l'étuve était soigneusement désinfectée. Je n'ai jamais vu de développement de moisissure sur les œufs.

L'incubation a été faite dans des petites caisses où les œufs étaient tenus sur le petit bout. On éliminait tous les œufs dont l'embryon ne se présentait pas dans le champ découvert avec une apparence normale, ce qui se voyait souvent; c'est un fait que nous examinons dans un autre travail sur l'influence de la position de l'œuf sur l'incubation [1].

1° Sur 155 œufs préparés à la Béguelin, après quarante-huit heures d'incubation nous avons 1 survie de 12 jours, 1 de 10, 1 de 9, 1 de 7, 3 de 6, 9 de 5, 7 de 4, 11 de 3, 10 de 2, et 44 de un seul jour.

Au troisième jour il y avait 88 survivants dont 82 normaux, c'est-à-dire 65, 60 pour 100 au lieu de 26, 02 comme avec l'autre mode de préparation.

Sur les 6 monstres trouvés parmi les embryons ayant survécu plus de vingt-quatre heures, il y avait 2 atrophies des vésicules cérébrales, 1 omphalocéphale, 1 cyclope, 2 spina-bifida.

Parmi les 67 embryons qui n'ont pas survécu vingt-quatre heures il y avait 42 embryons normaux, de vingt-six à trente-huit heures, et 25 monstres, 4 nains, 4 omphalocéphales, 2 cyclopes, 1 anophtalmique, 2 spina-bifida, 6 atrophies de la tête, 2 duplicités du cœur dont une avec torsion, 1 pseudencéphale, 2 embryons hydropiques.

Il n'y a en somme, sur la totalité de 155 développements, que 31 anomalies, soit 20 pour 100.

2° Sur 26 œufs préparés à la Béguelin, après soixante-douze heures d'incubation nous avons eu une survie de treize jours, une de 8, 3 de 4, 5 de 3, une de 2, 4 de un seul jour. Après le quatrième jour il y avait 15 survivants sur 26, ou 47, 69 pour 100.

Il y avait 9 embryons normaux morts de cinquante-deux à quatre-vingt-deux heures et seulement 2 monstres, 1 microphtalmie gauche et 1 torsion du tronc.

Sur 19 préparés à la Béguelin après quatre jours d'incubation, il y a une survie de dix jours et 3 de trois jours d'embryons normaux. Les 16 morts pendant le cinquième jour étaient aussi normaux.

1. Note sur l'incubation de l'œuf de poule dans la position verticale. (*C. R. Soc. de Biologie*, 1897, p. 175.)

III

L'incubation *in vitro* a été faite en général dans des verres à ventouses de moyenne dimension. Ces verres étaient stérilisés par la chaleur dans le four de Chantemesse et couverts avec une lame de verre lavée au sublimé. Malgré ces précautions nécessairement sommaires pour épargner le germe nous n'avons jamais vu de moississures se développer dans les ventouses.

Les œufs renversés dans les ventouses, étaient des œufs ouverts spécialement dans ce but, ou des œufs qui, destinés à la préparation de Béguelin contenaient un embryon qui n'avait pas été visible lors de l'ouverture de la grosse extrémité. Le renversement doit se faire doucement en inclinant le vase pour éviter autant que possible un choc violent. La précaution est d'autant plus nécessaire que le développement est plus avancé, la région du blastoderme, très fragile, se rompt de plus en plus facilement.

1° Sur 47 œufs renversés dans les verres immédiatement avant la mise en étuve, il y a eu 15 développements normaux, 3 fois la survie a dépassé trois jours, 5 fois deux jours, 7 fois un jour. Dans les 32 œufs qui ne contenaient pas d'embryons normaux après vingt-quatre heures il y avait 6 blastodermes sans embryon.

2° Sur 22 œufs mis dans les verres après vingt-quatre heures d'incubation, 3 embryons ont survécu deux jours, et 11 n'ont survécu qu'un jour. Dans les 8 œufs dont le développement n'a pas continué 24 heures après l'opération il y avait 3 embryons kystiques, 1 omphalocéphale et 4 embryons morts de seize à vingt-quatre heures. Parmi les 11 qui ont survécu moins de deux jours, il y avait 2 omphalocéphales; tous les autres étaient normaux mais avec un retard notable.

3° Sur 142 œufs mis dans les verres après quarante-huit heures d'incubation et contenant un embryon, 1 embryon a survécu six jours, 4 ont survécu cinq jours, 7 ont survécu quatre jours, 15 ont survécu trois jours, 24 ont survécu deux jours, 30 ont survécu plus d'un jour.

Dans les 61 œufs où l'embryon n'a pas survécu vingt-quatre heures il y a 12 anomalies et 49 morts de vingt-six à trente-huit heures. Parmi les 30 embryons qui ont survécu plus d'un jour il y a seulement 4 anomalies et 26 morts de quarante-huit à cinquante-

deux heures. Parmi les 24 embryons qui ont survécu deux jours au moins il n'y a que 2 anophtalmies, les autres sont normaux mais morts de soixante-huit à soixante-douze heures. Tous ceux-ci ont survécu au moins trois jours étaient normaux mais avaient un retard de développement de un à deux jours.

4° Sur 9 œufs dont le contenu a été mis en verre sans rupture après trois jours d'incubation 3 embryons ont survécu trois jours et un jour seulement. Il n'y avait aucune anomalie dans les embryons quelle qu'ait été la date de leur mort.

5° Un seul œuf a été mis en verre après quatre jours d'incubation sans rupture, l'embryon normal a survécu trois jours.

Dans ces expériences, on n'a compté que les œufs qui sont tombés intacts dans le verre, et dont le développement paraissait normal lorsque l'opération était faite après le commencement de l'incubation.

Quand le germe ou l'embryon déjà formé ne s'est pas placé à la surface libre, jamais le développement ultérieur n'a dépassé quelques heures. L'absence de développement dans le verre s'est produit dans les quatre cinquièmes des cas en raison de la position déclive de l'embryon qui se trouve dans les mêmes conditions que dans un œuf dont la coquille a été rendue imperméable à l'air par un enduit quelconque.

Il arrive quelquefois qu'au moment du renversement de l'œuf dans le verre l'embryon occupe une position latérale ou même tout à fait déclive, et qu'il regagne ultérieurement sa place à la partie supérieure comme cela se produit normalement dans la coquille; mais ce virement ne se produit guère que lorsque la région du blastoderme présente déjà une notable différence de densité relativement au reste du vitellus; je ne l'ai guère observé que lorsque l'opération avait lieu au troisième jour de l'incubation.

Lorsque l'embryon occupe dans le vase une position convenable, il peut se développer pendant un certain temps, un jour et même deux, si la membrane vitelline est déchirée, pourvu que la déchirure ne soit pas dans l'aire du blastoderme.

En général dans le verre l'embryon subit un retard notable de développement, mais ce retard porte principalement sur l'aire vasculaire qui est presque toujours trop peu étendue relativement au volume de l'embryon. Cependant il arrive quelquefois que l'aire vasculaire se développe sur toute l'étendue de la surface libre;

mais sitôt quelle a atteint la zone où la surface du vitellus se recourbe en bas, son développement s'arrête. On voit rarement une réflexion partielle de la membrane vasculaire.

Tous ces faits montrent que si la résistance de l'embryon de poulet aux traumatismes de l'œuf est beaucoup plus considérable qu'on ne le croit en général, elle n'est pas telle cependant qu'on puisse utiliser ces divers moyens de découvrir l'embryon pour l'étude de la production artificielle des monstruosités. On n'est pas en mesure actuellement de distinguer les effets d'une intervention survenue au moment de l'ouverture de l'œuf de ceux de l'exposition ultérieure. La genèse des anomalies banales qu'on voit se produire après l'ouverture de l'œuf reste obscure. La duplicité du cœur, l'omphalocéphalie, que Fol et Warynski ont obtenues soi-disant en conséquence d'une compression locale momentanée, peuvent se produire sous toutes les influences capables de troubler l'évolution de l'embryon et aussi sous l'influence de l'exposition. L'influence des traumatismes locaux ne pourrait être démontrée que par la production fréquente d'anomalies unilatérales.

Toutefois la connaissance de la possibilité du développement à découvert pendant une assez longue période est intéressante parce qu'elle permet de suivre directement l'évolution de certaines malformations, si on examine l'embryon à des intervalles déterminés, à l'aide d'un éclairage convenable. Le microscope de M. Frémont éclairé par le tube [1] peut rendre des services dans cette circonstance.

1. Ch. Frémont. Sur un microscope spécial pour l'observation des corps opaques (*C. R. Acad. des sc.*, 1895, CXXI, p. 321).

RECHERCHES

SUR

L'HISTOLOGIE DU PANCRÉAS DES OISEAUX

Par Charles-Amédée PUGNAT,

Assistant aux Laboratoires d'Histologie et d'Embryologie
de l'Université de Genève.

La fine anatomie du pancréas des oiseaux n'a été jusqu'ici l'objet d'aucun travail systématique. Dans des études générales sur le pancréas, quelques auteurs ont simplement mentionné cet organe chez les oiseaux à propos d'un détail histologique quelconque. Ainsi *Harris* et *Gow* (**16**) ont vérifié l'existence des îlots de *Langerhans* dans le pancréas de toutes les classes des vertébrés, tandis que *Renaut* (**35**) et *Langerhans* (**23**) l'ont étudié dans les groupes zoologiques divers. Persuadé que le moment semble venu de réunir tous les faits histologiques que la science a mis au jour et de les exposer suivant la méthode comparative, nous avons entrepris des travaux d'histologie comparée sur les organes digestifs des vertébrés. Et c'est dans le cours de recherches bibliographiques que nous avons constaté l'absence de documents relatifs à l'histologie du pancréas des oiseaux. Désireux de compléter nos connaissances sur la gradation organique des glandes digestives, nous avons fait ce travail. Espérons que dans la mesure de nos forces, nous aurons pu approcher du but poursuivi.

Technique.

Nous avons employé comme liquides fixateurs le formol, la solution de Kleinenberger, le liquide de Fol, l'alcool absolu, le sublimé corrosif.

C'est ce dernier réactif en solution aqueuse concentrée qui nous

a permis d'obtenir les fixations les plus fidèles et les plus sûres. L'inclusion des pièces a toujours été faite à la paraffine, selon les méthodes usuelles.

Le toluol et le xylol ont été les éclaircissants auxquels nous nous sommes adressé.

Pour la coloration des pièces en masse, nous avons eu recours au carmin boracique, au carmin aluné, à l'hématoxyline d'Ehrlich. Nous n'avons point négligé la coloration des coupes sur porte-objets par les diverses couleurs d'aniline : vésuvine, safranine, violet de gentiane.

Une bonne méthode pour mettre en évidence le réticulum de la glande consiste à colorer dans un mélange de trois parties d'alcool absolu et d'une partie de solution aqueuse d'éosine à 0,5 0/0, des coupes de morceaux de pancréas préalablement colorés en masse dans l'hématoxyline d'Ehrlich. Par ce procédé, les cellules pancréatiques restent colorées en bleu, tandis que les fibrilles conjonctives prennent une coloration rose très délicate due à l'éosine.

Anatomie.

L'anatomie et la structure histologique du pancréas ont été étudiées chez les espèces suivantes : Fringilla coelebs, Gallus domesticus, Turdus merula, Columba livia, Ruticilla phoenicura, Parus ater, Lestris parasitica.

Comme nous n'avons pas observé de différence essentielle entre le pancréas de ces diverses espèces, nous prendrons comme type de notre description, le pancréas du pigeon, animal facile à se procurer.

Le pancréas est formé de trois lobes placés dans l'anse du duodénum; presque tout l'espace limité par les branches duodénales est occupé par les deux plus grands lobes, tandis que le troisième, beaucoup plus grêle, s'étend très en arrière jusqu'à l'estomac et ne peut être aperçu dans sa totalité qu'en abaissant cet organe. De couleur grisâtre quand la glande est anémiée, les lobes pancréatiques sont roses au moment de la congestion sanguine qui se produit dans le cours de la digestion. Les lobes pancréatiques principaux présentent la forme générale d'une langue très allongée, à bords réguliers et lisses; adossés par leur base, ils sont séparés l'un de l'autre par le mésentère. A partir de cette base, ils vont

en s'élargissant, et leur surface extérieure est régulièrement plane.

Des deux lobes pancréatiques principaux, l'un est dorsal; l'autre, ventral, est adossé comme nous l'avons dit au lobe dorsal et se continue par un pont de substance assez grêle avec le troisième lobe, le plus petit des trois, qui arrive jusqu'à l'estomac.

Chacun d'eux possède un conduit excréteur distinct qui vient déverser les produits de la sécrétion dans le duodénum.

Histologie.

Aspect général de la glande. — Lorsqu'on examine une coupe du pancréas du pigeon à un faible grossissement (Obj. 3 et Ocul. 3, Leitz), on aperçoit tout d'abord des masses cellulaires pleines, de véritables colonnettes, à parcours sinueux, qui, disposées très près les unes des autres, s'anastomosent en certains points. Au milieu de cette arborescence si serrée, çà et là, des vaisseaux coupés transversalement ou longitudinalement, bourrés de globules rouges, et, disséminés un peu partout, des amas cellulaires particuliers, qu'on dirait de prime abord des amas lymphoïdes : ce sont les îlots de *Langerhans*. Reprenons maintenant d'une manière plus détaillée l'étude de chacune de ces parties.

La cellule pancréatique est remarquable par sa petitesse; elle mesure en effet 5,8 μ de largeur et 8,5 μ de hauteur. Nous verrons plus loin quelle est la signification physiologique de ces faibles dimensions.

Sa forme est celle d'un tronc de pyramide; la base qui regarde l'extérieur et se trouve à la surface des cordons cellulaires, est très bien limitée, tandis que le sommet, tourné vers le centre du cordon, n'a que des limites diffuses au moment de la sécrétion. C'est vers le sommet de la cellule qu'on aperçoit les granulations de zymogène en nombre le plus considérable. La cellule du pancréas des oiseaux présente en effet les deux zones que l'on a distinguées dans toute cellule pancréatique : une zone polaire superficielle, située à la base de la cellule, dont le protoplasme paraît homogène, et une zone polaire profonde, qui correspond au sommet de la cellule et dans laquelle existent de nombreuses granulations. C'est à la limite de ces deux zones qu'est situé le noyau.

Ce dernier, volumineux, étant donné la petitesse de la cellule, mesure 5 μ; il contient de nombreux nucléoles parmi lesquels il en

est un remarquable par sa grosseur et par la facilité avec laquelle il se colore.

C'est le nucléole vrai, formé de paranucléine; quant aux autres granulations qu'on rencontre dans le noyau, beaucoup plus petites, elles sont formées de substance nucléaire qui s'amasse aux points nodaux du réseau.

Lorsque les grains de zymogène sont abondants, le noyau cesse d'être à la limite des deux zones; il est alors refoulé vers la base de la cellule. Les limites cellulaires, qui sont si nettes pendant le repos de la cellule, s'affaiblissent et disparaissent presque au moment de la sécrétion. La base de la cellule, tournée vers l'extérieur, reste visible, tandis qu'au centre des cordons cellulaires, occupé par des granulations, le sommet de la cellule se confond insensiblement avec elles. Or, c'est vers le centre du cordon cellulaire que s'écoulent les produits de la sécrétion externe du pancréas, produits que reprend un système de conduits excréteurs peu abondants, à paroi formée d'un épithélium cubique, à gros noyau faiblement colorable; ces conduits aboutissent finalement au conduit excréteur principal qui existe pour chaque lobe de la glande. Mais l'origine première des conduits excréteurs n'est pas dans la lumière centrale du cordon cellulaire; elle est dans les fins canalicules qui existent entre les cellules. *Langerhans* en injectant dans le canal pancréatique du lapin, un mélange de bleu de Prusse et de glycérine a vu que la masse colorée pénétrait entre les cellules qui constituent le cordon cellulaire, mais qu'elle n'arrivait pas jusqu'à la membrane propre de l'acinus. *Saviotti* (38) et *Gianuzzi* (10) au contraire, ont prétendu que ces canalicules pénétraient jusqu'à la membrane propre et formaient un réseau très fin de canaux sans paroi, parallèles aux arêtes de la cellule.

Or, les recherches récentes de *Ramon y Cajal* et de *Sala* (33) ont démontré que seuls les canalicules radiés de *Langerhans* existaient réellement; ils constituent de petits diverticules de la cavité centrale du cordon cellulaire, et s'insinuent entre les cellules jusqu'à la limite la plus externe de la zone cellulaire des granulations, où ils se terminent par une extrémité ampullaire. Ces canalicules sont également visibles dans le pancréas du pigeon et des autres oiseaux; on les met facilement en évidence, comme l'a indiqué *Laguesse*, en fixant de petits morceaux de la glande par l'acide osmique à 2 ou 3 0/0.

Il nous faut maintenant examiner la manière dont se comportent les cordons cellulaires dans l'ensemble de la glande. Ils semblent être de longueur différente, ce qui provient uniquement de la plus ou moins grande obliquité de la coupe. Formés d'une assise de trois ou quatre cellules, ils se terminent par une extrémité très légèrement renflée qui, en tout cas, ne rappelle en rien le cul-de-sac d'un acinus glandulaire. Dans leur parcours onduleux, ils se recourbent, présentent des sinuosités, et s'anastomosent les uns avec les autres. Nous ne sommes pas ici en présence d'acinus, cavités ampullaires, qui forment l'extrémité d'une branche de l'arbre glandulaire, et qui consistent en une double rangée de cellules épithéliales reposant sur une membrane propre très fine. Cette structure n'existe pas dans la glande qui nous occupe. Mais la disposition des cordons cellulaires, leurs anastomoses prouvent que le pancréas des oiseaux est une glande tubuleuse ramifiée et réticulée. Toutes ces arborescences cellulaires sont plongées dans une gaine conjonctive très serrée, constituée par de fines fibrilles qui dessinent des mailles étroites. Ce sont ces mailles que remplissent les assises des cellules pancréatiques. Mais les cordons cellulaires ne s'étendent pas comme un bloc d'une seule coulée dans le réseau fibrillaire qui les enserre. *Renaut* (35) en effet, a démontré, et nous avons vérifié ce fait, que de distance en distance, les fibrilles pénétrant dans l'assise cellulaire, la divisent en une série de petites masses épithéliales superposées les unes aux autres; entrées sur l'un des côtés du cordon, les fibrilles le traversent entièrement et vont rejoindre celles qui sont situées sur l'autre côté. D'après *Renaut*, elles formeraient parfois un axe conjonctif qui s'étendrait, dans toute la hauteur du cordon cellulaire. Or, nous n'avons jamais observé cette disposition.

Tout ce vaste réseau conjonctif a pour point de support et d'origine la tunique conjonctive des vaisseaux de la glande. (V. fig. I.) C'est de l'adventice que partent en effet, les fibrilles qui, après avoir formé une partie du réseau, après avoir donné de nombreuses branches de division vont rejoindre la paroi conjonctive d'un vaisseau d'un autre point de la glande. On se rend facilement compte de ces dispositions sur des coupes de pancréas colorées par la double coloration à l'éosine et à l'hématoxyline.

Le réseau conjonctif si délicat devient alors très visible, et l'on en peut suivre toutes les ramifications. C'est comme une cellule

fixe de ce réseau conjonctif que *Renaut*, dans le mémoire qu'il présenta à l'Académie des Sciences de Paris, considérait la cellule centro-acineuse.

Découverte, en 1869, par *Langerhans* qui l'a décrite dans son admirable travail, la cellule centro-acineuse est un élément fusi-

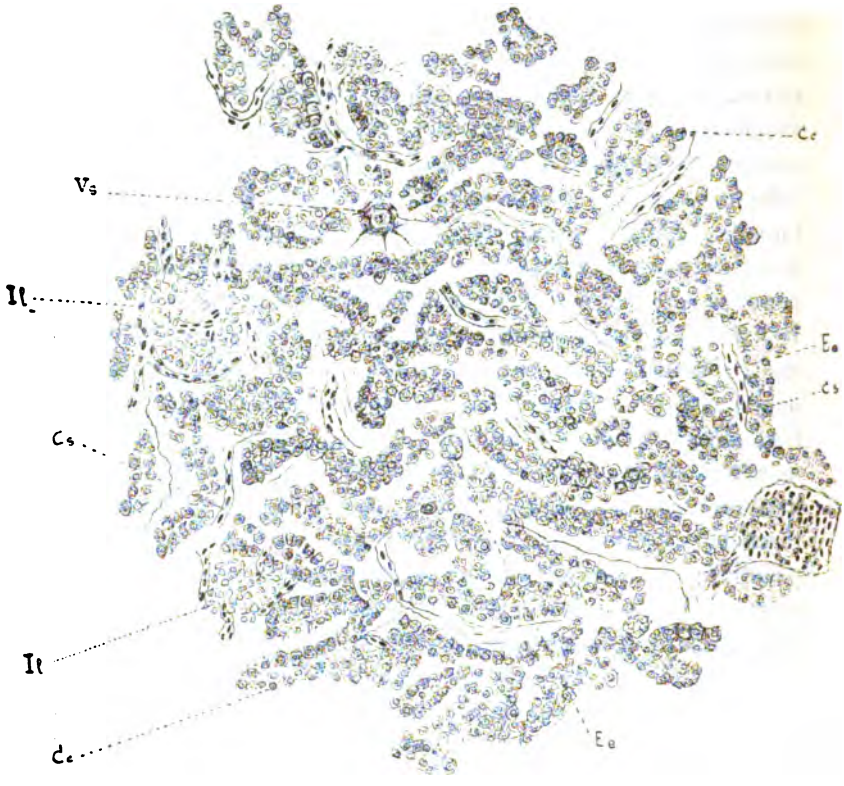

Fig. 1. — Coupe de pancréas du Pigeon vue à un grossissement de 480 diamètres. — *Cc.* Cordons cellulaires entre lesquels glissent des capillaires; — *Vs.* Vaisseau sanguin coupé transversalement d'où partent de fines fibrilles qui vont concourir à la formation du réticulum conjonctif; — *Ee.* Conduit excréteur, à paroi formée d'une assise de cellules épithéliales cubiques; — *Il.* Ilot de Langerhans.

forme, aplati, à protoplasme homogène et difficilement colorable; elle forme à l'intérieur de l'acinus une assise assez souvent incomplète que *Langerhans* (23) regardait comme une continuation directe de l'épithélium des conduits excréteurs avec lequel elle présente une assez grande analogie.

Saviotti (38), *Frey* (9). *Heidenhain*, *Latschenberger* (24) ont

adopté cette opinion et ont admis la nature épithéliale de la cellule centro-acineuse que *Renaut* (35) et *Podwyssotzky* (31) ont considérée comme une cellule fixe du tissu conjonctif. Or, les récents travaux de *Laguesse* (22), sur l'histogénèse du pancréas de la truite, démontrent la nature épithéliale de la cellule centro-acineuse et le bien fondé de la manière de voir émise par *Langerhans*. Laguesse a vu que dans le tube pancréatique primitif composé d'une double assise cellulaire, la rangée interne des cellules se différencie et devient une rangée de cellules centro-acineuses. D'autre part, pour ce qui a trait à la glande qui nous occupe, nous n'avons jamais réussi à apercevoir la cellule centro-acineuse et cela sur les coupes et sur les préparations du réticulum conjonctif débarrassé de ses cellules glandulaires par l'alcool au tiers et le traitement au pinceau, selon la méthode qu'a indiquée *Ranvier* (34) dans son *Traité d'Histologie*, pour l'étude des ganglions lymphatiques. Les cordons cellulaires sont constitués par une seule espèce de cellule : la cellule pancréatique, le pancréas des oiseaux ne possédant pas de cellule centro-acineuse.

Nous avons mentionné plus haut la petitesse remarquable de la cellule pancréatique chez l'oiseau. Cette petitesse est liée étroitement à l'essence de sa vie physiologique; la température de l'oiseau, singulièrement élevée si on la compare à celle des mammifères, est la conséquence en même temps que le signe facilement appréciable d'une combustion organique très vive qui, pour s'accomplir, a besoin d'une oxygénation parfaite et d'une nutrition rapide. Les actes de la digestion, dans ce groupe zoologique, ne sont presque jamais ininterrompus, les glandes annexes du tube digestif sont soumises à un travail continuel.

Il semble que l'hypertrophie physiologique doit être la conséquence fatale de ce travail digestif considérable, que le foie et le pancréas doivent acquérir un volume en relation directe avec les fonctions qu'ils accomplissent. Mais le milieu dans lequel vit l'oiseau exige que l'organisme réduise autant que possible le poids et partant le volume du corps que les ailes doivent soutenir. Étant donné ces conditions multiples, l'organisme dominé par cette double nécessité d'une activité digestive qui demande des organes très développés et d'un mode de locomotion qui ne souffre pas que le volume du corps dépasse certaines limites à cause du poids, l'organisme, disons-nous, a multiplié le nombre des éléments cellulaires,

tout en réduisant leurs dimensions. Et c'est une règle très générale que dans les cas où il s'agit d'obtenir une grande somme de travail, la taille de la cellule diminue, tandis qu'augmente le nombre des éléments cellulaires. De la sorte, l'ensemble de la surface sécrétante s'accroît, le volume total restant le même. Cette règle, nombre de faits la vérifient : c'est ainsi que *Regnard*, chez le cobaye, a réussi à produire la multiplication des globules rouges et leur diminution de volume, dans un lieu où régnait une dépression barométrique marquée.

Par suite de l'abaissement de la pression atmosphérique, la tension de l'oxygène, condition nécessaire à son absorption, diminue; chaque globule sanguin se chargeant d'une quantité moindre d'oxygène, l'organisme augmente le nombre des globules et partant la quantité totale de l'oxygène absorbé. *Mercier* (27), par une série de contrôles et de numérations des globules sanguins, a vérifié le fait découvert par *Regnard*. *Viault* (41) a constaté également que les mammifères qui séjournent sur les hauts plateaux d'Amérique ont des globules rouges plus nombreux et de taille moins considérable que ceux des mêmes espèces qui habitent la plaine. Mais tandis que le nombre et la taille des globules sanguins redeviennent ce qu'ils étaient auparavant, si l'on transporte l'animal dans son séjour premier, les cellules pancréatiques, sous l'action de forces persistantes, ont subi une adaptation définitive.

Nous avons mentionné plus haut ces amas de cellules particulières qui constituent les îlots de Langerhans. De faibles dimensions, de forme allongée, ces cellules possèdent un protoplasme peu distinct, réfringent, un noyau clair, arrondi, faiblement colorable, et forment de grands îlots assez irrégulièrement répartis, entourés parfois d'un tissu conjonctif assez délicat; quelquefois même, ils semblent n'être limités que par les groupes des cellules pancréatiques voisines. Au reste, les auteurs sont assez partagés sur la question des rapports que présentent ces îlots avec le reste de la glande. Les uns, comme *Langerhans* (23), *Kühne* et *Lea* (20), *Gibbes* (11) se refusent à reconnaître aucun rapport direct entre les îlots de Langerhans et le tissu glandulaire, tandis que *Renaut* (35), *Saviotti* (38), *Lewaschew* (25), *Harris* et *Gow* (16) admettent qu'ils ne sont pas très distincts du reste de la glande. Nous n'avons pas observé que ces îlots étaient bien limités et isolés du tissu conjonctif, qui leur formerait de véritables parois. Nous avons pu

voir parfois, qu'autour de certains îlots et en certains points de leur périphérie, le tissu adénoïde était représenté par quelques fibrilles.

Mais fort souvent, ils sont si mal limités, que des groupes de cellules pancréatiques s'avancent jusque dans leur épaisseur à la manière d'un éperon. Parfois même, il semble que le tissu de la glande se continue par une transition insensible avec le tissu de l'îlot. *Lewaschew* (25), chez le chien, a décrit lui aussi une série d'états intermédiaires entre les acinus et les amas cellulaires de Langerhans. D'après Lewaschew, les îlots de Langerhans seraient des utricules sécréteurs modifiés qui posséderaient la propriété d'en reformer de nouveaux.

D'autre part, *Laguesse* (22), dans un travail très intéressant sur l'histogénèse du pancréas du mouton, a vu que dans le cours du développement embryonnaire, certains bourgeons pleins, placés au centre de la glande, présentent toute une série de modifications qui aboutissent à la formation des îlots de Langerhans. Chez les oiseaux, à la superficie des îlots et même dans leur profondeur, nous avons constaté assez fréquemment la présence de cellules pancréatiques isolées, dont le protoplasme, peu abondant, contient un noyau moins fortement coloré qu'il ne l'est habituellement. On dirait que des formes de passage insensibles relient les cellules pancréatiques aux cellules de l'îlot. On pourrait admettre que cette transformation, constatée pendant la vie embryonnaire, se poursuit également pendant la vie de l'animal adulte.

En tout cas, ces îlots de Langerhans ne sont pas des produits de régression cellulaire, destinés à être éliminés. En effet, des vaisseaux volumineux sont situés immédiatement près du tissu de l'îlot et sont comme enchâssés dans sa masse, tandis que des capillaires flexueux, à anses très courtes, le parcourent également dans tous les sens. Cette forte vascularisation indique clairement que ce tissu joue un rôle important et possède une vie intense.

Non moins riche en vaisseaux est le tissu propre du pancréas; entre les cordons cellulaires sont répandus de nombreux capillaires qui glissent le long des masses glandulaires. L'étroitesse des capillaires, leurs parois accolées pour ainsi dire au cordon cellulaire, facilitent singulièrement les échanges organiques. Ils ne pénètrent jamais à l'intérieur d'un cordon de cellules, mais glissent à leur surface. (V. Pl. I.) De sorte que des deux zones de la cellule, l'une la zone polaire profonde, d'où sont mis en liberté les produits de

la sécrétion externe, n'est pas directement en rapport avec le plasma sanguin, tandis que la zone polaire superficielle, très rapprochée du capillaire, est la partie de la cellule d'où s'échappent probablement les produits de la sécrétion interne du pancréas.

Ajoutons que c'est surtout autour des vaisseaux, et non autour des îlots de Langerhans, comme l'a indiqué *Renaut*, que les cordons cellulaires s'infléchissent, s'enroulent comme une plante grimpante autour de son support.

Quant aux terminaisons nerveuses dans le pancréas, nous ne pouvons que confirmer les données obtenues sur ce sujet par *Ramon y Cajal* et *Sala* (33).

Les fibrilles nerveuses qui constituent le plexus péri-acineux, ont surtout comme point d'origine, des cellules ganglionnaires triangulaires, qu'on rencontre entre les cordons cellulaires et qu'on peut même apercevoir sans traitement spécial des coupes.

Nous pouvons maintenant affirmer que, pour ce qui concerne le pancréas des oiseaux, rien ne justifie cette assertion reproduite un peu partout, que le pancréas est une glande acineuse composée. Au reste, tous les auteurs qui se sont occupés de cette question. n'ont pas admis l'opinion classique. Déjà *Kölliker* (19), *Quain* (32) font du pancréas un type nouveau de glande, le type des glandes tubulo-acineuses.

Renaut (35) admet que le pancréas n'est qu'un ganglion lymphatique, dont les mailles, au lieu de leucocytes, contiennent les cellules glandulaires.

Cette conception si originale n'est pas loin d'être l'expression de la vérité.

Nous verrons bientôt pourquoi.

Résumant les données que nous venons d'obtenir, nous pouvons avancer que le pancréas des oiseaux est formé de cordons cellulaires, enserrés dans une trame très fine de tissu adénoïde; ces cordons, enroulés autour des vaisseaux sanguins, s'anastomosent et leur ensemble constitue un vaste réseau de masses pleines, contenues dans des mailles conjonctives.

A l'intérieur des cordons cellulaires, s'accumulent et s'écoulent les produits de la sécrétion externe, produits que reprennent de fins canaux qui, finalement, aboutissent à un conduit excréteur. Cette structure, comme l'a déjà indiqué *Renaut*, se rapproche de la structure du foie embryonnaire des mammifères, au stade des

cordons de *Remak*. Le pancréas, au moins chez les oiseaux, bien loin d'appartenir au groupe banal des glandes acineuses typiques, est une glande proche parente du foie. Il est comme un foie qui n'aurait pas achevé son évolution, un foie dans lequel les cordons cellulaires n'ont pas les rapports caractéristiques de la glande hépatique avec l'ébauche conjonctivo-vasculaire.

Or, les faits que fournit l'étude histologique du pancréas, sont confirmés par les données obtenues dans l'étude de son développement. On sait combien varie la disposition du canal de Wirsung et du canal de Santorini chez les vertébrés. Ces différences anatomiques s'expliquent par le mode de développement du pancréas; ce dernier naît aux dépens de trois ébauches : l'une dorsale, les deux autres ventrales. Ce fait découvert par *Goette* (14), en 1876, chez le *Bombinator igneus*, a été retrouvé dans les autres classes des vertébrés. L'ébauche dorsale, la première qui apparaît en date, s'accroît rapidement et possède un conduit excréteur qui sera plus tard le canal de Santorini. Les ébauches ventrales, nées sur les côtés du canal hépatique primitif, possèdent tout d'abord deux conduits d'excrétion qui finissent par se réunir en un seul conduit, le conduit de Wirsung.

Les deux pancréas ventraux se fusionnent après que l'ébauche dorsale droite a commencé à se réunir avec l'ébauche ventrale. Il en résulte alors une masse unique. Ces faits nous permettent de comprendre l'existence de trois lobes et de trois conduits excréteurs bien distincts chez les oiseaux.

Chez eux, en effet, les trois canaux primitifs persistent et les trois lobes conservent une existence indépendante.

Kupfer (21) a conclu de ces faits qu'une parenté étroite relie le foie et le pancréas; d'après son hypothèse, ces deux glandes se seraient dégagées peu à peu d'une formation primitive, qui s'étendait le long du duodénum.

Cette formation que *Laguesse* qualifie d'hépato-pancréas, aurait existé chez les ancêtres des vertébrés actuels.

Elle aurait été semblable au foie des invertébrés dont les propriétés physiologiques sont celles du foie et du pancréas réunis. Le pancréas en se dégageant peu à peu de cet organe mixte a gardé pour ainsi dire l'empreinte de son origine. Sa struture affirme et démontre la parenté originelle du foie et du pancréas.

La question de la fine anatomie de la portion pancréatique du

pancréas des oiseaux étant maintenant élucidée, il nous faut examiner la portion lymphoïde du pancréas représentée par les îlots de Langerhans. On sait que *Renaut* (35) s'appuyant sur l'ordonnance générale de la glande et sur la présence du tissu adénoïde qui forme le substratum conjonctif du pancréas, envisage ce dernier comme un organe lympho-glandulaire. Ce terme de lympho-glandulaire serait quelque peu hasardé, si la présence seule du tissu adénoïde le motivait. Mais des faits récemment acquis à la science permettent de justifier complètement cette manière de voir. Ces faits concernent le développement et l'histogénèse de la rate. Deux théories ont été émises à ce sujet : la théorie de l'origine mésodermique de la rate, et la théorie de son origine entodermique. *Maurer* (26), l'un des défenseurs de cette dernière opinion, admet que des cellules venues de l'épithélium intestinal, gagnent le tissu conjonctif sous-jacent, se réunissent autour des vaisseaux où elles constituent des amas, parmi lesquels il en est un plus considérable qui forme l'ébauche de la rate. *Kupfer* (21) a également constaté que chez l'esturgeon, le bourgeon gauche pancréatique, primitivement un tube épithélial contourné, se splénise et devient l'ébauche de la rate. *Arnold* a montré que chez l'embryon humain, il existe des rapports très étroits entre la rate et le pancréas. D'autre part, *Laguesse*, chez la truite, n'a jamais vu de bourgeons spléniques naître aux dépens des bourgeons pancréatiques; mais il ne se refuse pas à admetttre que des cellules ne puissent se détacher de l'entoderme du pancréas ou même de l'intestin. Il fait remarquer lui-même qu'il n'y a pas une différence bien grande entre les deux théories, étant donné que la provenance d'un organe aux dépens du mésenchyme, est indirectement entodermique, le mésenchyme se développant aux dépens de l'entoderme. Il nous faut donc admettre que le pancréas et la rate ont une origine entodermique; que la rate peut se développer soit directement aux dépens de l'entoderme, soit indirectement par l'intermédiaire du mésenchyme, ou par transformation d'ébauches pancréatiques (Esturgeon).

Or, l'entoderme d'où provient la rate donne également naissance à un tissu splénique intra-pancréatique; ce tissu splénique se forme, pendant le développement embryonnaire, par transformation de certains bourgeons pancréatiques qui deviennent les îlots de Langerhans. Les recherches récentes de Laguesse sur cette question d'histogénèse le démontrent. Nous pensons que ces îlots

représentent réellement un tissu lymphoïde; les faits d'histogénèse que nous venons d'indiquer parlent en faveur de notre opinion; ils démontrent l'étroite parenté des tissus splénique et pancréatique.

Et d'autre part le tissu de ces îlots rappelle singulièrement de par sa structure un tissu de nature lymphoïde. Le pancréas des mammifères et des oiseaux n'est pas une glande simple; c'est un complexus formé de deux parties bien différentes : l'une glandulaire proprement dite est représentée par les cordons cellulaires pancréatiques; l'autre, de nature lymphoïde est constituée par les îlots de Langerhans. Ces derniers n'ayant été trouvés que chez les oiseaux et les mammifères, notre conclusion ne saurait être valable pour l'ensemble des vertébrés.

Il semble, mais nous ne pouvons pas l'affirmer, que cette formation de tissu lymphoïde, constatée pendant la vie embryonnaire puisse se continuer pendant la vie extra-embryonnaire. Ajoutons que cette formation dans le pancréas de tissu lymphoïde aux dépens d'épithélium n'est pas un fait unique et isolé; on la retrouve en effet sur plusieurs points de l'organisme.

C'est ainsi que le thymus, d'abord épithélial, devient un organe lymphoïde par métamorphose de ses éléments. Il est vrai que cette manière de voir soutenue par *Kölliker*, *Dahms*, *Maurer*, *von Kupfer*, *Retterer*, a rencontré de sérieux adversaires en *Stieda*, *His et Stöhr*. Ces derniers auteurs admettent que les cellules lymphoïdes proviennent du tissu conjonctif ambiant et émigrent dans l'ébauche épithéliale.

Ils rejettent absolument la théorie de la transformation directe des éléments épithéliaux en éléments lymphoïdes. La même opposition se manifeste quand il s'agit d'expliquer comment l'amygdale qui, d'abord est épithéliale, devient un organe lymphoïde.

Cette question, si importante au point de vue de l'anatomie générale, est loin d'être définitivement résolue. Quoi qu'il en soit, s'il est prouvé que la rate, chez certaines espèces, se forme directement par la condensation et l'organisation du mésenchyme, des faits non moins certains nous montrent que sa provenance est entodermique chez d'autres espèces.

Si nous nous rappelons d'autre part, que chez un même animal, il est des muscles d'origine épithéliale et d'autres d'origine mésenchymateuse, nous serons peut-être plus disposés à ne récuser

aucune des deux théories proposées. Là encore, il semble qu'une opinion mixte, corresponde bien mieux à la réalité et à la complexité des choses qu'une théorie faite d'absolu.

Aussi, sans vouloir refuser d'admettre que dans des cas fort nombreux, le mésenchyme est le principal tissu formatenr des tissus lymphoïdes et vient se substituer au tissu primordial de nature épithéliale, nous maintenons que dans d'autres cas, le tissu lymphoïde dérive de la transformation directe du tissu épithélial. L'origine de la portion splénique du pancréas en est un exemple.

Quel est le rôle des formations lymphoïdes du pancréas? Peut-être n'est-il pas inutile de rappeler ici les relations physiologiques entre la rate et le pancréas qui ont été signalées par *Schiff* (39) et *Herzen* (17). Ce serait un exemple en plus du fait que des relations embryologiques, et, nous ajoutons histologiques, sont aussi de nature physiologique.

Peut-être se forme-t-il au début de la sécrétion pancréatique dans les îlots de Langerhans une substance qui, transportée dans la rate, y provoquerait la formation du ferment auquel *Schiff* et *Herzen* reconnaissent la propriété de transformer le zymogène en trypsine.

Peut-être aussi cette substance agit-elle directement sur le tissu pancréatique, son action devant être renforcée par celle de la rate. Ce ne sont qu'hypothèses, mais il était intéressant de rapprocher ces faits histologiques des données physiologiques.

Conclusions.

I. — Le pancréas des mammifères et des oiseaux est une formation complexe, composée de deux glandes différentes : l'une pancréatique proprement dite, l'autre vasculaire sanguine de nature lymphoïde. Cette dernière représentée par l'ensemble des îlots de Langerhans est incluse pour ainsi dire dans la masse épithéliale pancréatique. Le pancréas mérite donc bien le nom d'organe lymphoglandulaire que lui avait donné *Renaut*. Précisant ce terme, nous proposons de le remplacer par celui de spléno-pancréas.

II. — La portion pancréatique du pancréas des oiseaux possède la structure d'une glande tubuleuse ramifiée et réticulée; elle se rapproche sensiblement du foie embryonnaire des mammifères au stade des cordons de Remak.

III. — Les faibles dimensions de la cellule pancréatique résultent de conditions particulières à la vie physiologique de l'oiseau : activité digestive considérable et limitation nécessaire du volume du corps. Ces conditions, à première vue opposées, sont conciliées par la diminution de volume des cellules et leur forte augmentation numérique. Par là, le volume total de la glande ne change pas, tandis qu'augmente la surface sécrétante.

IV. — La cellule centro-acineuse n'existe pas dans le pancréas des oiseaux.

Bibliographie.

1. — Assmann, Zur Kenntniss des Pankreas (*Virchows Archiv.*, 1888).
2. — Balfour, Traité d'embryologie et d'organogénie comparées. Paris, 1883.
3. — Bizzozero et Vassale, Sur le tissu des glandes excrétantes (*Archives italiennes de Biologie*, IX, 1887).
4. — Boll, Die Bindesubstanz der Drüsen (*Archiv für mikroskopische Anatomie*, 1869).
5. — Dahms, Étude sur le thymus. Paris, 1877.
6. — Eberth u. Müller, Untersuchungen über den Pankreas (*Zeitschrift f. wissenschaftliche Zoologie*, 1892, Bd 53).
7. — J. Von Ecke, Modifications de la cellule pancréatique pendant l'activité secrétoire (*Archives de Biologie*, 1893).
8. — Felix, Zur Leber u. Pankreasentwickelung (*Archiv. f. Anatomie u. Entwickelungsgesch.*, 1892).
9. — Frey, Traité d'Histologie et d'Histochimie. Paris, 1871.
10. — Gianuzzi, Structure du pancréas (*C. R. de l'Académie des Sciences*, 1869).
11. — Gibbes, On some points in the minute structure of the pancreas (*Quarterly Journal of microscopical science*, 1884).
12. — Goeppert, Die Entwickelung u. das spätere Verhalten des Pankreas der Amphibien (*Morphologisches Jahrbuch*, Bd XX).
13. — Goeppert, Die Entwickelung des Pankreas der Teleostier, 1893 (*Morpholog. Jahrbuch*, Bd XX).
14. — Goette, *Entwickelungsgeschichte der Unke*. Leipzig, 1874.
15. — Hamberger, Zur Entwicklung der Bauchspeicheldrüse des Menschen (*Anat. Anzeiger*, VIII, 1892).
16. — Harris and Gow, Note upon one or two points of the comparative histology of the Pankreas (*The Journal of Physiology*, 1893).
17. — Herzen, Arch. f. d. ges. Physiologie *de Pflüger*, 1883.
— Rate et Pancréas (*Comptes Rendus de la Soc. de Biologie*, 1893).
— L'Influence de la rate sur la digestion pancréatique (*Revue Scientif*, 1880 et 1882).
— Le Jeûne, le pancréas et la rate (*Archives de Physiologie*, 1874).
18. — Janosik, Le pancréas et la rate (Bibliot. anatom., n° 2, 1895).
19. — Kölliker, Embryologie.
20. — Kühne et Lea, Beobachtungen über die Absonderung des Pankreas. Heidelberg. 1882.
21. — Kupfer (von) Ueber die Entwickelung von Milz u. Pankreas (*Münchener medizinische Wochenschrift*).
22. — Laguesse, Développement du pancréas chez les poissons osseux (*C. R. Soc. de Biologie*, 1893).
— Structure du pancréas et pancréas intra-hépatique chez les poissons (*C. R. Acad. des Sciences*, 1891).

— Note sur la rate et sur le pancréas du Protoptère et de la Lamproie (*C. R. Soc. de Biologie*, 1890).

— Développement du pancréas chez les Poissons osseux (*Journal de l'Anatomie et de la Physiologie*, 1884).

— Sur la formation des îlots de Langerhans dans le pancréas (*C. R. Soc. de Biolog.*, 1893).

— Développement du pancréas chez les Sélaciens (Bibliog. anatomique, 1894).

— La rate est-elle d'origine entodermique ou mésodermique (Bibliog. anatomique, 1894).

— Structure et développement du pancréas d'après les travaux récents (*Journal de l'Anat. et de la Physiologie*, 1894).

— L'histogénie du pancréas chez le mouton (*Journal de l'Anatomie et de la Physiologie*, 1895 et 1896).

23. — Langerhans, Beiträge zur mikroskopischen Anatomie der Bauchspeicheldrüse. Inaug. Dissertation, Berlin, 1869.

24. — Latschenberger, Ueber den Bau des Pankreas (*Sitzungsberichte der Kaiserl. Akademie der Wissenchaf*, zu Wien, 1872).

25. — Lewaschew. Ueber eine eigenthümliche Veränderung der Pankreaszellen. warmblütiger Thiere bei starker Absonderungsthätigkeit der Drüse (*Archiv. von Schultze*, 1886).

26. — Maurer, Die erste Anlage der Milz u. das erste Auffreten von lymphatischen Zellen bei Amphibien.

27. — Mercier, Des modifications de nombre et de volume que subissent les érythrocytes sous l'influence de l'altitude (*Archives de Physiologie*, 1894).

28. — Nicolaides, Ueber die mikroskopischen Erscheinungen der Pankreaszellen bei der Sekretion (*Centralblatt. f. Physiologie*, 1889).

29. — Nussbaum, Ueber den Bau u. die Thätigkeit der Drüsen (*Archiv. von Schulze*, 1882).

30. — Ogata, Die Veränderungen der Pankreaszellen bei der Sekretion (*Archiv. f. Anatomie u. Physiologie*, 1883).

31. — Podwyssotski, Beiträge zur Kenntniss des feineren Baues der Bauchspeicheldrüse (*Archiv. von Schulze*, 1882).

32. — Quain's, *Elements of Anatomy*; London, 1882.

33. — Ramon y cajal y Claudio Sala, Terminacion de los nervios y tubos glandolares del pancreas de los vertebrados; Barcelona 1891.

34. — Ranvier, Traité technique d'Histologie.

35. — Renaut, Sur les organes lympho-glandulaires et le pancréas des Vertébrés. (*Comp. Rend. Acad. des Sciences*, 1879).

36. — Retterer, Du tissu angiothélial des amygdales et des plaques de Peyer : (*Mem. de la Société de Biologie*, 1892).

37. — Sur l'origine des follicules clos du tube digestif (*Verhandlungen der Anatomischen Gesellschaft auf der neunten Versammlung in Basel*, April 1895).

38. — Saviotti, Untersuchungen über den feineren Bau des Pankreas (*Archiv. fur mikroskopiche Anatomie*, 1869).

39. — Schiff, La fonction de la rate (*Rev. méd.*, 1877).

40. — Stöhr, Ueber die Lymphknötchen des Darmes (*Archiv f. mikroskopische Anatomie*, Bd. XXXIII).

41. — Viault, *Comptes rendus Acad. des Sciences*, t. III.

42. — Waldeyer, Die Rückbildung des Thymus (*Sitzb. d. Königl. Akad. der Wissensch.* zu Berlin, 1890).

LES PENDELOQUES ET LE CANAL DU SOYON

Par M. Louis BLANC,
Chef des travaux d'Anatomie à l'École Vétérinaire de Lyon.

De tout temps on a connu chez la chèvre et le bouc une paire d'appendices piriformes, recouverts par la peau, suspendus au cou par leur petite extrémité, au-dessous des parotides. Ces corps sont désignés sous le nom de *pendeloques*, *breloques*, *pendants d'oreilles*, *glands*, *etc.* [1].

Ces ornements se rencontrent dans d'autres espèces; on les trouve assez souvent chez le mouton et le porc, on les a vus chez la vache, et dernièrement Mouquet les a signalés chez le sanglier et la biche. On verra plus loin qu'ils peuvent exister chez l'homme.

Ce sont des organes encore imparfaitement connus au point de vue anatomique, et leur signification précise n'a pas été établie.

Eudes Deslongschamps a le premier constaté l'existence, dans les pendeloques du porc, d'une tige cartilagineuse plus ou moins plate, à laquelle sont annexés quelques petits faisceaux musculaires pâles, minces, larges de quelques millimètres, longs de 1 à 2 centimètres [2].

Goubaux a, un peu plus tard, signalé un nerf et des vaisseaux qui se rendent dans cet appendice, mais sans indiquer leur provenance [3]; il a en outre précisé le point d'insertion des pendeloques en indi-

1. Les pâtres italiens les appellent *barjelli*, par corruption de *barjilli* ou *bargiglio*, qui servent à désigner les lobes cutanés du coq (*barba galli*). Ce terme *barjelli* est lui-même très voisin du mot *marjolles*, qu'on emploie en France pour nommer les appendices du cou chez le coq, et même, en Normandie, les pendeloques du porc.

2. Mém. de la Soc. Linnéenne de Normandie, 7e vol. (de 1839 à 1842). *Note sur les cochons à pendeloques, variété ou monstruosité du cochon domestique qui paraît n'avoir point été remarquée par les naturalistes.*

3. Recueil de Médecine vétérinaire pratique, 1852. *Note sur des corps qui sont appendus à l'extrémité supérieure des chèvres et des moutons.*

quant la surface externe du sterno-maxillaire, au niveau de l'articulation axoïdo-atloïdienne.

Il y a peu de temps, Mouquet[1] a publié une note statistique sur la fréquence des pendeloques chez le mouton et le porc; il a signalé pour la première fois leur présence chez le sanglier et la biche, mais n'a rien ajouté à l'étude anatomique ou l'interprétation de ces organes.

En somme, on connaît fort peu de chose sur ces singuliers appendices.

*
* *

Anatomie des pendeloques de la chèvre. — Chez la chèvre adulte les pendeloques sont constituées par deux sacs cutanés piriformes, longs de 3 à 5 centimètres, épais de 1 à 2,5 centimètres dans leur partie renflée, fixés par leur extrémité amincie sur le côté du cou, en face de l'extrémité inférieure du larynx, au-dessous de l'aile de l'atlas.

La constitution intérieure de ces organes est variable; le sac cutané peut ne renfermer qu'un peu de tissu cellulo-graisseux; ou bien recouvrir en outre une tige cartilagineuse, des muscles, des vaisseaux et des nerfs.

A son plus haut degré de complication la pendeloque présente la structure suivante.

a. Cartilage. — L'axe de la pendeloque est occupé par une tige cartilagineuse, élargie en bas, pointue en haut et aplatie d'un côté à l'autre. Elle est épaisse de 1 millimètre à 1 mm. 5 et large de 5 à 6 millimètres; à son extrémité supérieure elle est cylindrique, épaisse de 2 millimètres, et pénètre de 10 à 15 millimètres dans l'épaisseur du cou, en décrivant une courbure légère à concavité interne.

Cette tige est entièrement formée de tissu cartilagineux élastique, identique dans les moindres détails au cartilage conchinien, et par suite assez différent de l'épiglotte, qui est aussi constituée par un cartilage élastique, mais de structure bien distincte.

Le cartilage de la pendeloque dépasse l'orifice du sac cutané, traverse le pannicule adipeux quand il existe, et vient se fixer par du tissu conjonctif dense sur le muscle sterno-maxillaire, en se

1. Bulletin de la Société centrale vétérinaire, 1895, t. XIII, *Sur les pendeloques.*

superposant exactement à la partie moyenne, la plus saillante, du corps thyroïde.

Ce cartilage est en rapport avec des muscles intrinsèques, des muscles extrinsèques, des vaisseaux et des nerfs.

b. Muscles intrinsèques. — Le cartilage de la pendeloque supporte souvent, mais non toujours, de petits faisceaux musculaires, minces, pâles, étroits, longs de 1 à 2 centimètres, et de tous points iden-

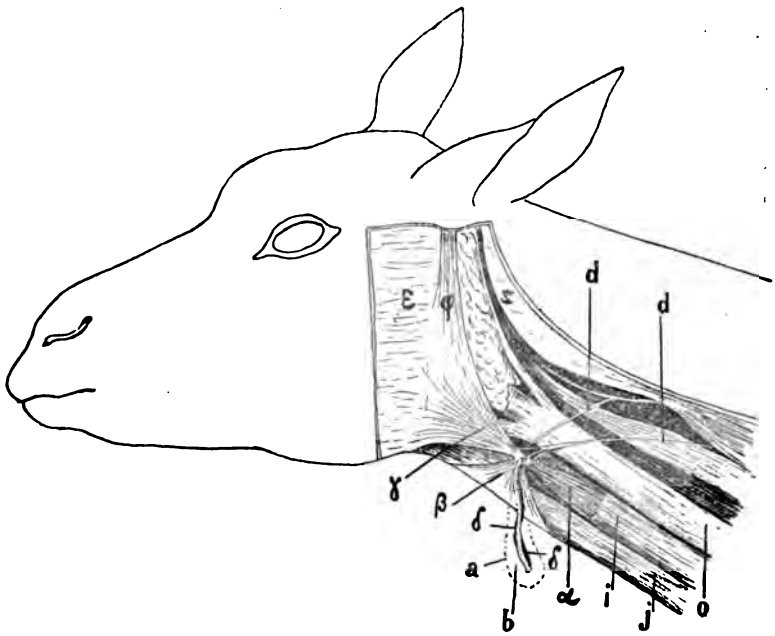

Fig. 1. — La région parotidienne et le côté du cou sont mis à nu.

a, pendeloque; — *b*, son cartilage; — δ, muscles rudimentaires annexés à ce cartilage; — *dd*, filets nerveux venant de la 2e paire cervicale; — *i*, sterno-thyroïdien; — *j*, sterno-hyoïdien; — *o*, jugulaire; — *x*, aile de l'atlas; — α, muscle postérieur de la pendeloque; — β, muscle interne; — γ, muscle antérieur; parotido-auriculaire; — ε, peaucier de la joue.

tiques à ceux que l'on observe à la surface externe du cartilage conchinien chez le cheval et surtout chez l'âne.

c. Muscles extrinsèques. — Ceux-ci sont au nombre de quatre, trois peauciers et un muscle profond. Au point précis où le cartilage arrive sur le sterno-maxillaire, celui-ci se bifurque; sa portion interne, la plus faible, s'étale sur le bas de la parotide, et rejoint l'angle de la mâchoire en s'accolant à la face interne du peaucier.

La portion externe passe également sous le peaucier parotidien et se continue bientôt par un tendon qui croise obliquement le masséter pour aller rejoindre l'épine zygomatique. En ce point de bifurcation, qui se trouve exactement en face de l'articulation axoïdo-atloïdienne, sur le corps thyroïde, convergent trois muscles peauciers qui se terminent en pointe sur le sommet du cartilage de la pendeloque.

Le muscle postérieur, mince, flabelliforme, large de 15 à 20 millimètres, long de 4 à 5 centimètres, s'étale sur le sterno-maxillaire, qu'il recouvre sur une petite étendue.

Le muscle interne, en forme de triangle équilatéral, recouvre les muscles précervicaux : sterno-hyoïdien, sterno-thyroïdien, omo-plat-hyoïdien. Par son bord interne il atteint sur la ligne médiane antérieure le muscle du côté opposé; par son bord antérieur ou céphalique il est très voisin du peaucier parotidien.

Le muscle antérieur part du cartilage et s'étale par-dessus la carotide et le sterno-maxillaire en se confondant bientôt avec le parotido-auriculaire et le peaucier parotidien.

Ces trois muscles peauciers sont donc disposés radialement autour du sommet de la pendeloque (fig. 1).

Le quatrième muscle, profond, ne peut être observé que par une dissection plus complexe. C'est un cordon rouge vif, cylindrique, épais de 3 millimètres, s'insérant sur le sommet du cartilage, qu'il semble continuer. Il passe entre les deux branches du sterno-maxillaire, sous la jugulaire, puis sous la glande sous-maxillaire; il passe ainsi à la face externe du sterno-hyoïdien, puis du crico-pharyngien, et remonte le long de la paroi postérieure du pharynx. Il croise ensuite en dehors l'hypoglosse, et arrive sous le muscle stylo-hyoïdien et la grande branche de l'hyoïde. Il croise enfin, en dedans, le stylo-pharyngien et vient se fixer sur le plan fibreux postérieur du pharynx, dans l'espace laissé libre entre le ptérygo-pharyngien, le stylo-pharyngien et l'hyo-pharyngien (fig. 2).

d. Nerfs. — La pendeloque est innervée par trois filets, deux venant de la seconde paire cervicale et un du grand hypoglosse.

Le premier nerf émané de la deuxième paire cervicale se détache de l'anse atloïdienne, peu après sa sortie des interstices musculaires : il se dirige en avant et en bas, croise en dehors la jugulaire et les autres organes de la région, et se termine par plusieurs minces filets sur l'origine de la pendeloque; nous n'avons pu suivre exactement le trajet de ces ramifications, qui semblent être desti-

nées principalement à la peau de la pendeloque et de la région avoisinante. Le second nerf sort du même interstice que l'anse atloïdienne, mais un peu en arrière; il se dirige directement sur la pendeloque en suivant le même trajet que le précédent, dont il est distant d'un à deux centimètres; ce nerf passe sous le sterno-maxillaire et se termine par quatre branches : trois vont dans les muscles

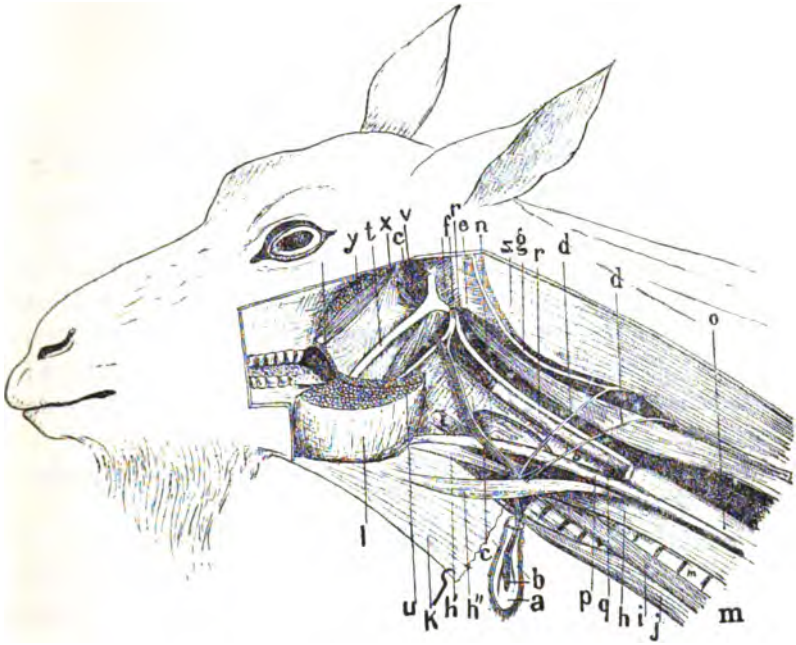

Fig. 2. — La branche montante du maxillaire inférieur a été réséquée, ainsi que le masséter le crotaphite et les ptérygoïdiens, pour découvrir le pharynx. La parotide, la terminaison de la carotide, la veine maxillaire sont enlevées, ainsi que le peaucier du cou dont la terminaison est rabattue en bas.

a, pendeloque; — *b*, son cartilage; — *c*, son muscle intrinsèque (les muscles extrinsèques ont été enlevés en même temps que le peaucier); — *d*, filets nerveux venant de la 2e paire cervicale; — *e*, rameau venant de l'hypoglosse; — *f*, hypoglosse; — *g*, anse atloïdienne; — *h*, le sterno-maxillaire et ses deux chefs supérieurs *h'* *h''*; — *i*, sterno-thyroïdien; — *j*, sterno-hyoïdien; — *k*, peaucier du cou rabattu; — *l*, masséter; — *m*, trachée; — *n*, corps thyroïde; — *o*, jugulaire; — *p*, veine faciale; — *q*, carotide; — *r*, cordon du sympathique et du pneumo-gastrique; — *s*, œsophage; — *t*, branche styloïdienne de l'hyoïde; — *u*, stylo-hyoïdien; — *v*, stylo-pharyngien; — *x*, ptérygo-pharyngien; — *y*, péristaphylins; — *z*, aile de l'atlas.

peauciers de la pendeloque et le quatrième rentre dans cet organe.

Le rameau émané de l'hypoglosse se détache de ce nerf près du bord postérieur du stylo-hyoïdien, au point où le muscle profond de la pendeloque croise le tronc principal. Ce filet nerveux, très

visible, épais d'un millimètre, suit le bord postérieur du muscle et descend jusqu'à la pendeloque, où il pénètre.

e. Vaisseaux. — Nous avons observé une ou deux veinules, assez volumineuses (2 mill.), et une fine artériole, qui sont tendues entre le hile de la pendeloque et les gros vaisseaux correspondants. Ces vaisseaux passent dans la bifurcation du sterno-maxillaire et aboutissent directement soit à la veine jugulaire soit à l'artère carotide, et quelquefois dans les vaisseaux thyroïdiens.

*
* *

Développement des pendeloques. — Nous n'avons eu qu'une seule fois l'occasion d'étudier les pendeloques sur un très jeune fœtus de chèvre; sa longueur n'a pas été mesurée, mais il était fort petit, et le cou, sur la coupe, a un diamètre vertical de 6 millimètres. Nous évaluons approximativement son âge à sept semaines. La tête et le cou de ce petit fœtus, colorés en masse, ont été inclus à la celloïdine et coupés en série à 0,02 de millimètre. L'examen de cette série montre qu'à cette période les pendeloques ne renferment que du tissu conjonctif, des vaisseaux et des nerfs; il n'y avait pas trace de cartilage.

Au contraire le cartilage existait bien développé dans les pendeloques de deux cabris à terme.

D'après tout ce que l'on sait de l'évolution de l'embryon, et d'après nos propres observations sur certains organes, tels que le péroné et les doigts latéraux de ruminants, le ligament suspenseur du boulet, etc., les organes rudimentaires de l'individu bien développé sont relativement plus volumineux, plus parfaits chez le fœtus et l'embryon. Aussi, de ce fait qu'il n'existait pas de cartilage dans la pendeloque de ce jeune fœtus, on doit conclure que celui que l'on rencontre presque toujours après la naissance est d'origine post-embryonnaire; il n'appartient pas au squelette branchial, c'est un organe surajouté. S'il en était autrement, le jeune fœtus montrerait cette pièce plus nettement que l'adulte.

En outre, la structure élastique de ce cartilage indique avec certitude qu'il n'appartient pas au squelette.

*
* *

Pendeloque et canal du soyon chez le porc. — Eudes Deslongschamps, dans sa note sur les pendeloques du porc, signale un

petit pertuis placé à la base de l'appendice : ce canal correspond évidemment au diverticule du *soyon*, et les deux organes doivent être étudiés simultanément.

La *pendeloque* est rare chez les porcs de la région lyonnaise, soit qu'on les ampute chez les jeunes, soit que les races qui aboutissent au marché de Lyon, presque toutes améliorées par le porc anglais, présentent rarement ces appendices qui semblent plus fréquents dans les races autochtones et agrestes. Aussi il nous a été impossible jusqu'ici d'observer par nous-même cet organe.

En nous en tenant à la description de Eudes Deslongschamps et de Goubaux, la structure de ces appendices diffère peu chez le porc

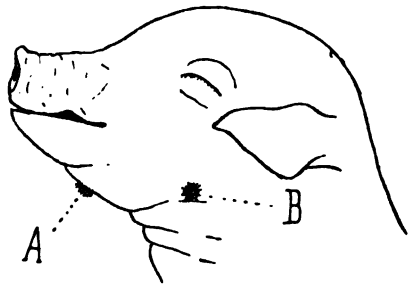

Fig. 3. — Tête de fœtus de porc de huit semaines environ. — A. Tubercule impair. B. Tubercule latéral.

de ce qui existe chez la chèvre. Les pendeloques sont plus volumineuses, plus rondes, plus allongées (7 à 8 centimètres); le cartilage est plus large en haut qu'en bas et pénètre dans la profondeur du cou. A sa surface, Deslongschamps a vu « deux petits muscles lon-« gitudinaux, superposés l'un à l'autre, bien organisés et s'éten-« dant de la partie supérieure du cartilage jusque vers la moitié « supérieure de sa longueur, où ils se terminaient en se confondant « avec le périchondre. »

Goubaux dit n'avoir rien à ajouter, à propos du porc, à ce qu'il a dit sur les pendeloques de la chèvre, c'est-à-dire qu'il y a sans doute trouvé des vaisseaux et un nerf.

Les pendeloques n'existent pas toujours à l'état de saillies volumineuses. Parfois on trouve, à leur place, de simples *tubercules*, hérissés de poils et peu volumineux [1].

1. Déjà signalé par Zundel, *Dict. de Méd. et de Chir. vétérinaire*, 1877, t. III, p. 502.

Sur des fœtus de porc à mi-terme, nous avons trouvé trois tubercules, larges de 1 millimètre, situés, l'un sur la ligne médiane [1], à peu près au niveau du corps de l'hyoïde, les deux autres par côté, vers l'angle postérieur de la mandibule : ces trois tubercules étaient hérissés de poils très courts et raides, que l'on n'observait encore en aucun autre point, sauf les sourcils, les paupières, le pourtour du groin et le sommet de la queue.

Outre ces tubercules, on rencontre parfois sur le côté de la région parotidienne une petite plaque un peu saillante, grenue, avec quelques poils. Par la dissection on constate que ces formations occupent exactement la même position que les pendeloques et le canal du soyon; en outre ils sont réunis aux muscles sous-jacents par un tissu conjonctif plus dense que le reste du conjonctif sous-cutané.

Canal du soyon. — Les porcs présentent souvent, au bas de la région parotidienne, en face de l'atlas, un petit pertuis large de 2 à 4 millimètres, et d'où surgissent quelques soies, cinq à dix, plus ou moins agglutinées. C'est l'orifice d'un petit canal dont l'existence a été constatée depuis très longtemps à cause des inflammations dont il peut devenir le siège, et que l'on appelle la maladie de la *soie* ou du *soyon*.

Ce petit canal a une paroi cutanée, très mince, à la face interne de laquelle sont implantées les soies qui font saillie au dehors; au fond du canal se trouvent quelques autres poils beaucoup plus petits et un magma épithélial.

Le canal du soyon s'enfonce directement, traverse le pannicule adipeux, et se termine en cul-de-sac après un trajet de 2 à 3 centimètres. Selon l'embonpoint du sujet, le fond du canal se trouve en contact avec le bord antérieur du sterno-mastoïdien, et y adhère — ou bien se continue par des tractus fibreux qui le relient à son point d'insertion sur le muscle. Dans tous les cas, cette insertion est accompagnée de faisceaux musculaires radiés, les uns distincts du peaucier du cou, et les autres confondus avec lui; ces faisceaux ne peuvent guère être divisés en muscles distincts, mais il est évident qu'ils constituent un appareil spécial au canal du soyon.

L'état d'adiposité des animaux où nous avons disséqué ce canal ne nous a pas permis de reconnaître s'il possédait des vaisseaux et des nerfs.

1. Ce tubercule correspondrait, à notre avis, à l'orifice externe du canal thyréoglosse.

Le canal du soyon n'existe pas toujours : nous avons rencontré des porcs qui n'en présentaient qu'un seul, situé à droite ou à gauche, et d'autres qui en étaient dépourvus.

*
* *

Développement du canal du soyon. — Zundel pense que ces canaux se forment par oblitération incomplète d'une fente branchiale ; par suite, ils devraient exister dès la naissance.

Nous n'avons jamais pu les constater que chez des sujets d'un certain âge, six ou huit mois au moins : les fœtus et les jeunes porcelets, que nous avons examinés en grand nombre, ne nous ont jamais présenté ce pertuis, alors que nous l'avons retrouvé chez la plupart des porcs âgés de dix mois ou plus.

Quoique nous n'ayons pu jusqu'ici suivre l'évolution de cet organe, nous pensons qu'il résulte d'une invagination de la peau au niveau de la plaque latérale que nous avons indiquée. Celle-ci est adhérente aux tissus sous-jacents, particulièrement au muscle sterno-mastoïdien : lorsque le pannicule adipeux se développe abondamment, la peau, en ce point, ne peut se prêter à l'extension nécessaire, et elle est débordée rapidement par les parties voisines. La verrue, d'abord saillante, s'enfonce peu à peu, et l'invagination cutanée qui en résulte devient le pertuis du soyon.

La présence de soies sur le tubercule invaginé empêche le canal ainsi formé de s'oblitérer et lui maintient un assez grand diamètre.

Le même phénomène peut avoir lieu lorsqu'il existe des pendeloques saillantes : le tégument, au niveau de leur insertions est adhérent aux tissus profonds, il peut en résulter par la suite une invagination comme celle qu'Eudes Deslongschamps a constatée chez un porc.

Ce mécanisme explique pourquoi le soyon ne se rencontre que chez le porc, dont le pannicule adipeux est extrêmement développé, alors que la chèvre, le mouton, quoique très fréquemment porteurs de pendeloques, n'ont jamais présenté cette invagination cutanée. On peut objecter, il est vrai, que la toison du mouton et de la chèvre empêche une constatation facile de cette petite particularité, mais les accidents inflammatoires qui l'ont fait remarquer chez le porc auraient sans doute tout aussi bien attiré l'attention chez les ruminants.

Notre opinion concorde d'ailleurs parfaitement avec la description que Delafond[1] donne de la maladie du soyon. « Elle n'est autre chose qu'un enfoncement fort extraordinaire de quelques paquets de bulbes de soie, de chaque côté de la gorge, un peu au-dessous des parotides. Cet enfoncement, s'effectuant lentement, parvient, après trois ou quatre mois d'existence, à former un petit canal cylindrique ouvert à l'extérieur, dans lequel les soies sont accumulées, et dont la base, comprimant bientôt les parois du pharynx, occasionne une inflammation violente, etc. »

Bouley[2] « pense que le phénomène d'invagination pourrait bien « résulter d'attaches avec la peau par sa partie profonde. Étant « donné ce lien *accidentel* ou *naturel*, on s'expliquerait jusqu'à un « certain point la formation de l'infundibulum lorsque la graisse « déposée écarte la peau des tissus qu'elle revêt. Au point où elle « n'obéirait pas, elle se creuserait en forme d'entonnoir. Dans cette « hypothèse, la rentrée des soies ne serait qu'un effet et non une « cause primordiale. J'engage donc tous mes confrères à vérifier « cette idée, et à rechercher si normalement il n'existe pas au « siège de la soie de petites brides aponévrotiques attachant la « peau aux parties profondes. » Bouley était donc arrivé à la vérité, mais sans en avoir aucune preuve.

Zundel et Zahn soutiennent qu'il s'agit d'une véritable fistule branchiale, et ils s'appuient principalement sur ce fait que le canal est tapissé par une muqueuse stratifiée pavimenteuse[3]. Nous n'avons pas retrouvé ce caractère, mais, existerait-il parfois, il n'a aucune valeur. On sait en effet que la peau invaginée, enfoncée dans un pli humide, prend rapidement les caractères d'une muqueuse, de même qu'une muqueuse stratifiée pavimenteuse évaginée, mise au contact de l'air, durcit après quelque temps, et simule parfaitement une peau glabre.

Enfin, la présence constante de poils sur la membrane tapissant ce canal permet des doutes de sa nature muqueuse, car, si l'on peut trouver des poils hétérotopiques sur la conjonctive, et même sur la langue[4], il n'y a guère que la face interne des joues du lapin qui en présente d'une façon constante.

1. Police sanitaire, Paris, 1838.
2. Cité par Bénion, *Traité de l'élevage et des maladies du porc*, 1872, p. 526.
3. *Dictionnaire de Médecine et de Chirurgie vétérinaire*, 1877, t. III, p. 502.
4. L. Blanc, *Bull. Soc. Anthr.* de Lyon, 1892.

Zundel semble s'être laissé influencer par le travail d'Heusinger [1] sur les fistules congénitales du cou chez les enfants.

*
* *

Trace des pendeloques chez le chien. — Le chien présente presque toujours, comme le porc, des verrues de la face, et on trouve fréquemment chez le nouveau-né une plaque latérale correspondant à la pendeloque.

On voit en effet sur les fœtus de chien et chez le plus grand nombre des adultes : 1° une verrue mentonière, impaire, placée en arrière de la symphise du menton; 2° une paire de verrues

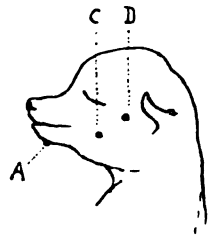

Fig. 4.

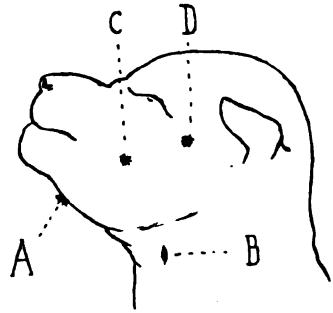

Fig. 5.

Fig. 4 et 5. — Tête d'un jeune fœtus de chien, et d'un chien à la naissance.
A. Verrue mentonnière; C.D, verrues placées sur le trajet de la fente génienne; B, trace de la pendeloque.

placées à la surface du masséter, en arrière de la commissure des lèvres; 3° une seconde paire de tubercules placés au niveau de l'arcade zygomatique, à mi-distance entre l'œil et l'oreille; ces derniers ne se trouvent pas chez le porc [2].

Enfin, sur les côtés de la région laryngienne, un peu au-dessous de l'angle postérieur de la parotide, c'est-à-dire au point précis où se forme la pendeloque, on voit quelquefois un tubercule. Mais bien plus souvent, chez les chiens nouveau-nés, on trouve une petite dépression, couverte par un pinceau de poils agglutinés; en

1. *Virchow's Arch.*, t. XXXIII, *Die Halskiemenfisteln des Menschen und Thiere.*
2. Les verrues nous paraissent devoir être homologuées aux fibro-chondromes, dits oreilles supplémentaires, que l'on trouve parfois chez l'homme en avant de l'hiatus auditif externe, au-dessous de la ligne zygomatique. Ce sont des bourgeons formés sur l'ancien interstice compris entre le processus maxillaire et le premier arc branchial. Quant à la verrue mentonière, elle répond au point de convergence des deux premières paires d'arcs branchiaux.

écartant ces poils on voit une plaque jaune sombre, ovale, longue de 2 mill., large de 1 mill., et qui est le siège d'une transformation épidermique, donnant un produit analogue au cérumen.

Cette plaque nous semble représenter la pendeloque, et mesure encore le canal du soyon.

*
* *

Interprétation. — On trouve donc chez les ruminants et les porcins des organes appendiculaires, suspendus au cou immédiatement au-dessous des parotides. Chez le porc, ces pendeloques sont fréquement réduites à de petites verrues, qui peuvent s'invaginer et produire le canal du soyon. Il peut arriver, mais très rarement, qu'une invagination se produit à la base de la pendeloque bien développée.

Quelle est la signification de ces organes dont nous connaissons la structure?

Eudes Deslongschamps [1] y a vu un simple fait tératologique. En Allemagne Wilde [2] considère comme de petites oreilles surnuméraires les pendeloques du porc et du mouton, mais cette assertion ne semble pas appuyée par une description, une étude anatomique, car Virchow [3], qui rapporte cette opinion, et qui l'admet, ignore jusqu'à l'apparence de ces organes, et ne sait si les lobes du cou de la chèvre, mentionnés par Heusinger sont de même nature.

Toutefois, l'opinion que les pendeloques sont des oreilles semble avoir persisté en Allemagne, car Klaussner [4], en 1890, indique comme portant quatre oreilles des veaux à pendeloques.

En France, Goubaux [5] et Mouquet [6], qui seuls se sont occupés de ce sujet, n'ont émis aucune opinion sur la nature des pendeloques.

Zundel, en signalant que le canal du soyon peut être accompagné de pendeloques ou de verrues, attribue implicitement à ces derniers organes une origine branchiale, puisqu'il voit dans le canal un reste de fente branchiale.

En somme, depuis Heusinger et Zundel on s'accorde à voir dans

1. *Loco cit.*
2. *Ohrenheilkunde, deutsche von Haselberg*, cité par Virchow.
3. *Virchow's Arch.*, t. XXX, p. 225, 1864.
4. *Mehrfachbildungen bei Wirbelthieren*, 1890. Munich.
5. *Loco cit.*
6. *Loco cit.*

les pendeloques et la fistule qui les accompagne ou les remplace parfois, des rudiments ou des dérivés de l'appareil branchial.

Le fait nous semble incontestable, et nous croyons inutile de rapporter à nouveau les arguments qui ont été produits par Heusinger, par Poirier et Retterer[1], par Lannelongue[2], etc. Mais il est nécessaire de rechercher à quel arc appartiennent ces formations, et quelle partie de l'appareil branchial leur donne naissance.

Le canal du soyon a été assimilé à un reste de fente branchiale, analogue aux fistules sous-hyoïdiennes bien connues chez l'homme; mais nous rappelons que certaines raisons nous portent à croire que ce canal n'est pas une fistule, mais bien une invagination secondaire de la peau, au niveau d'une verrue congénitale représentant la pendeloque.

En somme la question revient à déterminer la valeur morphologique de la pendeloque, et l'arc dont elle dépend.

*
* *

Le squelette de la tête comprend deux appareils juxtaposés, le squelette crânien et le squelette viscéral. Ce dernier, chez les mammifères, est formé de quatre séries d'os correspondant aux trois premiers arcs branchiaux, soit qu'ils résultent de l'ossification directe des cartilages, soit qu'ils se soient formés à proximité.

1er arc (processus maxillaire) : maxillaire supérieur, zygomatique, squamosal.

1er arc proprement dit : mandibule, marteau, enclume.

2e arc : corps et branches styloïdiennes de l'hyoïde; apophyse styloïde du rocher; étrier.

3e arc : cornes thyroïdiennes de l'hyoïde.

Entre le processus maxillaire et le premier arc se trouve l'orifice buccal; les fentes pharyngiennes sont intermédiaires aux arcs branchiaux.

De ces fentes, une seule, la première, persiste d'ordinaire, et sert à constituer la trompe d'Eustache, l'oreille moyenne et le conduit auditif externe : elle passe entre la mandibule, qui tient le lieu et place du premier arc, et la corne styloïdienne de l'hyoïde qui provient du second arc.

1. 1890. *J. de l'Anatomie et de la Physiologie.*
2. Lannelongue et Ménard, *Affections congénitales*, 1891.

Entre le stylo-hyal et la corne thyroïdienne, qui représente le troisième arc, on ne trouve d'ordinaire rien qui rappelle un trajet branchial.

Les troisième et quatrième fentes donnent naissance au thymus et aux ébauches paires du corps thyroïde, mais ensuite disparaissent sans laisser de trace.

Le muscle singulier qui relie la pendeloque au pharynx correspond au trajet d'une fente branchiale. Ce muscle passe entre le thyro-hyal (3e arc) et le stylo-hyal (2e arc); — il s'insère au-dessus de l'hyo-pharyngien, contre le stylo-pharyngien. Cette situation est bien intermédiaire aux second et troisième arcs, correspond donc à la deuxième fente. En outre, ce muscle est innervé par un filet de l'hypoglosse, nerf moteur de la langue, dont la base se développe sur la symphyse du 2e et du 3e arcs. Ce sont là des raisons qui nous paraissent suffisantes, jusqu'à preuve du contraire, pour placer la pendeloque et le canal du soyon à l'extrémité extérieure de la deuxième fente branchiale.

Comme on le verra plus loin, on a souvent observé chez l'homme des fistules, des kystes, des appendices du cou identiques à ce que nous avons décrit chez les animaux; les auteurs ne s'accordent pas sur leur position dans l'appareil branchial; pour certains auteurs, comme Taruffi [1], les fistules sous-hyoïdiennes dérivent de la seconde fente; d'autres, comme Lannelongue [2], rapportent toutes ces fistules à la quatrième.

Cette dernière opinion nous semble erronée dans la plupart des cas, alors même qu'il s'agit de trajets partant de la fossette sous-sternale, c'est-à-dire de la base du cou. En effet, lorsqu'on a pu suivre la fistule jusqu'au pharynx, on l'a vue arriver sur la corne thyroïdienne de l'hyoïde, et même aller jusqu'à l'amygdale, c'est-à-dire contracter des rapports avec la partie du pharynx antérieure au troisième arc.

D'ailleurs, à la suite des recherches de Hiss sur l'évolution du système branchial de l'homme, on est arrivé à attribuer les fistules du cou à une évolution vicieuse du sinus cervical [3], qui est limité en avant par le 2e arc, et dans lequel aboutissent les 4e, 3e et

1. *Storia della Teratologia*, 1894, t. VII, p. 22.
2. *Loco cit.*
3. Kostanecki et Mielicki, 1890, *Virch. Arch.*; Hertwig, *Traité d'embryologie*, p. 262.

2° fentes branchiales : cette dernière est sans doute celle qui donne naissance le plus souvent, sinon toujours, aux fistules du cou.

*
* *

Conclusions. — Quelle est maintenant la signification, la valeur morphologique de ces organes, pendeloques et verrues, et, par suite, pertuis du soyon.

On est d'accord pour y voir des rudiments ou des dérivés branchiaux. Or l'appareil viscéral peut former quatre ordres d'organes : 1° des pièces squelettiques cartilagineuses ou osseuses, accompagnées de muscles et provenant des arcs; — 2° des conduits ou des cavités kystiques, résultant de la non-oblitération des fentes; — 3° des appendices protecteurs de l'ouverture externe des fentes (conque de l'oreille); — 4° des glandes dérivant par prolifération de l'épithélium des fentes.

La pendeloque ne peut être un reste d'arc branchial : on ne conçoit pas comment l'armature cartilagineuse d'un arc (qui serait le 3°), s'évaginerait en partie pour saillir sous la peau; outre cette difficulté il faudrait admettre la persistance préalable du troisième arc, que l'on n'a jamais constatée.

Il y a d'ailleurs des raisons plus précises pour éliminer cette hypothèse. Tout d'abord nous avons vu que le cartilage de la pendeloque n'existe pas chez le fœtus très jeune : il n'y a que du tissu cellulaire; or, si le cartilage était d'origine branchiale, il existerait certainement dès le début.

En second lieu, les cartilages branchiaux sont hyalins, comme toutes les pièces squelettiques. Or, nous avons dit que l'axe de la pendeloque était un cartilage élastique parfaitement semblable à celui de la conque auriculaire.

Il nous semble démontré par ces faits que la pendeloque est un mamelon protecteur, développé sur l'orifice de la seconde fente branchiale, et qu'elle est homologue des bourgeons qui donnent naissance au pavillon de l'oreille.

Cette homologie est encore prouvée par la présence de muscles peauciers, de tous points analogues aux muscles extrinsèques de l'oreille; les petits muscles recouvrant le cartilage correspondent aux muscles intrinsèques de la conque. Cet appareil reçoit les filets

de la seconde paire cervicale, et de l'anse atloïdienne qui se termine à la base et en arrière de la conque.

Seul, le muscle suspenseur de la pendeloque reste un organe énigmatique; on pourrait peut-être l'homologuer au petit muscle tympano-auriculaire, qui, chez les animaux domestiques, double le cartilage annulaire, de la base du cartilage conchinien au sourcil de l'hiatus auditif externe.

Peut-être aussi est-ce le reste d'une couche musculeuse doublant la deuxième fente branchiale, comme les péristaphylins accompagnent la première fente. Une observation de Lejars qui a trouvé chez l'homme ce même muscle, creusé d'une fistule, milite en faveur de cette opinion.

En résumé nous reconnaissons dans *la pendeloque un rudiment d'oreille branchiale, homologue du pavillon auditif, et développé sur l'orifice de la seconde fente.*

Les verrues que l'on rencontre parfois chez le porc au même niveau, ne sont que des pendeloques rudimentaires.

Nous voyons dans ces nodosités l'origine du pertuis de la soie.

*
* *

Les pendeloques chez l'homme. — L'homme présente parfois des appendices analogues aux pendeloques de la chèvre, mais moins développés, et généralement placés dans la région moyenne du cou, sur le bord antérieur du sterno-mastoïdien.

On en a rencontré une vingtaine de cas dont la plupart sont cités dans un travail de Retterer et Poirier, et dans le traité de Lannelongue sur les affections congénitales des enfants. Il suffira ici de rappeler quelques exemples qui montrent bien l'identité de ces productions, quelle que soit l'espèce.

Duplay [1] a vu un enfant de cinq ans qui portait, de chaque côté du cou, sur la partie moyenne du bord antérieur du sterno-mastoïdien, une petite apophyse dure, élastique, analogue à une grosse arête; elle était formée par un axe fibro-cartilagineux, terminé en pointe du côté de la peau, et qui se perdait par son autre extrémité dans l'épaisseur du sterno-mastoïdien.

1. 1875, *Arch. gén. de médecine.*

Middeldorpf [1], Wyss [2], Buttersack [3], etc., ont trouvé chez l'homme une paire d'appendices cutanés, parfaitement symétriques, soutenus par un cartilage inséré sur le bord antérieur du sterno-mastoïdien. Après ablation, on constata que le cartilage était de nature élastique.

Poirier et Retterer [4] ont fait une dissection complète de productions semblables, hautes de 1 centimètre, et trouvées chez une femme de quarante ans. Ils ont constaté que l'axe cartilagineux adhérait fortement au bord antérieur du sterno-mastoïdien, à la hauteur de la membrane crico-thyroïdienne, et se continuait par un cordon fibreux ascendant qui se perdait sur le côté du pharynx. Le cartilage était réticulé.

Ces productions peuvent être accompagnées de fistules; et on trouve bien plus souvent des fistules unilatérales ou bilatérales correspondant très exactement aux appendices du cou et au cordon fibreux qui s'en détache.

Ainsi Morrisson Watson [5] a trouvé chez un sujet un canal partant du pharynx, où il s'ouvrait par une étroite fente en arrière de l'amygdale; ce conduit passait entre la carotide externe et la carotide interne et suivait le bord antérieur du sterno-mastoïdien pour se terminer en cul-de-sac vers le bas du cou. Cavazzani [6] a décrit un cas très voisin.

Mais le fait le plus intéressant à notre point de vue est celui dû à Lejars [7]. Un sujet présentait une fistule du cou dont l'orifice se trouvait à deux travers de doigt au-dessus du sternum. Le trajet fistuleux remontait le long du sterno-mastoïdien jusqu'au tiers supérieur du cou. Ce canal était doublé par un tractus musculaire rouge qui le prolongeait jusqu'au pharynx : au niveau de la corne thyroïdienne, ce cordon musculaire gagnait les régions profondes et allait se perdre sur la paroi postérieure du pharynx, où ses fibres se mêlaient à celles du constricteur supérieur. De l'autre côté du cou, où il n'y avait pas fistule, Lejars retrouve le même muscle.

Ainsi l'homme peut présenter des appendices en tous points sem-

1. Cité par Wyss.
2. 1876, *Correspondensblatt f. Schweitzer Aerzte.*
3. *Virchow's Arch.*, t. 107, p. 206.
4. 1890, *J. de l'Anatomie et de la Physiologie.*
5. *J. of Anat. and Physiol.*, t. IX, p. 134.
6. *La Riforma medica*, Naples, t. IV, p. 31.
7. 1890, *B. Soc. Anat.*, Paris.

blables aux pendeloques. Même insertion sur le bord antérieur du sterno-mastoïdien au niveau du larynx, même structure réticulée du cartilage, mêmes rapports avec le pharynx par un tractus, fibreux dans le cas de Poirier et Retterer. Dans le cas de Lejars nous retrouvons le muscle suspenseur annexé cette fois d'un côté à une fistule, et existant seul de l'autre. Enfin l'étude des fistules qui correspondent à ces appendices, montre leurs rapports avec la portion sus-hyoïdiennne du pharynx, c'est-à-dire avec la seconde fente branchiale.

Nous attribuons à ces cartilages la même signification qu'aux pendeloques des animaux : ce sont des rudiments de conques auriculaires développés à l'orifice de la deuxième fente. Cette interprétation, que nous croyons avoir démontrée, concorde en partie avec l'opinion émise comme hypothèse très probable par Lannelongue et Ménard (*loco cit.*, p. 561); ces auteurs admettent en effet, sans en tenter la démonstration, que les pendeloques de la chèvre sont de même nature que les fibro-chondromes congénitaux du cou chez l'homme; ce seraient des productions pathologiques, des bourgeonnements des orifices branchiaux.

Notre opinion n'est pas celle donnée par Poirier et Retterer dans leur important travail; ils disent en effet : » Lorsque la fente branchiale disparaît totalement, il peut se faire qu'il ne persiste que le segment cartilagineux, seule trace de l'arc branchial, sur l'une des moitiés ou sur les deux moitiés du corps. C'est à cette dernière variété que se rapporterait notre cas. »

Nous pensons avoir montré que cette interprétation doit être rejetée; il n'y a, à notre connaisssance, qu'un seul cas où l'on ait trouvé dans le cou une production que l'on puisse rationnellement homologuer à un reste d'arc branchial, et encore était-ce peut-être un os de revêtement ou un tissu néoplasique. Heusinger a observé, chez une fillette de quinze ans, une fistule allant de la région sus-sternale au cartilage thyroïde : la paroi de ce trajet était doublée en arrière par une lamelle osseuse large de 30 millimètres et longue de 28 millimètres.

*
* *

Il reste une question à élucider, c'est *la valeur des pendeloques comme caractère spécifique.*

Il est difficile de voir dans l'apparition de ces organes un fait d'atavisme, de croire à la réapparition d'une disposition anatomique ayant existé chez des ancêtres très éloignés des espèces où l'on constate aujourd'hui ces organes.

La présence d'oreilles supplémentaires chez les mammifères n'a pas de raison d'être au point de vue fonctionnel, puisque ces conques n'ont rien à protéger, puisqu'il n'y pas d'exemple de persistance normale de la seconde fente branchiale. L'opinion de Darwin, qui admet pour ces organes une apparition subite, sans l'aide de la sélection naturelle, paraît être la plus vraie.

L'apparition des pendeloques nous semble un fait purement tératologique, sans intervention de l'hérédité ancestrale. On l'a constatée chez la chèvre, le mouton, le porc, le sanglier, la biche, la vache, et même chez l'homme; on pourrait sans doute la rencontrer dans d'autres espèces. Mais ce caractère accidentel, d'origine tératologique, est très héréditaire, comme la plupart des anomalies sans importance organique.

On a signalé, chez l'homme, l'hérédité pendant trois générations de fistules du cou avec ou sans proéminence cutanée [1], et on connaît 18 autres cas [2]. Klaussner [3] rapporte que sept vaches sur quatorze, saillies par un taureau à pendeloques, ont donné des veaux pourvus des mêmes appendices.

Cette anomalie étant héréditaire dans une certaine mesure, une fois apparue elle s'est perpétuée, principalement dans les espèces où la reproduction en consanguinité est de règle. Or, les moutons, les chèvres, les porcs vivent depuis la plus haute antiquité par troupeaux généralement peu nombreux, isolés, où un reproducteur mâle féconde plusieurs générations de ses propres descendants. Ces espèces se sont donc trouvées dans les meilleures conditions pour perpétuer et généraliser un caractère apparu spontanément.

Chez les grands ruminants les circonstances ont été moins favorables. En général le bœuf domestique est entretenu par groupes de quelques individus qui ne possèdent pas de reproducteur mâle. Celui-ci, commun à un certain nombre de ces petits troupeaux, est fréquemment renouvelé, car le taureau devient rapidement méchant avec l'âge. Il s'ensuit que la reproduction en consanguinité est

1. Ascherson, 1832, *De fistulis colli congenitis*, Berlin.
2. Gass a constaté cette hérédité dix-neuf fois sur 51 sujets.
3. 1890, *Mehrfachbildungen bei Wirbelthieren*, Munich.

l'exception chez les grands ruminants domestiques, et que les pendeloques, bien qu'apparaissant quelquefois, ne peuvent que difficilement se perpétuer par hérédité.

Il en est de même pour les animaux sauvages où l'isolement des groupes, des hardes, n'est jamais que temporaire, et où la consanguinité ne peut agir longtemps.

La présence fréquente des pendeloques dans une espèce nous semble donc être un caractère d'origine tératologique, plus ou moins fixé par hérédité dans certains groupes ou variétés de cette espèce.

ANALYSE ET COMPTE RENDU

DES TRAVAUX FRANÇAIS ET ÉTRANGERS

Traité de Zoologie concrète, par MM. Delage et Hérouard. — T. I : *La Cellule et les Protozoaires*, Reinwald, Paris, 1896. — Le titre de cet ouvrage a surpris, quasi effrayé certains zoologistes. Je ne m'attarderai pas à discuter sur des vocables, à peser la valeur de quelques définitions, surtout lorsqu'il s'agit d'êtres vivants. Il me paraît plus profitable, pour faire saisir la méthode et l'esprit de ce livre, de suivre les auteurs dans l'un de leurs exposés, celui des *Flagellés*, par exemple. Ce sera le vrai moyen de montrer, en quelques mots, comment MM. Delage et Hérouard s'y prennent pour décrire et étudier la forme et l'organisation des animaux.

Les auteurs commencent par présenter un *dessin schématique* des Flagellés; c'est là le *type morphologique* du *Flagellé*, donnant l'idée du groupe tout entier. C'est d'après ce type, réalisé par une figure, qu'ils décrivent la *conformation générale*, le *cytoplasma*, le *pharynx*, le *flagellum*, la *vésicule pulsatile* des *Flagellés*. Vient ensuite un chapitre de physiologie (mouvements, alimentation, enkystement, division à l'état libre, conjugaison). Après cette étude générale, qui est simple, claire, attrayante même, MM. Delage et Hérouard passent à l'examen détaillé et méthodique des cinq sous-classes et des ordres qu'elles comportent, en ayant soin de figurer les genres et les espèces par un schéma ou un dessin emprunté à un travail original, c'est-à-dire donnant la forme vraie.

C'est d'après un plan analogue que sont décrits : I. — les *Rhizopodes*; II. — les *Sporozoaires*; III. — les *Infusoires*.

Le tome premier se termine : 1° par un chapitre traitant des *protozoaires considérés dans leur ensemble*; 2° *par un tableau synoptique de leur classification*; 3° *par un index générique des mêmes animaux*.

On le voit, c'est de propos délibéré que MM. Delage et Hérouard font précéder l'étude des classes, des ordres, des genres et des espèces par la connaissance d'un type *idéal*, tel qu'ils l'ont conçu à la suite de leurs recherches ou de leurs méditations relatives au groupe entier. Ce type *idéal* ou *morphologique* résume en lui ce qui est commun à toutes les formes réelles du groupe ou bien se présente comme une forme initiale simple, dont les autres dériveraient par des complications progressives.

Tous ceux qui ont la pratique ou le souci de l'enseignement applaudiront à cette innovation, que je regarde comme des plus avantageuses, à notre époque surtout où l'on assiste à tant de publications dites *originales*, et qui ne sont malheureusement qu'une suite de descriptions sans aucun lien. C'est à se demander parfois si l'auteur lui-même en comprend la portée! Pourquoi faire perdre un temps précieux aux débutants en leur imposant la lecture d'un tas de matériaux indigestes? pourquoi décourager les étudiants et vouloir les faire passer, sans nul profit, par

des tâtonnements pénibles, quand le professeur peut singulièrement leur faciliter la besogne en faisant part à chacun des fruits de son travail et de son expérience? Faire du bon enseignement, c'est avoir une image fidèle et nette d'un organe ou d'un groupe animal, mais c'est surtout la *déposer* dans l'esprit de l'auditeur. Ainsi compris, le *type morphologique* est appelé non seulement à faciliter beaucoup l'accès des études zoologiques, mais encore à inciter à l'investigation. On n'a vraiment le désir de *regarder* et de vérifier par soi-même que quand on possède une notion préliminaire de la chose. Il est à peine besoin d'ajouter à quel point les exercices *pratiques* et l'examen de la réalité viendront corriger d'eux-mêmes et compléter ce qu'il y a de trop idéal dans le schéma. Élèves et maîtres sont soumis à pareille transformation : tout professeur, qui se tient au courant, enseigne d'une année à l'autre une manière de voir quelque peu différente, parce que forcément il subit l'influence soit des recherches personnelles, soit de la lecture des travaux d'autrui.

Voilà quelques-unes des raisons qui me font hautement approuver MM. Delage et Hérouard; en procédant dans leur traité comme dans une leçon orale, ils rapportent à un être de forme déterminée, à un type que réalise leur dessin, les caractères et les qualités du groupe. C'est une façon de parler à la fois aux yeux et à l'intelligence.

Les caractères d'ensemble, une fois connus, le type *fixé* dans le cerveau du lecteur, rien de plus aisé que de lui apprendre les particularités de forme et d'organisation qui différencient les genres et les espèces.

Le traité de zoologie que je signale est donc essentiellement un *livre d'enseignement*, conçu et exécuté d'après un plan nouveau; il est écrit dans un style simple et lucide, illustré de près de 900 dessins, les uns schématiques, les autres originaux ou bien imités de figures originales.

Je félicite MM. Delage et Hérouard de leur effort. Il faut du courage pour inaugurer une nouvelle méthode d'enseignement *écrit*. Je souhaite vivement que les sept volumes qui compléteront cette œuvre considérable paraissent aux dates indiquées. Le succès est assuré au traité de *zoologie concrète*, qui exercera, j'en suis persuadé, une influence des plus heureuses sur le développement des sciences naturelles.

Éd. Retterer.

Anatomia normal de la medula espinal humana, par P. L. Pelaez, Madrid, 1897, avec 112 figures intercalées dans le texte. — Précédé d'une préface écrite de la main de M. R. y Cajal, ce livre renferme un exposé complet, tout en restant dans le cadre d'un traité didactique, de toutes les connaissances actuelles relatives à l'histoire, à l'anatomie, à la structure et au développement de la moelle épinière dans la série des Vertébrés.

Manuel de technique microscopique de Böhm et Oppel, traduit de l'allemand par E. de Rouville. Vigot frères, Paris, 1897. Le manuel de technique, dont j'ai signalé la première édition (*ce journal*, 1894, p. 143) est la traduction de la *troisième* édition allemande. Les auteurs et le traducteur ont su mettre ce petit livre au courant de tous les procédés récemment découverts tant en France qu'à l'étranger; c'est dire que cette seconde édition française obtiendra un succès aussi mérité que la première. E. R.

Le propriétaire-gérant : Félix Alcan.

Coulommiers. — Imprimerie Paul BRODARD.

SUR LES PREMIERS DÉVELOPPEMENTS

DE LA THYROÏDE

DU THYMUS ET DES GLANDULES PARATHYROÏDIENNES

CHEZ L'HOMME

Par MM. F. TOURNEUX et P. VERDUN.

Pl. VIII, IX et X (*Dérivés branchiaux*).

Introduction.

Nous désignerons avec Sandström (1880), Gley (1891) et Nicolas (1893) sous le nom de *glandules parathyroïdiennes* (*parathyroïdes*, *glandulae parathyroïdeae*), certaines formations branchiales en rapport avec la thyroïde. Chez l'homme, ces formations sont au nombre de deux de chaque côté, et dérivent des deux dernières poches endodermiques, qui fournissent, d'autre part, comme on le sait, le thymus et les thyroïdes latérales. On peut, par suite, assigner avec Prenant (1893) à la formation issue de la troisième poche, le nom de *glandule thymique*, et à celle qui provient de la quatrième, le nom de *glandule thyroïdienne*. K. Groschuff, admettant que la quatrième poche, chez un certain nombre de mammifères, donne naissance, en plus de la thyroïde latérale et de la glandule thyroïdienne, à un corps rappelant par sa structure le thymus dérivé de la troisième poche, et faisant remarquer que les glandules sont en rapport avec les thymus correspondants, a proposé récemment (1896) de substituer à l'expression de glandules parathyroïdes celle de *système parathymique*. Ce système comprendrait deux parathymus (III et IV), en relation avec les thymus III et IV. Toutefois pour maintenir les droits de Sandström,

Groschuff continue à appeler parathyreoïdea la glandule IV. Chez l'homme, ainsi que nous le verrons dans la suite de ce mémoire, la quatrième poche fournit exclusivement la thyroïde latérale et la glandule thyroïdienne.

Les dénominations de glandule thymique (parathymus), et de glandule thyroïdienne (parathyroïde) nous semblent devoir être préférées à celles de corpuscules ou de nodules épithéliaux externes et internes (Kohn, 1895-96), ainsi qu'à celles de glandules thyroïdiennes externes et internes (Jacoby, 1895-96), qui n'ont trait qu'à la position des glandules, et non à leur provenance embryogénique. Cette position peut d'ailleurs varier d'un stade à l'autre. C'est ainsi que, chez l'embryon humain, les glandules thymiques primitivement situées au-dessus des glandules thyroïdiennes, s'abaissent en même temps que les cordons thymiques, et ne tardent pas à devenir inférieures.

Le présent mémoire a trait au développement de la thyroïde, du thymus et des glandules parathyroïdiennes chez l'homme. Nous décrirons d'abord isolément un certain nombre de stades portant sur des embryons de plus en plus âgés, puis, nous rassemblerons les données éparses, et nous présenterons, sous forme de conclusions, le développement et l'évolution de chacun des dérivés branchiaux. Les principaux points consignés dans ce mémoire ont déjà fait l'objet de deux notes communiquées à la Société de biologie (11 déc. 1896 au 16 janv. 1897).

Nous n'avons pas cru devoir consacrer un chapitre spécial à la bibliographie, dont on trouvera un exposé consciencieux dans la thèse de Simon (Nancy, 1896). Nous nous bornerons à faire observer qu'à notre connaissance aucune étude d'ensemble n'a encore paru sur le développement des glandules parathyroïdiennes chez l'homme.

1. Embryon (3 millimètres, *a*).

Nous avons représenté (fig. 10) une section transversale de cet embryon intéressant la deuxième fente branchiale. La paroi antérieure de l'excavation bucco-pharyngienne montre sur la ligne médiane un épaississement épithélial en voie d'invagination. Cet épaississement, qu'on retrouve sur une hauteur de six coupes, en rapport de chaque côté avec l'extrémité antérieure de la première poche endodermique (branche inférieure de bifurcation délimitant

en bas le tubercule médian de la langue), figure l'ébauche de la thyroïde médiane.

Les fentes branchiales sont obturées dans toute leur longueur.

2. Embryons (4 millimètres, *a* et *b*).

Sur ces deux embryons, l'ébauche de la thyroïde médiane, mieux délimitée, se présente sous l'aspect d'une involution creuse, légèrement bilobée, de l'épithélium pharyngien. Nous avons été assez heureux pour pouvoir la figurer à la fois sur une section transversale (fig. 11), et sur une section longitudinale (fig. 12). Nous rappellerons que l'un de nous, en collaboration avec M. Soulié, a insisté récemment sur ce fait que, chez la plupart des mammifères, le lapin excepté, l'invagination de la thyroïde médiane est creusée au début d'une cavité centrale communiquant avec la cavité pharyngienne (*Société de biologie*, 1er mai 1897).

3. Embryon (6 millimètres, *a*).

La thyroïde médiane est maintenant constituée par un amas épithélial plein, de forme bilobée, situé sur la ligne médiane en regard des deuxièmes poches endodermiques (fig. 13). Cet amas, qui occupe une hauteur de 90 μ, sur une largeur de 150 μ, n'est plus rattaché à l'épithélium pharyngien que par un mince tractus cellulaire attestant encore son mode de formation. Par sa position, la thyroïde médiane répond au point de soudure des trois rudiments de la langue, ainsi que l'a indiqué His.

Les fentes branchiales sont complètement obturées.

4. Embryon (8 millimètres, *c*).

1° Thryoïde. — a. *Thyroïde médiane.* — Comprise dans l'angle de bifurcation du bulbe aortique qu'elle déborde légèrement en avant et en bas, la thyroïde médiane se montre formée de deux lobes latéraux réunis par une portion rétrécie (fig. 15). Sa hauteur est restée sensiblement la même que chez l'embryon de 6 millimètres, mais sa largeur a plus que doublé (350 μ); son épaisseur mesure 80 μ. La surface des lobes est irrégulière, légèrement déchiquetée.

Nous avons représenté, dans la figure 17, une coupe sagittale de l'extrémité céphalique intéressant la région du pharynx sur un second embryon de 8 millimètres, *b*. Cette coupe montre la situation

de la thyroïde médiane, et les rapports qu'elle affecte dans le plan médian antéro-postérieur avec les parties voisines.

b. *Thyroïdes latérales.* — Les thyroïdes latérales sont reconnaissables sous la forme de deux tubes épithéliaux qui prolongent inférieurement la quatrième poche endodermique sur une longueur de 200 μ à droite, et de 140 μ à gauche (fig. 16). Les parois de ces tubes sont épaissies, et l'on commence à distinguer sur leur face dorsale les rudiments des glandules thyroïdiennes.

2° Thymus. — Le thymus est représenté de chaque côté par un tube longitudinal étendu sur une longueur de 130 μ, depuis la troisième poche dont il tire son origine, jusqu'à l'angle de bifurcation du bulbe aortique (fig. 14 et 15). Des épaississements de la paroi dorsale de ces tubes indiquent les rudiments des glandules thymiques.

Comme chez les embryons précédents, les fentes branchiales sont fermées sur toute leur longueur.

5. Embryon (14 millimètres, *c*, fig. 1).

1° Thyroïde. — a. *Thyroïde médiane.* — Massive jusqu'à ce stade, la thyroïde médiane s'est transformée en un réseau de cordons pleins occupant une largeur de 550 μ sur une hauteur de 250 μ, au niveau des origines des thyroïdes latérales; l'épaisseur des cordons varie de 30 à 40 μ. La comparaison des stades 6, 8 et 14 millimètres montre que cette transformation réticulée qui s'étend jusqu'au centre de l'organe, résulte de la pénétration de travées conjonctivo-vasculaires qui décomposent l'amas primitivement compact des cellules épithéliales en un certain nombre de cordons anastomosés. Ces cordons thyroïdiens bourgeonnent ensuite par leur extrémité périphérique, et se ramifient, en même temps que des anastomoses s'établissent entre leurs différentes branches.

b. *Thyroïdes latérales.* — Les deux tubes ou mieux les deux poches (fig. 1) qui figurent les thyroïdes latérales, communiquent encore avec le pharynx par une partie rétrécie (canal thyréo-pharyngien). Leur longueur est de 270 μ, leur largeur de 200 μ, et leur épaisseur de 100 μ.

2° Thymus. — Les deux canaux thymiques, détachés du pharynx, s'étendent sur une longueur de 360 μ avec une largeur moyenne de

200 μ, leur extrémité inférieure pleine se termine un peu au-dessous du canal thyréo-pharyngien (fig. 1). Leur paroi dorsale présente, vers le milieu de sa longueur, un épaississement longitudinal qui fait saillie dans la lumière des canaux, de sorte que celle-ci prend sur la coupe transversale la forme d'un croissant dont les branches se dirigent en arrière (fig. 18).

3° Glandules parathyroïdiennes. — On distingue quatre glandules parathyroïdiennes, dont deux thyroïdiennes et deux thymiques, d'un volume sensiblement égal (100 à 120 μ) et de structure identique. Les glandules thyroïdiennes se montrent comme des épaississements des parois dorsale et externe des thyroïdes latérales (fig. 1, 19, 20 et 21); les glandules thymiques occupent les extrémités céphaliques des canaux thymiques dont elles constituent les parois antérieure et supérieure notablement épaissies (fig. 1 et 18) : toutes ces glandules sont formées par des cellules épithéliales d'apparence étoilée.

4° Sinus précervical. — Le fond du sinus, isolé de la surface, persiste seul, en rapport avec l'extrémité céphalique du thymus et avec la glandule thymique (fig. 18).

6. Embryon (16 millimètres, *a*, fig. 2).

L'état défectueux de cet embryon ne nous pas a permis d'étudier la structure intime des organes; nous avons pu cependant reconnaître les faits suivants :

1° Thyroïde. — a. *Thyroïde médiane.* — La thyroïde médiane est incurvée en forme de croissant dont la convexité regarde en bas (fig. 2), on peut par suite lui considérer, dès ce stade, deux cornes latérales et un isthme médian. Sa plus grande largeur mesurée par l'écartement des cornes atteint 1, 2 millimètres, sa hauteur (distance du bord inférieur de l'isthme au sommet des cornes) 540 μ; enfin, l'épaisseur du croissant thyroïdien légèrement rétréci au niveau de l'isthme, mesure en ce point 140 μ, et au niveau des cornes 180 μ.

b. *Thyroïdes latérales.* — Les thyroïdes latérales, indépendantes et sans cavité appréciable, sont appliquées contre la face postérieure des deux cornes thyroïdiennes, au voisinage de leur extrémité supérieure; leur diamètre varie de 150 à 280 μ d'un côté à l'autre.

2° Thymus. — Les deux cordons thymiques situés immédiatement

au-dessous du croissant thyroïdien, s'étendent obliquement de haut en bas, et de dehors en dedans, et convergent ainsi par leurs extrémités inférieures distantes de 70 μ; leur longueur est de 550 μ, leur largeur en moyenne de 150 μ. Vers le milieu de leur longueur, ces cordons sont creusés d'une cavité présentant, sur la coupe transversale, la forme d'un croissant dont la concavité regarde en avant et en dedans. L'épaississement épithélial qui donne naissance à cette disposition occupe la paroi antéro-interne des cordons thymiques, contrairement à ce que nous avions observé sur l'embryon de 14 millimètres.

3° Glandules parathyroïdiennes — a. *Glandules thyroïdiennes.* — En arrière et au contact des thyroïdes latérales, entre la carotide primitive et l'œsophage, on observe deux glandules d'un diamètre de 150 μ, que leurs relations nous permettent de considérer comme glandules thyroïdiennes.

b. *Glandules thymiques.* — Les cordons thymiques sont surmontés, de leur côté, par deux glandules sensiblement sphériques qui s'insinuent en arrière du bord inférieur du croissant thyroïdien; elles se trouvent placées en avant de la carotide primitive, entre la trachée et le pneumogastrique. Le diamètre de la glandule droite mesure 150 μ, et celui de la glandule gauche 120 μ.

La position de ces glandules au sommet des cordons thymiques ne permet pas de déterminer quelle est la paroi des canaux thymiques primitifs sur laquelle elles ont pris naissance. Toutefois, si l'on tient compte de cette donnée générale fournie par l'embryologie comparée que la glandule thymique se développe du côté opposé à l'épaississement épithélial déterminant la forme de la cavité thymique, on sera peut-être autorisé à penser que chez l'embryon qui nous occupe, les glandules se sont formées sur la paroi postérieure des canaux thymiques, contrairement à la disposition que présente l'embryon de 14 millimètres. Cette manière de voir semble encore confirmée par ce fait que l'extrémité supérieure du cordon thymique gauche déborde légèrement en avant la glandule correspondante. Nous serions ainsi en présence de variations individuelles dont il importe de tenir compte dans la détermination exacte du lieu d'origine des glandules thymiques sur les parois des troisièmes poches endodermiques.

La comparaison entre les stades 14 et 16 millimètres (fig. 1 et 2) nous montre que la thyroïde médiane et le thymus se sont abaissés.

Le thymus est l'organe dont le déplacement est le plus accusé, puisqu'il a passé en avant des thyroïdes latérales pour venir se placer au-dessous du croissant thyroïdien. Quant aux thyroïdes latérales, elles restent plus longtemps en communication avec les parois du pharynx (embryon de 14 millimètres), et c'est probablement pour cette raison que leur descente est plus tardive et moins prononcée, puisque nous les trouvons encore, sur les embryons de 16 et de 18 millimètres, en relation avec les extrémités des cornes thyroïdiennes.

7. Embryon (18 millimètres, *b*, fig. 3).

En raison du mauvais état de conservation de cet embryon, nous sommes obligés de nous borner aux indications générales suivantes :

1° Thyroïde. — Les thyroïdes latérales, privées de toute lumière centrale, sont entrées en connexion avec les cornes de la thyroïde médiane, sans qu'il soit possible de déterminer exactement la part qui leur revient dans la constitution de la thyroïde définitive. Cette part semble devoir être fort restreinte, car le croissant thyroïdien est déjà nettement accusé au stade précédent, c'est-à-dire avant la fusion des trois thyroïdes. La distance transversale qui sépare les deux cornes est de 1,1 millimètre.

2° Thymus. — Les deux cordons thymiques, dont les extrémités inférieures convergentes arrivent presque au contact l'une et l'autre, empiètent supérieurement sur le croissant thyroïdien, pour disparaître un peu au-dessous des thyroïdes latérales (fig. 3). Le cordon du côté droit, creusé d'une petite vésicule au niveau de son extrémité supérieure, mesure une longueur de 1,125 millimètre, celui du côté gauche plus réduit n'atteint que 750 μ ; il est plein dans toute sa longueur.

3° Glandules parathyroïdiennes. — a. *Glandules thyroïdiennes.* — Les deux glandules thyroïdiennes en rapport avec la face postérieure des cornes de la thyroïde, sont interposées entre la carotide primitive et l'œsophage.

b. *Glandules thymiques.* — Du côté droit, on remarque deux glandules thymiques, dont l'inférieure, en regard du bord convexe du croissant thyroïdien, se trouve comprise entre le pneumogastrique et la trachée, en avant de la carotide primitive, et dont la supérieure prolonge directement en haut le cordon thymique. Du

côté gauche, il n'existe qu'une seule glandule située au niveau de l'extrémité supérieure du cordon thymique.

Les dimensions des glandules thyroïdiennes et thymiques varient d'une glandule à l'autre; elles sont comprises entre 100 et 300 μ.

8. Embryon (19 millimètres, *b*, fig. 4).

1° Thyroïde. — Les trois thyroïdes sont intimement fusionnées, et c'est à peine si l'on peut encore reconnaître l'emplacement des thyroïdes latérales à un tassement plus dense des cellules épithéliales occupant la partie supérieure et postérieure des cornes. En dehors de ce point, le croissant thyroïdien est exclusivement formé par des cordons pleins anastomosés en réseau, d'une largeur d'environ 16 μ. La hauteur de la thyroïde, mesurée toujours par la distance verticale qui sépare le sommet des cornes du bord inférieur de l'isthme, s'élève à 750 μ; les extrémités des cornes correspondent au bord supérieur du chaton cricoïdien.

2° Thymus. — Entre les deux veines cardinales supérieures, s'est établie une anastomose transversale (tronc veineux brachio-céphalique gauche), et les deux cordons thymiques, d'une longueur de 1,3 millimètre, descendent en arrière de cette anastomose, et en avant du tronc brachio-céphalique artériel et de la carotide primitive gauche, pour se terminer par leurs extrémités fusionnées contre le péricarde. Supérieurement, ils disparaissent un peu au-dessus du croissant thyroïdien (fig 4).

Vers leur partie moyenne, les cordons thymiques sont encore creusés d'une petite cavité qui ne se retrouve que sur une hauteur de cinq coupes à droite et de huit à gauche. Le croissant que dessine cette cavité sur la coupe transversale, est concave en avant et en dehors, comme chez l'embryon de 16 millimètres. Enfin, à la surface des cordons, se trouvent annexées, à des hauteurs variables, trois petites vésicules à épithélium cylindrique (dont deux à droite et une à gauche), mesurant un diamètre de 40 μ (fig. 24).

3° Glandules parathyroïdiennes. — a. *Glandules thyroïdiennes.* — La glandule thyroïdienne du côté droit est appliquée contre la face postérieure du lobe latéral de la thyroïde, au niveau de sa partie moyenne (fig. 4). Celle du côté gauche, située plus bas, est en contact immédiat avec la glandule thymique correspondante, qu'elle semble prolonger en haut et en arrière. (C'est pour cette raison que dans une première communication à la Société de biologie

(12 déc. 1896), avant de connaître tous les éléments nécessaires à la détermination rigoureuse des glandules thyroïdiennes et thymiques chez l'embryon humain, et avant d'avoir reconstruit la région, nous avions admis l'existence d'une seule glandule parathyroïdienne à gauche.)

b. *Glandules thymiques.* — Les deux glandules thymiques, d'un diamètre moyen de 140 μ, sont placées contre la face postérieure des lobes latéraux de la thyroïde, au voisinage de leur extrémité inférieure, qu'elles débordent légèrement en bas. Nous avons déjà dit que la glandule gauche était en connexion avec la glandule thyroïdienne du même côté. L'aspect étoilé des cellules qui composent les deux groupes de glandules tend à s'effacer.

Les figures 22 et 23 montrent la différence des rapports qu'affectent, chez l'embryon humain, les glandules thymiques et les glandules thyroïdiennes avec les organes voisins. Les glandules thymiques, inférieures, répondent : en avant, à la thyroïde ; en dedans, à la trachée ; en arrière, à la carotide primitive ; en dehors, et d'arrière en avant, au pneumogastrique et à la veine jugulaire interne. Les glandules thyroïdiennes, supérieures, sont situées en arrière des lobes latéraux de la thyroïde, entre la carotide primitive en dehors, et l'œsophage en dedans et un peu en arrière.

Le fundus praecervicalis a entièrement disparu.

9. Fœtus (24 millimètres, *d*, fig. 5).

1° Thyroïde. — Nous rencontrons pour la première fois un cordon thyréo-glosse qui s'étend, sur la ligne médiane, depuis la base de la langue jusqu'à la partie moyenne des cornes thyroïdiennes. La partie supérieure de ce cordon, sur une hauteur de neuf coupes, est creusée d'une lumière centrale (canal thyréo-glosse), qui vient s'ouvrir à la surface linguale, par une extrémité dilatée en forme d'entonnoir (foramen cæcum). Le cordon qui fait suite inférieurement à la portion canalisée, descend en avant de l'os hyoïde et du larynx.

La thyroïde, formée de cordons pleins anastomosés, d'un diamètre de 16 à 24 μ, continue à présenter une partie plus dense le long de la face postéro-interne des lobes latéraux, en regard des glandules thyroïdiennes. Cette partie plus dense nous paraît répondre à la thyroïde latérale dont l'évolution serait moins rapide que celle de la thyroïde médiane.

2° Thymus. — Les deux cordons thymiques se comportent comme

chez l'embryon précédent, c'est-à-dire que leurs extrémités inférieures fusionnées s'insinuent en arrière de l'anastomose veineuse, pour finir contre le péricarde. Vers la partie moyenne des cordons, on retrouve encore la cavité centrale incurvée sur la coupe, mais très atténuée.

3° Glandules parathyroïdiennes. — Les glandules thymiques et thyroïdiennes, sensiblement sphériques et d'un diamètre de 150 à 200 μ, forment deux petits groupes accolés contre la face postérieure des lobes latéraux de la thyroïde (fig. 5). Les deux glandules du côté droit sont en contact immédiat; celles du côté gauche ne sont séparées que par un intervalle de 50 μ. Dans chaque groupe, la glandule thyroïdienne est située au-dessus de la glandule thymique.

Toutes ces glandules offrent une structure identique. Elles sont constituées par des cellules épithéliales claires, polyédriques, tassées les unes contre les autres, au milieu desquelles on remarque quelques rares vaisseaux sanguins.

Les figures 25 et 26 représentant des sections transversales, montrent les rapports des glandules thyroïdiennes et thymiques avec les organes voisins.

10. Fœtus (26 millimètres, *b*, fig. 6).

Pour éviter des répétitions forcées dans la description des stades suivants, nous nous bornerons à indiquer, pour chacun d'eux, les particularités ou les dispositions nouvelles qu'il présente.

1° Thyroïde. — La thyroïde, toujours formée de cordons pleins anastomosés, supporte dans sa concavité, à l'union de l'isthme avec le lobe latéral gauche, un petit bourgeon qui se prolonge en haut et en dedans, sur une longueur de 250 μ. Ce petit bourgeon, offrant la même structure que la thyroïde, figure l'ébauche de la pyramide de Lalouëtte (fig. 6).

2° Thymus. — Les deux cordons thymiques, sans lumière centrale, passent manifestement en avant du tronc veineux brachio-céphalique gauche, et se terminent un peu au-dessous, contre la paroi supérieure du péricarde. Leurs extrémités inférieures sont encore distinctes, leurs extrémités supérieures effilées sont en rapport avec les glandules thymiques. A l'union du tiers supérieur avec les deux tiers inférieurs, chaque cordon montre à sa surface une petite vésicule d'un diamètre de 56 μ, avec une cavité de 20 μ (vésicules thymiques).

3° Glandules parathyroïdiennes. — Les glandules offrent leur disposition habituelle : les thymiques appliquées contre le bord inférieur du croissant thyroïdien, et les thyroïdiennes un peu plus haut, contre la face postérieure des lobes latéraux. Le diamètre des glandules thyroïdiennes est de 150 μ, celui des glandules thymiques, un peu plus élevé, atteint 200 μ. Les cellules qui composent ces glandules commencent à s'agencer en cordons distincts.

11. Fœtus (29 millimètres, *a*, fig. 7).

La disposition générale des organes rappelle entièrement celle qu'on observe chez le fœtus précédent de 26 millimètres, *b* (comp. les fig. 6 et 7). Le croissant thyroïdien émet dans sa concavité une courte pyramide haute de 150 μ, et les glandules parathyroïdiennes sont disposées régulièrement contre sa face postérieure, les inférieures thymiques (190 μ) au niveau de son bord inférieur, à l'union de l'isthme avec les lobes latéraux, et les supérieures thyroïdiennes (140 μ), au niveau du sommet de ces lobes. La glandule thymique gauche est en rapport avec deux petits grains, l'un antérieur (150 μ sur 85 μ), l'autre postérieur (100 μ sur 50 μ), offrant la structure des cordons thymiques (grains thymiques).

Les deux cordons ou lobes du thymus débutent un peu au-dessous de la thyroïde (dans le prolongement des glandules thymiques) par une portion cylindrique étroite (40 μ) qui se dirige en bas et légèrement en dedans. Au bout d'un trajet de 400 μ, ces segments supérieurs effilés se renflent progressivement, et donnent naissance à deux cordons tortueux et irrégulièrement bosselés qui se portent l'un vers l'autre, s'accolent entre eux, et descendent en avant de l'anastomose veineuse, en s'inclinant à gauche. Inférieurement, les lobes du thymus se terminent par une portion renflée (220 μ) appliquée à gauche contre le sommet du péricarde, entre le sternum et l'aorte ascendante. La longueur totale du thymus atteint 2 millim.

Au milieu des petites cellules polyédriques qui serrées les unes contre les autres composent les deux cordons thymiques, on rencontre quelques vaisseaux sanguins. Enfin, à la surface, on remarque cinq petites vésicules thymiques (35 μ), dont une sur le cordon gauche, et quatre sur le cordon droit.

12. Fœtus (32/40 millimètres, *a*).

1° Thyroïde. — La thyroïde se compose de cordons cellulaires

ramifiés et nettement anastomosés qu'englobe une trame conjonctive lâche dans laquelle rampent de larges capillaires. Ces cordons n'affectent pas une forme régulièrement cylindrique, mais ils présentent sur leur parcours des renflements sphériques ou ovoïdes, au niveau desquels ils sont creusés d'une cavité centrale; leur épaisseur, de 30 à 40 μ en moyenne, peut s'élever à 80 μ au niveau des dilatations. Ils sont constitués par de petites cellules polyédriques tassées les unes contre les autres, et se disposant en un revêtement cubique ou cylindrique peu élevé, au pourtour des excavations glandulaires. En beaucoup de points, la paroi épithéliale d'une vésicule paraît épaissie, et se soulève sous forme de bourgeons pleins faisant saillie à l'extérieur, et qui donnent à l'ensemble un aspect variqueux.

La pyramide de Lalouëtte est haute de 1,25 millimètre.

2° Thymus. — Les extrémités inférieures des deux lobes thymiques à contour bosselé, descendent en avant de l'anastomose veineuse. Elles sont manifestement pénétrées par des vaisseaux sanguins, et supportent à leur surface quelques vésicules thymiques à épithélium cylindrique, d'un diamètre moyen de 45 μ.

3° Glandules parathyroïdiennes. — Les glandules d'un même côté sont rapprochées l'une de l'autre, à l'union de l'isthme avec les lobes latéraux. Leur masse cellulaire, d'un diamètre de 250 μ, est parcourue par quelques vaisseaux sanguins.

La coupe représentée dans la figure 27, intéresse, du côté droit, à la fois la glandule thymique et la glandule thyroïdienne.

13. Fœtus (37 millimètres, *a*, fig. 8).

Nous relevons sur ce fœtus les particularités suivantes :

Les cordons thymiques, situés en avant de l'anastomose veineuse, se sont éloignés du bord inférieur du croissant thyroïdien dont les sépare une distance d'un tiers à un demi-millimètre, sans que nous puissions déterminer si cet écartement progressif résulte de l'atrophie des extrémités supérieures des cordons, ou au contraire de leur abaissement. Le cordon gauche se termine en haut par une vésicule thymique (80 μ), à épithélium cylindrique, surmontée elle-même par un petit groupe de vésicules plus réduites.

La pyramide de Lalouëtte mesure une hauteur de 1 millimètre. Les cordons de la thyroïde (25 à 30 μ) ne sont pas encore creusés d'excavations.

14. Fœtus (37 millimètres, *c*, fig. 9).

Les coupes transversales sériées intéressant l'extrémité céphalique de ce fœtus s'arrêtent inférieurement au niveau de l'isthme de la thyroïde; elles ne comprennent pas, par conséquent, les glandules thymiques, non plus que les lobes du thymus.

La reconstruction (fig. 9) montre nettement l'existence d'un cordon thyréo-glosse médian fragmenté en trois segments. Le segment inférieur, le plus long (près de 1 millimètre), en avant de l'os hyoïde et légèrement déjeté à gauche, est entièrement plein; le segment moyen se présente sous l'aspect d'une vésicule de 90 μ de diamètre; quant au segment supérieur, d'une longueur d'un demi-millimètre, il est creusé de trois excavations dont la supérieure, tapissée par un épithélium cylindrique stratifié, vient s'ouvrir en s'évasant à la surface de la base de la langue.

Les cordons anastomosés de la thyroïde montrent quelques vésicules. La pyramide de Lalouëtte suit un trajet sinueux au devant du cartilage thyroïde, et s'insinue ensuite par son extrémité supérieure effilée en arrière de l'os hyoïde; sa hauteur est d'environ 1 millimètre.

Signalons enfin que chaque glandule thyroïdienne est accompagnée, au niveau de son extrémité inférieure, par un petit grain de même structure, interposé entre elle et la thyroïde (fig. 9). La glandule droite mesure 240 μ de diamètre, et son grain 80 μ; la glandule gauche est épaisse de 200 μ, et son grain de 50 μ. Il semble que chaque glandule se soit fragmentée en deux masses de volume inégal.

Nos recherches poursuivies sur les coupes sériées s'arrêtent à ce stade. Le développement ultérieur du thymus et de la thyroïde est suffisamment connu chez le fœtus humain, pour que nous ne croyions pas devoir y revenir ici. Quant aux glandules que nous avons retrouvées chez des fœtus plus âgés, ainsi que sur des nouveau-nés, elles nous ont paru suivre une évolution en tous points identique à celle qui a été décrite chez la plupart des mammifères : on y voit des cloisons conjonctivo-vasculaires pénétrer la masse épithéliale primitive, et la décomposer en cordons ramifiés et anastomosés.

Résumé et Conclusions.

La description suivante concerne exclusivement l'embryon humain.

1° Thyroïde. — a. *Thyroïde médiane.* — La thyroïde médiane se développe aux dépens d'un bourgeon médian de l'épithélium buccopharyngien qui pousse d'arrière en avant et de haut en bas, pour se mettre en rapport par son extrémité antérieure avec le bulbe aortique. Ce bourgeon, dont on peut constater la première apparition sur l'embryon de 3 millimètres, est situé en regard de la deuxième fente; il répondra dans la suite, au point d'union des trois rudiments de la langue, ainsi que l'a indiqué His. Sur l'embryon de 4 millimètres, l'ébauche thyroïdienne est manifestement creuse, ainsi qu'on l'observe chez la plupart des mammifères (le lapin excepté), et son extrémité profonde présente des traces de lobulation. Au stade de 6 millimètres, l'extrémité profonde renflée et bilobée n'est plus rattachée à la paroi du pharynx que par un mince pédicule épithélial, toute trace de cavité centrale a disparu. Peu après, la thyroïde médiane se détache de l'épithélium buccopharyngien, et vient se loger dans l'angle de bifurcation du bulbe aortique qu'elle déborde légèrement en avant. Sur l'embryon de 14 millimètres, la thyroïde médiane massive se transforme en un réseau de cordons pleins anastomosés, par pénétration, de dehors en dedans, de cloisons ou de bourgeons conjonctivo-vasculaires. Ce réseau est déjà disposé, sur l'embryon de 16 millimètres, en forme de croissant dont la concavité regarde en haut.

b. *Thyroïdes latérales.* — Les thyroïdes latérales se forment aux dépens des parois antérieures ou ventrales des quatrièmes poches endodermiques dont la paroi dorsale fournit les glandules thyroïdiennes (embryons de 8 à 14 millimètres). Au stade de 16 millim., les thyroïdes latérales se sont détachées de la cavité du pharynx, en même temps qu'elles se sont séparées des glandules thyroïdiennes; elles ne renferment plus de cavité appréciable.

c. *Thyroïde définitive.* — Au stade de 18 millimètres, les cornes de la thyroïde médiane se fusionnent en arrière avec les thyroïdes latérales, pour former la thyroïde définitive. Il est assez difficile de préciser la part qui revient à chacun de ces organes dans la constitution de la thyroïde de l'adulte. Toutefois, on peut encore reconnaître, pendant un certain temps, les thyroïdes latérales à un amas plus

dense occupant la face postérieure des lobes latéraux. Cet amas subit les mêmes modifications que la thyroïde médiane, mais plus tardivement. En somme, c'est la thyroïde médiane qui fournit l'appoint le plus considérable à l'édification de la thyroïde définitive.

Au stade de 26 millimètres, le croissant thyroïdien émet dans sa concavité un petit bourgeon à l'union de l'isthme avec le lobe latéral gauche. Ce bourgeon est le rudiment de la pyramide de Lalouëtte.

2° Glandules thyroïdiennes. — Les glandules thyroïdiennes formées, ainsi que nous l'avons indiqué, aux dépens des parois dorsales des quatrièmes poches endodermiques (embryons de 8 à 14 millimètres), sont primitivement situées au-dessous des glandules thymiques. Plus tard, par suite de l'abaissement des cordons thymiques entraînant les glandules thymiques annexes, les glandules thyroïdiennes deviennent supérieures (embryon de 16 millimètres). En rapport avec la face postérieure des lobes latéraux de la thyroïde (au niveau des thyroïdes latérales), elles sont interposées entre la carotide primitive et l'œsophage. Leur masse, exclusivement composée à l'origine de cellules épithéliales, commence à être pénétrée, au stade de 24 millimètres, par des cloisons conjonctivo-vasculaires qui la décomposent en cordons distincts.

3° Thymus. — Les lobes du thymus sont primitivement représentés par deux tubes formés aux dépens des troisièmes poches endodermiques qu'ils prolongent directement en bas. Sur l'embryon de 14 millimètres, les deux tubes ou canaux thymiques se sont détachés du pharynx, en même temps que leur extrémité inférieure a bourgeonné et s'est allongée en bas et en dedans, au devant des thyroïdes latérales. Les canaux thymiques ne subissent pas seulement un allongement dans le sens vertical, mais de plus ils se déplacent en totalité, s'abaissant ainsi progressivement au-dessous des thyroïdes latérales et du croissant thyroïdien, et entraînant avec eux les glandules thymiques qui occupent leur extrémité supérieure (embryon 16 millimètres).

Pendant cet abaissement, la cavité centrale s'est réduite de plus en plus, par épaississement de la paroi épithéliale, mais on en retrouve encore des vestiges sur l'embryon de 24 millimètres. Cette cavité, sur la coupe transversale, affecte la forme d'un croissant dont la concavité regarde habituellement en avant et en dehors, et exceptionnellement en arrière (embryon 14 millimètres). Les canaux thymiques se transforment ainsi progressivement en cordons pleins

exclusivement formés de petites cellules épithéliales serrées les unes contre les autres.

Les cordons thymiques restent pendant un certain temps en rapport par leur sommet effilé avec le bord inférieur du croissant thyroïdien, tandis que leurs extrémités inférieures renflées continuent à s'allonger entre les deux veines cardinales supérieures, et se portent à la rencontre l'une de l'autre. Une fois l'anastomose transversale (tronc veineux brachio-céphalique gauche) établie entre les veines cardinales, on constate que dans la majorité des cas, les deux cordons thymiques passent en avant de cette anastomose, pour se mettre en rapport avec la face supérieure du péricarde. Exceptionnellement, sur deux fœtus (19 et 24 millimètres), ils descendent en arrière de l'anastomose.

C'est dans le cours du troisième mois que les extrémités inférieures des cordons thymiques se fusionnent entre elles, mais il existe, à cet égard, des différences individuelles assez sensibles. Ainsi, sur deux embryons de 19 et 24 millimètres, ces extrémités sont déjà soudées, tandis que sur des fœtus plus âgés (fœtus 26 et 29 millimètres), elles sont encore distinctes.

On peut rencontrer au cours du développement, à la surface des cordons thymiques, de petites vésicules sphériques, tapissées par une couche de cellules prismatiques (embryons 19, 26 et 29 millimètres). Ces vésicules, en petit nombre, semblent disparaître dans la suite, contrairement à ce qu'on observe chez certains mammifères, comme le chat, où leur épithélium devient cilié.

A partir du stade de 29 millimètres, les cordons thymiques sont pénétrés par des prolongements conjonctivo-vasculaires du tissu ambiant, et leur masse se fragmente progressivement en lobes distincts.

4° Glandules thymiques. — Les glandules thymiques naissent sur la paroi des troisièmes poches endodermiques (embryon 8 millimètres) et, lorsque les canaux thymiques se sont détachés du pharynx et allongés (embryon 14 millimètres), elles restent attenantes à leur extrémité supérieure. A l'épaississement superficiel qui donne naissance à la glandule thymique, répond une saillie interne de la paroi opposée s'enfonçant dans la cavité de la troisième poche, et déterminant sur la coupe la forme d'un croissant. Sur tous les fœtus, celui de 14 millimètres excepté, la concavité du croissant était dirigée en avant et en dedans, ce qui permettrait de

supposer que normalement les glandules thymiques se développent sur la paroi postérieure des troisièmes poches endodermiques, et qu'exceptionnellement, comme chez l'embryon de 14 millimètres, elles proviennent de la paroi antérieure.

Les glandules thymiques accompagnent les canaux thymiques dans leur déplacement de haut en bas et de dehors en dedans. Elles passent ainsi en avant des thyroïdes latérales, et vont s'accoler à la face postérieure du croissant thyroïdien, au point d'union de l'isthme avec les lobes latéraux.

L'évolution structurale de ces glandules est identique à celle des glandules thyroïdiennes.

5° Anomalies. — Parmi les anomalies qu'il nous a été donné d'observer, nous mentionnerons surtout les suivantes : duplicité des glandules thymiques (embryon 18 millimètres) ou thyroïdiennes (fœtus 36 millimètres); présence de lobules erratiques du thymus au voisinage de la glandule thymique (fœtus 29 millimètres), et enfin existence d'un cordon thyréo-glosse médian, dont l'extrémité supérieure creuse s'ouvre à la surface de la base de la langue, et dont l'extrémité inférieure, descendant en avant de l'os hyoïde, se termine entre les cornes du croissant thyroïdien (fœtus 24 et 37 millimètres).

Les glandules thymiques et thyroïdiennes se formant aux dépens d'un segment de la paroi des troisième et quatrième poches endodermiques, on comprend que ce segment, au lieu de se détacher en une seule masse sphérique, puisse être fragmenté en plusieurs tronçons. S'il s'agit d'un cas de duplicité latérale de la glandule thymique, l'un des tronçons pourra être entraîné avec le corps du thymus. S'il s'agit, au contraire, de glandules thyroïdiennes doubles, comme les thyroïdes latérales ne subissent pas un allongement analogue à celui des lobes du thymus, les deux glandules demeurent au voisinage l'une de l'autre.

Nous n'insisterons pas sur l'existence d'un cordon ou canal thyréo-glosse médian représentant le pédicule persistant de l'involution thyroïdienne médiane, ni sur celle de lobules erratiques du thymus, situés au voisinage des glandules thymiques, et provenant de fragments détachés de l'extrémité supérieure des cordons thymiques.

Enfin, nous croyons aussi devoir considérer comme une anomalie l'abaissement des cordons thymiques en arrière du tronc brachio-

céphalique gauche que nous avons observé sur deux fœtus de 19 et 24 millimètres. Sur tous les autres fœtus, répondant à des stades plus avancés, la migration s'effectuait en avant de l'anastomose veineuse. Nous ferons remarquer, à ce propos, que chez les deux fœtus de 19 et de 24 millimètres, la descente en arrière de l'anastomose veineuse coïncide avec la soudure précoce des deux lobes du thymus.

Juin 1897.

Explication des planches, VIII, IX et X.

Signification des lettres employées pour toutes les figures.

a. b. — Artère basilaire.
a. c. — Arrière-cerveau.
a. d. — Aorte descendante.
a. c. s. d. — Artère sous-clavière droite.
a. s. c. g. — Artère sous-clavière gauche.
b. a. — Bulbe aortique.
c. a. — Crosse de l'aorte.
ch. — Chorde dorsale.
c. p. — Carotide primitive.
c. t. g. — Cordon thyréo-glosse.
c. th. — Cavité thymique.
g. — Ganglion rachidien.
f. — Fente inter-aryténoïdienne.
gl. t. — Glandule thyroïdienne.
gl. th. — Glandule thymique.
gr. th. — Grain thymique.
g. v. — Ganglion du vague.
j. — Jugulaire interne.
h. — Hypophyse.
l. — Larynx.
m. — Tube médullaire.
n. v. — Nerf pneumogastrique.
n. r. — Nerf récurrent.
œ. — Œsophage.
ph. — Pharynx.
p. L. — Pyramide de Lalouëtte.
s. — Sinus précervical.
t. — Thyroïde.
th. — Thymus.
t. l. — Thyroïde latérale.
t. m. — Thyroïde médiane.
tr. — Trachée.
tr. a. — Tronc brachio-céphalique artériel.
tr. d. — Tronc veineux brachio-céphalique droit.
tr. g. — Tronc veineux brachio-céphalique gauche.
v. c. d. — Veine cave supérieure droite.
v. c. g. — Veine cave supérieure gauche.
v. s. c. — Veine sous-clavière.
v. th. — Vésicule thymique.
I. — 1re poche endodermique.
II. — 2e — —
III. — 3e — —
IV. — 4e — —
1. — 1er sillon ectodermique.
2. — 2e — —
3. — 3e — —
4. — 4e — —
Ia. — 1er arc branchial.
IIa. — 2e —
IIIa. — 3e —
IVa. — 4e —

Planche VIII.

Les reconstructions figurées dans cette planche ont été obtenues en projetant les coupes sériées sur le plan frontal. Nous avons indiqué sur trois de ces reconstructions (fig. 1, 4, 5), par des lignes de repère, les niveaux correspondant aux coupes représentées dans la planche X.

Fig. 1. — *Embryon* 14 millimètres *a* (Gr. 40/1). — Les deux poches thymiques (III) avec leurs glandules annexes sont séparées du pharynx, dont les limites latérales sont marquées par un double trait. Les poches thyroïdiennes (IV) débouchent encore de chaque côté dans la cavité pharyngienne, au niveau de la thyroïde médiane placée en avant.

Fig. 2. — *Embryon* 16 millimètres *a* (Gr. 40/1). — Les deux lobes du

thymus à l'état de cordons pleins ne renfermant plus qu'une faible cavité centrale, se sont abaissés au-dessous de la thyroïde médiane incurvée en forme de croissant. Les deux glandules thymiques entraînées dans ce mouvement de descente sont situées contre la face postérieure du bord inférieur du croissant thyroïdien, à l'union de l'isthme avec les lobes latéraux, position qu'elles conservent dans les stades ultérieurs. Les deux thyroïdes latérales, pleines, avec les glandules thyroïdiennes, sont appliquées contre la face postérieure des cornes du croissant thyroïdien, au voisinage de leur extrémité supérieure.

La comparaison de ce stade avec le précédent (fig. 1) montre que les thyroïdes latérales avec leurs glandules ont conservé sensiblement la même position, tandis que la thyroïde médiane s'est abaissée au-dessous d'elles, et que les cordons thymiques, dont le mouvement de descente est encore plus accusé, sont venus se placer au-dessous du croissant thyroïdien.

Fig. 3. — *Embryon* 18 millimètres *b* (Gr. 40/1). — La disposition générale des organes rappelle celle du stade précédent, avec cette différence que du côté droit, la glandule thymique semble s'être fragmentée en deux portions dont l'inférieure occupe sa position normale, tandis que la supérieure, située au sommet du cordon thymique, se trouve en rapport avec le groupe thyroïdien correspondant.

Fig. 4. — *Embryon* 19 millimètres *b* (Gr. 20/1). — Les thyroïdes latérales, soudées à la thyroïde médiane, ne sont plus reconnaissables comme organes distincts. Les glandules thymiques et thyroïdiennes occupent leur situation définitive, les premières situées au-dessous des secondes. Les deux cordons thymiques se sont allongés en bas, et leurs extrémités inférieures se sont fusionnées sur la ligne médiane, en arrière de l'anastomose transversale entre les veines cardinales supérieures (tronc veineux brachio-céphalique gauche). Les cavités centrales des cordons thymiques ne sont plus qu'à l'état de vestiges; à la surface des cordons sont greffées trois petites vésicules, dont deux à droite et une à gauche.

Fig. 5. — *Fœtus* 24 millimètres *d* (Gr. 40/1). — Même disposition que chez l'embryon précédent. On remarque en plus sur la ligne médiane un cordon thyréo-glosse dont l'extrémité inférieure légèrement déjetée à droite se termine au niveau des glandules thyroïdiennes.

Fig. 6. — *Fœtus* 26 millimètres *b* (Gr. 20/1). — Les extrémités inférieures des cordons thymiques non fusionnées descendent en avant de l'anastomose veineuse; à leur surface, sont appendues deux vésicules thymiques, une de chaque côté. Nous observons pour la première fois l'ébauche de la pyramide de Lalouëtte, sous forme d'un bourgeon émané du bord concave du croissant thyroïdien, à l'union de l'isthme et du lobe gauche; ce bourgeon se dirige en haut et en dedans.

Fig. 7. — *Fœtus* 29 millimètres *a* (Gr. 15/1). — Disposition générale sensiblement la même que chez le fœtus précédent : les cordons thymiques passent également en avant de l'anastomose veineuse. Nous signalerons, comme particularité, la présence de deux petits grains thymiques annexés à la glandule thymique gauche.

Fig. 8. — *Fœtus* 37 millimètres *a* (Gr. 15/1). — Les deux lobes du thymus, continuant leur mouvement d'abaissement, s'éloignent par leur extrémité supérieure de la thyroïde. La pyramide de Lalouëtte a augmenté de hauteur.

Fig. 9. — *Fœtus* 37 millimètres *c* (Gr. 15/1). — Persistance du cordon thyréoglosse fragmenté en trois segments dont les deux supérieurs renferment de petites cavités centrales.

PLANCHE IX.

Toutes les coupes transversales représentées dans cette planche sont vues de haut en bas, le bord ventral en avant.

Fig. 10. — *Embryon* 3 millimètres *a* (Gr. 60/1). — Coupe transversale de la région branchiale montrant, au niveau de la deuxième fente, le rudiment de la thyroïde médiane.

Fig. 11. — *Embryon* 4 millimètres *b* (Gr. 60/1). — Coupe transversale passant au niveau de la deuxième fente, et intéressant l'involution creuse et légèrement bilobée de la thyroïde médiane.

Fig. 12. — *Embryon* 4 millimètres *a* (Gr. 60/1). — Section sagittale et axile de la région pharyngienne, indiquant les rapports de l'ébauche thyroïdienne avec le bulbe aortique.

Fig. 13. — *Embryon* 6 millimètres *a* (Gr. 30/1). — Coupe transversale de la région branchiale, intéressant en long la thyroïde médiane et son pédicule très aminci.

Fig. 14. — *Embryon* 8 millimètres *c* (Gr. 30/1). — Coupe transversale légèrement oblique de la région branchiale, montrant à gauche le diverticule thymique de la troisième poche, dont la paroi postérieure épaissie représente le rudiment de la glandule thymique.

Fig. 15. — *Embryon* 8 millimètres *c* (Gr. 30/1). — Coupe transversale légèrement oblique de la région branchiale, au-dessous de la précédente. On voit en avant la thyroïde médiane encore massive, et à gauche l'extrémité inférieure du diverticule thymique de la troisième poche.

Fig. 16. — *Embryon* 8 millimètres *c* (Gr. 30/1). — Coupe transversale, légèrement oblique, de la région branchiale, au-dessous de la précédente. La quatrième poche (thyroïdienne), qui à gauche paraît détachée du pharynx, en raison de l'obliquité de la coupe, s'ouvre à droite dans la cavité pharyngienne. Au point d'abouchement, la paroi dorsale épaissie figure l'ébauche de la glandule thyroïdienne.

Fig. 17. — *Embryon* 8 millimètres *b* (Gr. 15/1). — Section sagittale et axile de la région pharyngienne, montrant les rapports de la thyroïde médiane complètement détachée de l'épithélium pharyngien avec les parties voisines.

PLANCHE X.

Toutes les coupes transversales représentées dans cette planche, sont vues de haut en bas, le bord ventral en avant.

Fig. 18. — *Embryon* 14 millimètres *a* (Gr. 40/1). — Coupe transversale

légèrement oblique, intéressant le fond du sinus précervical, et l'extrémité supérieure de la poche thymique (III) avec sa glandule, suivant la ligne indiquée sur la figure 1. L'épaississement épithélial représentant la glandule thymique, occupe exceptionnellement, sur cet embryon, la paroi ventrale de la troisième poche.

Fig. 19. — *Embryon* 14 millimètres *a* (Gr. 40/1). — Coupe transversale légèrement oblique, intéressant à droite la quatrième poche, au niveau de son point d'abouchement dans le pharynx avec la glandule thyroïdienne, suivant la ligne indiquée sur la figure 1. En avant, on aperçoit les cordons de la thyroïde médiane, et latéralement les deux cordons thymiques sectionnés en travers.

Fig. 20. — *Embryon* 14 millimètres *a* (Gr. 40/1). — Coupe transversale légèrement oblique, presque immédiatement au-dessous de la précédente, montrant à droite la thyroïde latérale et la glandule thyroïdienne séparées du pharynx.

Fig. 21. — *Embryon* 14 millimètres *a* (Gr. 40/1). — Coupe transversale légèrement oblique, passant au niveau de l'extrémité inférieure de la thyroïde médiane, suivant la ligne indiquée sur la figure 1, et montrant à droite la glandule thyroïdienne séparée de la thyroïde latérale, et à gauche la thyroïde latérale en arrière, et le thymus en avant.

Fig. 22. — *Embryon* 19 millimètres *b* (Gr. 40/1). — Coupe transversale passant au niveau de la glandule thyroïdienne gauche, suivant la ligne indiquée sur la figure 4.

Fig. 23. — *Embryon* 19 millimètres *b* (Gr. 40/1). — Coupe transversale intéressant les deux glandules thymiques, suivant la ligne indiquée sur la figure 4.

Fig. 24. — *Embryon* 19 millimètres *b* (Gr. 40/1). — Coupe transversale intéressant la région moyenne des cordons thymiques, suivant la ligne indiquée sur la figure 4. On voit, à la surface du lobe droit, une vésicule épithéliale, et, dans le lobe gauche, le reste de la cavité primitive.

Fig. 25. — *Fœtus* 24 millimètres *d* (Gr. 25/1). — Coupe transversale passant au niveau de la glandule thyroïdienne, suivant la ligne indiquée dans la figure 5. En avant et à droite, on remarque l'extrémité inférieure du cordon thyréo-glosse.

Fig. 26. — *Fœtus* 24 millimètres *d* (Gr. 25/1). — Coupe transversale passant au niveau des deux glandules thymiques, suivant la ligne indiquée dans la figure 5.

Fig. 27. — *Fœtus* 32/40 millimètres (Gr. 25/1). — Coupe transversale intéressant à droite les deux glandules thyroïdienne et thymique, et à gauche la glandule thyroïdienne seulement. Cette coupe montre bien les rapports qu'affectent les glandules thymiques et thyroïdiennes avec les organes voisins, et en particulier avec la carotide primitive. La glandule thymique est située directement en avant, et la glandule thyroïdienne en dedans de cette artère.

PROBLÈMES HYBRIDOLOGIQUES

Par André SUCHETET.

Les phénomènes que provoque l'hybridation des animaux ont été jusqu'alors peu étudiés; ces phénomènes méritent cependant à un haut degré de retenir l'attention du physiologiste.

Dans ce travail, nous nous proposons de chercher la solution de quelques problèmes d'hybridologie qui ne sont point dépourvus d'intérêt pour la science.

Ces problèmes sont les suivants :

1° *De quelle nature doivent être les* ESPÈCES *animales pour qu'elles puissent se croiser avec fruit?*

2° *Les produits, qu'elles engendrent par leur mélange, sont-ils féconds ou stériles?*

3° *A quelles causes doit-on attribuer la stérilité de beaucoup d'entre eux?*

PREMIÈRE QUESTION

Des exemples nombreux peuvent seuls la résoudre. Pour en rencontrer, nous ne pouvons guère remonter au delà du XVIe siècle. Avant cette époque, aucun fait de croisement ne se trouve cité; à moins donc d'interroger les rares naturalistes de l'antiquité. Encore ceux-ci disent-ils peu de chose. C'est à peine si, dans les ouvrages d'Aristote, d'Ælien, de Pline, on peut relever quelques citations se rapportant aux unions hybrides. — Aristote, après avoir dit que les animaux carnivores de Lybie se rencontrent dans les endroits où il se trouve de l'eau, ajoute : « qu'ils produisent entre eux s'ils ne sont pas de taille trop disproportionnée et si le temps de la gestation est à peu près le même dans les deux espèces qui se croisent[1] ». Ælien admet comme possible le mélange fécond du

1. *Hist. des animaux*, liv. VIII, chap. XXVIII.

tigre et du chien. Pline cite la lionne d'Éthiopie comme capable de s'accoupler avec l'hyène, d'où naît la crocute. Solinus (le singe de Pline) paraît avoir accepté cette manière de voir. Oppien prétendait que le thous (chacal) est le produit du loup et de la panthère [1].

Relevons plutôt ce que l'on écrit aux XVIIe et XVIIIe siècles pendant lesquels les mêmes erreurs se propagent. Aucune limite n'est assignée aux accouplements féconds entre bêtes les plus disproportionnées. Les auteurs paraissent convaincus que les espèces les plus éloignées, les plus disparates, les plus dissemblables, même sauvages, pouvaient se croiser avec fruit. *A fortiori*, la même faculté, le même pouvoir était-il accordé à des espèces domestiquées ou retenues captives. Qu'on se reporte aux vieux écrits de l'abbé Dicquemarre [2], de Réaumur [3], de Haller [4], d'Athanasius Kircherus [5], de Valisneri [6], de Birch, de Loke [7], de de Gleichen [8], de Jean-Baptiste Porta [9], de Jean Léger [10], de Gottigniez [11], de Cardan [12], de Nieremberg [13], d'Osbeck [14], de Ruef [15], de Thomas Bartholoni [16], d'Unzer [17], de Blumenbach [18], de Wieber [19], de Jean Taube [20], de Gesner [21], de Clauderius [22], etc., on y trouvera des mentions de croisements peu croyables, fabuleux, parfois burlesques. Il est vrai que ces croisements sont souvent cités pour ce qu'ils valent, même critiqués très vivement; mais souvent aussi on les accepte sans

1. Cependant d'après Ctésias, auteur beaucoup plus ancien, le crocotte (sans doute le même animal) provient du loup et du chien.
2. *Journal de Physique et d'Hist. naturelle*, t. XII, Paris, 1788.
3. *Art. de faire éclore les Oiseaux*, Paris, in-12, 1749, t. II, p. 332.
4. *Elementa physiologiæ.*
5. Cit. par Hyrtl, *in Comptes rendus de l'Acad. des Sc. de Vienne.*
6. *Galeria di Minerva.*
7. *An essay concerning Human understanding.*
8. *Dissertation sur la génération, les animalcules spermatiques et ceux d'infusoires*, Paris, an VII.
9. *La Magie naturelle*, cité d'après Blumenbach.
10. *Hist. génér. des Églises évangéliques du Piémont*, Leide, 1669.
11. *Commentarii de rebus in Historia naturali et medicina gestis*, t. XXIII, Lipsiæ, 1779.
12. *De rerum varietate*, liv. VII (De contradicte medi).
13. *Hist. nat. max.*, Anvers, 1635, chap. XXIX.
14. *Ostendisk eresa*, p. 99 (cit. par Blumembach, par de Haller, par Hyrtll).
15. *De conceptu et generatione.*
16. *Acta medica et philosophica*, Afnicusia (Copenhague), 1673, vol. II, p. 41.
17. *Hamburg Magazin.*
18. *De generis humani varietate natura*, p. 11, Gœttingæ (1776?).
19. Cit. *in Journal encyclopédique*, mars 1762 (2e partie de mars).
20. *Beiträge zur Naturkunde der Herzogthumus Luxembourg*, Sweites Stuck, Zellæ, 1769.
21. *Historia animalium*, L. b. i. *De quadrupedis viviparis.*
22. Eph. Natur. Cur. Dec., 11 ann., IX (cit. par Hyrtll, p. 157, *op. cit.*).

réserve[1]. Qu'il nous suffise de nommer les mélanges du *Cervus elaphus* et de l'*Equus caballus*[2], du *Bos taurus* et du *Canis familiaris*[3], du *Felis catus* et du *Lupus cuniculus*[4], de l'*Equus caballus* ou de l'*Equus asinus* avec le *Bos taurus*[5], du *Canis familiaris* et de la *Simia*[6], du *Felis catus* et du *Mus rattus*[7], du *Sus scrofa* et du *Canis*[8], du *Gallus domesticus* et du *Lepus cuniculus*[9], de la *Colomba livia* avec ce dernier[10], enfin du *Gallus domesticus* avec l'*Anas boschas*[11].

Encore au commencement de ce siècle, quelques auteurs crédules ont foi en des croisements aussi peu vraisemblables. Rafinesque mentionne dans le Kentucky la portée d'une chatte unie à un opossum (le *Didelphis virgianus* des naturalistes[12]). Le croisement de la loutre et de la brebis est en quelque sorte accepté comme possible[13]. Des observations sur une progéniture produite par l'accouplement d'un chien et d'une brebis sont présentées en 1829 à l'Académie des Sciences, et le Bulletin des Sciences de Ferrussac publie au même moment l'extrait d'une lettre datée de Berlin (27 février 1827), où de nouveau on parle d'un mulet de

1. Nous n'avons point consulté tous les auteurs que nous indiquons, en sorte que quelques erreurs ont pu être commises. — Dans le *Journal de Physique* on reconnaît même que les accouplements entre espèces éloignées ne peuvent avoir lieu (voir 3e vol. in-4, 1756, p. 86).

2. Dont une première mention a été faite par Ruef (*op. cit.*). Voir aussi *Hist. nat. max. de Nieremberg*, *1635*, où au chapitre XXIX, avec quelques variantes, on trouve la même assertion. Le texte est précédé de la description d'un monstre tel que la Fable n'en saurait inventer. Sur un bâtard à peu près du même genre, voy., *Sammlung von Natur un Med.*, 1723; Leipsig, 1725. (Il s'agissait probablement d'un élan, le *Cervus alce* de Linné ou *Cervus malchis* de quelques auteurs, espèces qu'on ne rencontre plus aujourd'hui que dans les pays tout à fait septentrionaux.)

3. Thomas Bartholoni, *op. cit.*, p. 41, vol. II.

4. Birch, t. I, p. 393, cit. par Haller, *in Elementa physiologiæ*, p. 101.

5. Cité par un grand nombre d'auteurs. Voy. *Nouvelles Archives d'Obstétrique et de Gynécologie*, nos d'octobre et de novembre 1889, l'article de M. Armand Goubaux : Des Jumarts. Voir aussi *La fable des Jumarts*, par André Suchetet *in Mémoires Soc. zool. de France*, 1890.

6. Produit assez rare, d'après Cardan (nous le croyons sans peine); le même fait est aussi cité par Meyer, Blumenbach et Gottigniez. Ce dernier n'est pas porté à admettre qu'il se produit.

7. Locke, *op. cit.*

8. Unzer, *op. cit.*

9. De Réaumur, *op. cit.*

10. L'abbé Dicquemare, *op. cit.*

11. Bien souvent répété même encore de nos jours.

12. Considérations sur quelques animaux hybrides par C. S. Rafinesque, *in Journal des sciences médicales*, t. XXII, pp. 3 et suiv., Paris, 1821. Rafinesque trouve néanmoins la chose singulière. Hyrtl, *op. cit.*, a réfuté ce fait. Les *Annales des sciences naturelles*, t. XXXVII, Paris, 1832, le classent au nombre des assertions souvent répétées, jamais constatées.

13. Voy. *Philosophical transactions of the Royal Society of London*, 1843, part. I, vol. XXXI, pp. 88 et suiv.

cerf et de jument[1]. Hamilton Smit[2], qui a cependant réfuté l'existence des jumarts, accepte et propose cette idée que le cerf axis produit, avec une espèce de porc, le « Hog-deer »[3].

Mais Guillemin et Dumas, Frédéric Cuvier, Marcel de Serres, Rudolph Wagner, et bien d'autres naturalistes de renom, réagissent contre ces exagérations. Pour eux la fécondité des croisements ne peut même être obtenue qu'entre espèces d'un même genre[4]. Pour que la femelle d'une espèce soit fécondée par le mâle d'une autre espèce, disent plusieurs d'entre eux, il faut que les deux espèces appartiennent au même genre et à un même genre naturel[5]. C'est la doctrine qui a prévalu dans notre siècle. — Elle a été professée par Flourens[6], acceptée par Duvernoy[7], par Godron[8] et même, paraît-il, par Morton[9].

1. Croisement accepté par quelques auteurs modernes, entre autres par Cardini (*Dict. d'Hippiatrique*, 1841, p. 149). Voy. Scheidweiller (*Journal des Haras*, 1848 t. XLV, p. 136). Hyrtll ne l'a pas admis (*Comptes rendus de l'Acad. des Sc. de Vienne*, p. 153, 1854). J.-G. Saint-Hilaire, *op. cit.*, t. III), partage la manière de voir de ce dernier. Du reste, on niait déjà au siècle dernier l'existence de cet hybride (voy. *Journal encyclopédique* de 1762, mars, 2e part.).

2. *Naturalist's Library*, p. 340.

3. Ce Cerf importé en France appartient à une bonne espèce qui se reproduit naturellement.

4. « Dans le règne animal, il n'y a que les espèces voisines d'*un même genre* ou d'une famille si naturelle qu'elle ne forme qu'un *véritable genre*, qui puissent se croiser... Nous ne sachions pas qu'on ait d'exemple de métis de genres essentiellement divers, ni même d'espèces un peu éloignées. » (*Observation sur l'hybridité des plantes en général, et particulièrement sur quelques Gentianes alpines*, par Guillemin et Dumas, *in Mém. de la Soc. d'Hist. nat. de Paris*, t. I, pp. 89-90, 1823 (séance du 3 août 1821). « Ce n'est que chez des animaux du même genre que l'accouplement produit des résultats. » Wagner *in Lehrbuch der Physiologie*, pp. 24-25-26, Leipzig, 1839 (1re partie), ou bien : « On ne connaît de faits certains que parmi les animaux qui appartiennent au même genre »; il cite des exemples.

5. Fr. Cuvier, *Dict. des Sc. naturelles*, édit. par Levrault, 1824, t. XXX, pp. 468 et 469 (Art. *metis*). « Pour que l'accouplement de deux espèces différentes puisse avoir lieu et produire d'autres individus, il faut qu'elles appartiennent à un même genre naturel. » Marcel de Serres, *in Revue du Midi*, t. IX. p. 349, 1835.

6. « Les espèces seules du même genre produisent. » (Flourens, *De l'instinct et de l'intelligence*, etc., 5e édit., 1870, p. 149.) La 1re édition de son ouvrage date de 1841.

7. Qui cite les paroles de Fr. Cuvier *in Dict. univ. d'Hist. nat.*, de d'Orbigny. Voy. art. *Propagation*, t. X, 1847, p. 546.

8. *De l'Espèce*, etc., p. 212, t. I, 2e édit., 1872. Que pensait Milne-Edwards? Godron (même vol., même page) le cite comme acceptant cette manière de voir et renvoie au t. XL, p. 754, des *Comptes rendus de l'Acad. des Sc. de Paris*. Nous sommes loin de contredire l'appréciation de Godron. Néanmoins, dans le tome en question, Milne-Edwards ne fait point précisément connaître son opinion (peut-être l'a-t-il fait ailleurs?). Il dit seulement ceci en rapportant le fait cité par Gray de l'accouplement du mouton et de la chèvre : « Ce fait conduira peut-être les zoologistes à ne voir dans les chèvres et les moutons que des espèces différentes d'un seul et même genre naturel conformément aux vues sur la délimitation des groupes génériques présentées, il y a quelques années, par M. Flourens. »

9. Voy. *Types of Manking*, Nott et Gliddon, 1854, p. 81 et 375; J.-Geoffroy Saint-

Isidore-Geoffroy Saint-Hilaire s'est cru cependant en droit de reculer les limites assignées par ses prédécesseurs à la fécondité des unions hybrides. La possibilité de l'hybridation ne lui a pas paru devoir être renfermée dans les étroites limites qu'on lui avait assignées : Si une femelle ne peut être fécondée par un mâle d'une autre classe; s'il est au moins douteux qu'elle puisse l'être par un individu d'un ordre différent; si l'on n'a pas un exemple irrécusable de fécondation par un animal d'une autre famille, l'existence d'hybrides bigénères est, pour lui, aussi certaine, quoique plus rare, que celle des métis congénères[1].

Remarquons que Hyrtl et Paul Gervais ont admis le succès de l'hybridation entre espèces de deux genres différents, mais très rapprochés[2]. M. de Quatrefages a lui-même reconnu l'hybridation bigénère possible, quoique très rare.

Parmi les auteurs qui ont tenté d'établir des règles permettant de connaître les espèces aptes, physiologiquement, à se croiser, nous citerons le Dr Broca. Pour lui, comme pour beaucoup d'autres savants, parmi les conditions qui favorisaient l'hybridité, l'une d'elles, qui permettrait de préciser avec plus de probabilité le résultat d'une tentative de croisement, serait « l'analogie ou la dissemblance des deux espèces mères considérées sous le rapport de la gestation pour les mammifères, de l'incubation pour les oiseaux ». Le docteur ignore même s'il existe « un seul exemple d'hybridité entre deux espèces très différentes sous ce rapport ». Toutefois, à ses yeux, « il n'est point nécessaire que la similitude soit parfaite pour que la fécondation soit possible[3] ».

Il pense aussi qu'il y a une certaine relation « entre la facilité avec laquelle le croisement s'effectue et l'état de perfection de l'hybride qui en résulte ». Mais ce n'est point une règle absolue : « parce que la fécondité du premier croisement ne dépend pas

Hilaire, t. III, pp. 149 et 150 de son *Hist. g. nat. des règnes organiques*. Morton n'avait point toujours pensé ainsi.

Aristote aurait été déjà de cet avis. Gondron (*De l'Espèce*, t. II, p. 209) cite la phrase suivante du célèbre philosophe : « Coeunt animalia generis (dans le sens d'espèce) ejusdem secundum naturam, sed ea etiam quorum genus diversum quidem, sed natura non multum distat. » Godron renvoie à l'*Historiæ animalium*, lib. VII, cap. v. Nous nous sommes reporté au livre et au chapitre indiqués par Godron; mais nous n'avons rien trouvé de semblable. Sans doute l'indication est mal donnée.

1. Même ouvrage, pp. 168 et 169.

2. Voir pour le premier : *Berich der Herrn Professors Hyrtl an die Kaiserliche Akademie*, Vienne, 1854, p. 143; pour le second, son *Hist. nat. des Mammifères*, p. 153.

3. *Op. cit.*, p. 425.

seulement de l'homœogénésie ; elle dépend aussi en partie de la fécondité absolue de chacune des deux espèces composantes [1] ».

Pour lui encore ni le degré de proximité des espèces, ni la nature de leurs instincts, ou de leur genre de vie, ni la comparaison de leur fécondité, ni même la durée de leur gestation, ne permettent de prévoir avec certitude le résultat de leurs alliances. La méthode *a priori* doit donc céder le pas à la méthode *a posteriori* dans l'étude de l'hybridité. « L'homœogénésie ne se devine pas : elle ne se découvre que par l'expérience [2]. »

L'expérience seule, dit de même M. Oscar Hertwig, « peut nous fournir une certitude à cet égard et nous apprend que les diverses espèces animales et végétales ne se comportent pas toujours de la même façon vis-à-vis de la fécondation hybride; que certains individus qui se ressemblent par les moindres détails dans leur forme ne peuvent se croiser, tandis que le croisement est possible entre d'autres individus moins semblables [3] ».

Il ne faudrait pas conclure de là que la fécondation s'opère entre animaux appartenant à des espèces éloignées: c'est tout l'opposé qui se produit, nous le verrons bientôt.

Le grand obstacle physique et organique au mélange fécond des espèces semble, pour d'Orbigny, exister dans les spermatozoïdes, et dans les différences appréciables ou non, dans la forme, les dimensions et la composition intime de ces machines qui portent à l'ovule la part du mâle pour la formation du germe [4].

Selon Rousseau, la fécondation ne se produit que parmi les espèces chez lesquelles « les spermatozoïdes ont une sympathie réelle et réciproque pour se greffer utilement sur les ovules provenant de la vésicule de Graaf [4] ». C'est, il nous semble, ce qu'on désigne aujourd'hui sous le nom d'*affinité sexuelle* [5]. Quelque chose d'analogue avait déjà été exprimé dans les Comptes rendus de l'Académie de Turin.

« Pour que l'union de deux animaux de différentes espèces, y

1. Même page.
2. *La cellule et les tissus. Éléments d'anatomie et de physiologie générales*, trad. de l'allemand par Charles Julien, p. 291 et 292, Paris, 1894.
3. *Dict. d'hist. nat.*, p. 446.
4. *Revue de zoologie*, p. 509, « Des châtaignes ».
5. Voy. Hertwig, déjà cité p. 292, à l'article *Affinité sexuelle* : « Sous le nom d'affinité sexuelle, je désigne, dit l'auteur, les actions réciproques qu'exercent les unes sur les autres les cellules fécondables apparentées, de telle sorte que, placées à une distance déterminée les unes des autres, ces cellules s'attirent, s'unissent et se

disait-on, soit féconde, il faut qu'il y ait un certain degré d'affinité entre la liqueur séminale du mâle et le germe de la femelle[1]. »

On prétend généralement que le croisement peut s'opérer dans les deux sens, c'est-à-dire par le renversement des termes père et mère; c'est ce qu'on appelle *hybridité bilatérale*. Mais, dans plusieurs exemples, la fécondation ne se produit que dans un sens; elle manquerait dans l'autre. L'*hybridité* devient ainsi *unilatérale*.

Vraisemblablement, lorsque les organes générateurs des deux espèces que l'on mélange sont bien conformés et susceptibles d'adaptation, le principal obstacle physique au mélange ne saurait résider que dans l'incompatibilité de l'élément mâle et de l'élément femelle. On sait aujourd'hui par des expériences (entreprises sur des œufs d'animaux inférieurs dont le développement s'opère en dehors de l'ovaire) que la fécondation n'a lieu que lorsque le spermatozoïde a pu traverser la couche muqueuse qui enveloppe l'œuf. Il faut, en outre, que celui-ci, rencontrant le pronucléus femelle, puisse se fusionner pour former le noyau de l'œuf[2].

Or, tous les spermatozoïdes ont-ils cette faculté? A leur arrivée près de l'enveloppe ou membrane vitelline, ne peuvent-ils point se heurter à un obstacle qu'ils ne sauraient franchir et se trouver ainsi dans l'impossibilité de se mettre en contact avec l'élément femelle? Seraient-ils capables de franchir cet obstacle, que leur union avec cet élément pourrait encore, sous des influences diverses, ne point

fusionnent, comme le font deux substances chimiques entre lesquelles existent des affinités chimiques non saturées. » (Selon Peeffer, les anthérozoïdes sont attirées vers la cellule œuf par des solutions chimiques sécrétées par cette dernière.)

1. M. Mathias Duval, *in Revue scientifique*, n° du 2 fév. 1884, p. 146, art. *De l'hybridité*, a parlé du même sujet.

2. Voy. à ce sujet l'intéressant article de M. R. Kœhler sur « Les phénomènes intimes de la fécondation », dans la *Revue générale des Sc. pures et appliquées*, n° du 15 août 1892, p. 539, notamment p. 541, où M. Kœhler rapporte ce que fit Fol en 1875 et montre par des figures la copulation de l'œuf et du spermatozoïde. Qu'on mélange dans l'eau de mer les œufs et les spermatozoïdes d'un échinoderme ou d'un oursin pour observer, sous le microscope, les phases principales de la fécondation, « on verra alors, dit M. Kœhler, le spermatozoïde pénétrer dans la couche muqueuse qui enveloppe l'œuf, dont le vitellus se soulève en une petite saillie dirigée vers le spermatozoïde. Celui-ci vient s'y appliquer et, dès que le contact est opéré, la couche périphérique de l'œuf se gonfle et s'épaissit de manière à s'opposer à l'entrée d'un deuxième zoosperme. Le corps du spermatozoïde pénètre alors dans l'œuf où il prendra l'apparence d'un petit noyau clair entouré de stries radiaires : c'est le *pronucleus* mâle qui marche vers le *pronucleus* femelle, auquel il ne tardera pas à s'unir pour former un noyau unique : le noyau de l'œuf, qui entrera immédiatement en division. » Mais voy. Hertwitg sur le même sujet.

s'accomplir, surtout si le facteur décisif réside dans l'organisation de l'œuf[1].

Citons quelques faits d'expérimentation :

« Falkemberg[2] ayant mêlé des œufs de *Culteria aspersa*[3], capables d'être fécondés, avec des anthérozoïdes en mouvement actif d'une espèce cependant très voisine, *Culteria multifida*, remarqua, sous le microscope, que les anthérozoïdes tournoyaient sans cesse et finalement mouraient sans avoir fécondé les œufs de l'espèce parente. Lorsque des anthérozoïdes venaient à toucher par hasard un œuf, ils s'appliquaient momentanément contre lui, mais s'en séparaient immédiatement. Le spectacle était bien différent si dans une préparation semblable contenant des anthérozoïdes, on ajoutait des œufs de leur espèce. En quelques instants les anthérozoïdes se rassemblaient autour de l'œuf[4]. »

Lors de croisements entrepris par les frères Hertwig entre *Strongylocentrotus lividus* et *Sphærechinus granularis*, il y avait toujours, parmi des centaines d'œufs, un nombre plus ou moins considérable d'œufs qui étaient fécondés par le sperme étranger, tandis que la grande majorité d'entre eux ne réagissaient pas. O. Hertwig en conclut[5] que les œufs étaient différents les uns des autres. Ainsi les œufs d'un même animal montreraient un degré différent d'affinité sexuelle, lequel, comme il s'en est rendu compte, peut être influencé et modifié par les circonstances extérieures.

Afin de nous rendre compte de quelle nature doivent être les espèces animales pour qu'elles puissent se croiser avec fruit, nous avons groupé, dans un mémoire présenté au Congrès des Sociétés savantes, réuni à la Sorbonne en 1894, tous les faits d'hybridité provoquée connus, c'est-à-dire les divers exemples de croisements obtenus en captivité ou en domesticité sous les yeux de l'homme. (Nous ne nous sommes encore occupé de la recherche des hybrides que dans deux classes : la classe des mammifères et la classe des oiseaux, dans lesquelles du reste le plus grand nombre d'expé-

1. Consultez sur ce sujet O. Herwitg (*op. cit.*, dernières lignes de la page 294).
2. Die behruchtung und der generation swchsel von Culteria, *in Mittaus der zool. Station zu Neapel*, 1879.
3. Genre d'algues inférieures.
4. Falkemberg est cité par Hertwig.
5. P. 295.

riences de croisement a été entrepris). Quoique le travail ait été rédigé assez rapidement à l'aide de matériaux rassemblés pendant les années précédentes[1], trois cent cinquante-cinq croisements environ, suivis de fécondité, ont pu être énumérés dans ces deux classes, soit pour la première classe : quatre-vingt-treize croisements; et, pour la seconde : deux cent soixante-deux, dont voici le détail :

CLASSE DES MAMMIFÈRES

Ordre des Ruminants.	Famille des Cervidés	18	35
	— des Bovidés	7	
	— des Antilopidés	3	
	— des Ovidés	4	
	— des Camelidés	3	
Ordre des Pachydermes et sous-ordre des Porcins.	Famille des Equidés	12	16
	— des Porcins	4	
Ordre des Marsupiaux.	Famille des Macropidés	6	6
Ordre des Rongeurs.	Famille des Léporidés	1	5
	— des Cavidés	2	
	— des Muridés	1	
	— des Hystriadés	1	
Ordre des Quadrumanes.	Famille des Simiadés	12	13
	— des Lemuridés	1	
Ordre des Carnivores.	Famille des Viverridés	2	18
	— des Ursidés	2	
	— des Mustelidés	1	
	— des Canidés	9	
	— des Felidés	4	
		93	

CLASSE DES OISEAUX

Ordre des Passereaux.	Famille des Fringillidés	68	72
	— des Sturnidés	1	
	— des Turdidés	2	
	— des Motacillidés	1	
Ordre des Perroquets.	Famille des Psittacidés	6	6
Ordre des Palmipèdes.	Famille des Anatidés	74	76
	— des Lanidés	2	
Ordre des Échassiers.	Famille des Tantalidés	2	4
	— des Rallidés	1	
	— des Scolopacidés	1	

1. L'impression de ce mémoire a été retardée parce que nous devons le compléter par quelques nouveaux faits. Mais ces faits, nous nous empressons de le dire, ne modifieront d'aucune manière les conclusions prises. Une courte analyse de ce mémoire a été faite par M. Oustalet dans la *Revue des Travaux scientifiques*, t. XI, n° 8, 1894, p. 591.

Ordre des Struthions.	Famille des Struthiodicidés..	1	1
Ordre des Colombes.	Famille des Gouridés.....	1	21
	— des Colombidés....	20	
Ordre des Gallinacés (appartenant à huit familles)...		82	82
		262	
	Total général.....		355

Si nous nous étions borné à la simple énumération de ces croisements, le travail que nous croyons devoir rappeler n'aurait eu qu'un intérêt médiocre; mais, en précisant avec soin les espèces qui ont contracté des mélanges, nous les avons classées par catégories, considérant : 1° les espèces d'un même genre; 2° les espèces appartenant à deux genres; 3° celles qui appartiennent à deux familles ou, au moins, à des genres éloignés.

Or, le résultat de ce classement, dans la classe des mammifères (animaux supérieurs qu'il faut séparer des oiseaux), montre **premièrement** : *qu'on ne rencontre aucun croisement réellement authentique dans la troisième catégorie, c'est-à-dire entre des espèces appartenant à des familles différentes, encore moins à des ordres différents*; **deuxièmement** *que les croisements féconds entre espèces de genre distinct sont, non seulement très peu nombreux, mais aussi fort douteux*; **troisièmement** *que le plus grand nombre des croisements cités appartiennent donc aux espèces « d'un même genre », assez souvent même à des espèces si voisines qu'on pourrait les ranger au nombre des variétés.*

Ces chiffres sont du reste les suivants :

Première catégorie.....	82	croisements.	
Deuxième —	11	—	(douteux) [1].
Troisième —	0		

Dans la classe des oiseaux, nous ne sommes point arrivé tout à fait au même résultat. Quoique ce soient les croisements d'espèces appartenant au même genre qui soient incomparablement les plus nombreux, nous avons trouvé un certain nombre de croisements (quelques-uns bien authentiques) *entre espèces de genres très dis-*

1. Colin (*Traité de Physiologie comparée des animaux*, t. II, p. 942, Paris, 1888) a eu bien raison de dire « qu'aucun fait ne prouve que l'hybridité soit possible (chez les Mammifères) entre espèces de genres différents ».

tincts, ceux auxquels les zoologistes donnent même quelquefois le nom de familles. Ces mélanges se décomposent comme suit :

Première catégorie	.....	178
Deuxième —	.....	68
Troisième —	.....	16 (dont plusieurs sont douteux)

On voit que ce sont les espèces qui se ressemblent le plus qui sont davantage aptes aux mélanges. On voit aussi que les croisements d'espèces éloignées ne réussissent guère, même chez les oiseaux, animaux d'une organisation inférieure à celle des mammifères. Nous avons dit qu'ils sont sans résultat chez les mammifères. Ce n'est point, ajoutons-le, que des expériences n'aient été entreprises dans le but de croiser des espèces bien distinctes; des rapprochements physiques ont même été constatés; mais ils n'ont donné suite à aucune progéniture. Nous pourrions citer de nombreux exemples. Quelques fécondations artificielles, tentées par des savants physiologistes, n'ont pas davantage donné de résultats.

DEUXIÈME QUESTION

De la génération des hybrides; sont-ils féconds ou stériles?

Dans le même travail, nous avons essayé de nous rendre compte des forces génératrices des hybrides, c'est-à-dire que nous avons cherché à savoir s'ils se montrent prolifiques entre eux, ou seulement avec l'une des espèces mères, et jusqu'à quelle limite s'étend ce pouvoir lorsqu'il se produit?

Malheureusement les croisements, qui ont été suivis d'effet, n'ont point été, pour la plupart, surveillés. Le plus souvent, entrepris par des amateurs, on ne les a point poursuivis jusqu'à leurs dernières limites. En outre, beaucoup d'unions hybrides se sont faites accidentellement et leurs descendants n'ont été l'objet d'aucune étude.

On peut mettre toutefois à profit les exemples que l'on possède; quelques cas sont très instructifs.

Avant d'exposer le résultat de nos recherches, nous croyons utile d'examiner rapidement les opinions qui ont été professées sur la stérilité ou la fécondité des hybrides.

Remontons d'abord dans l'antiquité. Démocrite, disant que les méats des mulets sont altérés « parce que le principe qui leur a donné le jour ne vient pas d'espèces semblables », semble affirmer par là la stérilité des produits qui résultent des croisements. Empédocle, donnant pour raison de la stérilité des mulets « le mélange des semences », professait peut-être la même opinion [1].

Nous ne saurions en dire autant d'Aristote. Le grand philosophe a contesté la valeur des arguments développés par ses devanciers. Qu'on lise un long passage du chapitre VI du livre qu'il a écrit sur la génération des animaux, on se convaincra qu'il admettait comme possible la fécondité chez des hybrides autres que les mulets [2].

Mais Pline, plus précis, dit que « tout hybride est impropre à la génération [3] ».

Cette opinion a certainement prévalu aux XVIe, XVIIe et XVIIIe siècles. Cela ressort d'un passage de la *Nova Atlantis* (que cite Isidore Geoffroy Saint-Hilaire) [4] et où Bacon imagine des hybrides non stériles « malgré l'opinion commune » (*prout communis fert opinio*). On en a encore une preuve dans ce vieil argument cité par Sprenger : *Deum subjecisse animalia hybrida exsecrationi, ut nequant se propagare* [5].

Le célèbre médecin suisse, Cardan, quoiqu'admettant la fécondité chez certains hybrides, nés de parents rapprochés, parle des causes générales de la stérilité des produits engendrés par deux espèces distinctes [6].

De Haller, s'appuyant sur Frish [7], Aristote [8], Valisnéri [9], Linné [10], Klein [11], dit aussi que les hybrides sont le plus souvent stériles.

1. Ce ne sont toutefois que des suppositions, car nous n'avons point lu les fragments des écrits d'Empédocle (réunis par Sturz) où le passage que nous citons ne se trouve du reste peut-être pas rapporté; encore moins avons-nous pris connaissance des ouvrages de Démocrite dont aucun ne subsiste. C'est dans Aristote (*De generatione*, lib. II, cap. VI) que nous avons trouvé les passages auxquels nous faisons allusion. Ces passages sont aussi reproduits par Conrad Gesner, in *De quadrupedis viviparis, de mulo*, lib. I, p. 795.

2. Cependant de Haller (*Elementa physiologiæ*, t. VIII, p. 104) s'appuie sur Aristote, nous le verrons bientôt, pour dire les hybrides inféconds le plus généralement.

3. Liv. VIII, chap. LXIX (XLIV).

4. *Hist. gén. des règnes organ.*

5. *Opuscula physico-mathematica*, Hanovre, 1753.

6. *De subtilitate*, lib. X.

7. *De avibus et in universum.*

8. *Gener. anima.* L. II, c. 7.

9. *Wastgotha resa.*

10. C. 20, n° 17.

11. *De avibus.*

Cependant des auteurs, assez nombreux dès le milieu du siècle dernier (peut-être même antérieurement à ce siècle, car Conrad Gesner, le Pline de l'Allemagne, traitait en 1553 « de balivernes » les raisons données par Empédocle et Démocrite [1]), ne partagent plus complètement l'avis des anciens. — Sprenger [2], entre autres, prétend que ces paroles de la Genèse : *Crescite et multiplicamini* s'adressent à tous les animaux. Buffon, lui-même, qui avait écrit que « des espèces différentes ne peuvent, au moyen de la copulation, rien produire ensemble [3], revient dans ses « *Suppléments* » sur ce qu'il a écrit précédemment et trouve qu'on a eu tort d'avancer que tous les animaux d'espèces mélangées soient hors d'état de produire [4]. Cette manière de voir a dû être celle de Pallas. Nous pensons que Bonnet n'était point non plus convaincu de la stérilité absolue des mulets, au moins ceux de certains oiseaux [5]. Le baron de Gleichen est très vif sur ce sujet : « Le préjugé de la stérilité des mulets qui a régné parmi les savants et les ignorants n'est pour lui établi sur aucune expérience [6] ». Plus avant dans notre siècle, Étienne Geoffroy Saint-Hilaire croit avoir remarqué « qu'il n'y ait que les mulets, nés de père et de mère bien différents, qui soient hors d'état d'engendrer » [7]. Citons aussi d'Homalius d'Halloy. Celui-ci dit que ceux qui parlent de la stérilité des hybrides « ressemblent assez à des cornacs indiens qui diraient que les éléphants sont stériles parce qu'on ne les a point encore vus se reproduire en domesticité [8] ». Nommons encore Chevreul qui admet qu'il peut y avoir des hybrides féconds indéfiniment [9]. Rappelons enfin le nom de

1. Nous disons « peut-être », parce qu'on peut traiter de « balivernes » les explications des deux philosophes que nous nommons, sans pour cela admettre la fécondité des hybrides. Empédocle et Démocrite ont pu, aux yeux de Gesner, donner une mauvaise explication de la cause de la stérilité du mulet; mais la stérilité de cet animal n'en resterait pas moins bien établie. Nous avouons du reste bien peu connaître le gros in-folio du grand naturaliste. Cet in-folio est intitulé : *Historiæ animalium*, et le livre auquel nous faisons allusion est le premier où on traite *de Quadrupedibus viviparis* (voy. la p. 795).

2. *Op. cit.*

3. *Hist. nat. des animaux*, t. II, chap. I (édit de 1749).

4. *Suppl. à l'Hist. nat.*, t. III, p. 19.

5. Voy. *Œuvres d'hist. nat. et de Philosophie*, t. VI, MDCCLXXIX (Considérations sur les corps organisés, p. 184).

6. Voy. *Dissertation sur la génération et les animalcules spermatiques et ceux d'infusion*, Paris, an VII, p. 47.

7. *Annales du Muséum*, VIII, p. 226 (Description d'un mulet venant du canard milonin, etc.).

8. *Bull. de l'Acad. de Belgique*, t. XIII, 1re partie, 1846, p. 587.

9. *Journal des savants*, 1846, p. 357.

Morton [1], lequel, dans certains de ses ouvrages, admet la fécondité chez les hybrides provenant d'espèces voisines [2].

Malgré ces vues, on peut dire que la croyance générale à la stérilité des hybrides (mais non dans ce qu'elle avait de trop excessif et de trop rigoureux) s'est maintenue jusqu'à nos jours. Que l'on jette un coup d'œil sur les auteurs récents qui parlent de la question, on verra qu'on limite la reproduction des hybrides; les uns vont même très loin et refusent aux hybrides toute faculté de se reproduire. Voici quelques phrases détachées empruntées à divers ouvrages :

« La plupart des hybrides ne sont pas féconds [3]. »

« On peut considérer comme une règle générale la stérilité de leur progéniture [4]. »

« Les hybrides sont généralement des êtres complètement stériles ».

« La plupart des bâtards d'espèces sont tout à fait impuissants; au moins ils ne peuvent se reproduire entre eux [5]. »

« La fécondité des hybrides existe; mais bien différente de la propagation normale, elle n'est ni complète, ni régulière, ni naturelle [6]. »

« Les métis peuvent engendrer, mais leur postérité devient stérile [7]. »

« Quelques rares exemples de fécondité ont démontré d'une manière péremptoire que ce n'était là qu'une exception qui ne dépassait pas une première génération [8]. »

« Des espèces voisines peuvent donner des métis d'une fécondité plus ou moins bornée, mais qui jamais ne constituent des races subsistant par elles-mêmes [9]. »

Autre part, nous l'avons dit, on ne paraît pas croire à la fécondité des hybrides et même se douter qu'il puisse s'en présenter de

1. Cit. par I. G. S.-Hilaire (*op. cit.*).
2. Écrit à la fin de sa vie. Voir, 3, G. Saint-Hilaire (*op. cit.*, t. I, pp. 149, 150).
3. *Dict. de Levrault* (art. *Hybride*).
4. Lyell, *Principes de géologie*, 4e part., p. 99.
5. *Op. cit.*, 1888, pp. 526, 527.
6. Faivre, *op. cit.*, p. 36.
7. *Nouv. dict. d'Hist. nat.*, Paris, 1818, t. XX, p. 491. *Hybrides*, par Virey. (Celui-ci envisage les oiseaux.)
8. Dr J.-B. Jaubert, *Rev. et Magazin de zoologie*, p. 164, mai 1873. « Description de deux oiseaux hybrides. »
9. *Traité d'anthropologie physiologique et philosophique*, par le Dr Fredault, p. 42, Paris, 1863.

féconds [1]. Ajoutons que certains auteurs leur accordent le pouvoir de se reproduire tout au plus pendant quatre ou cinq générations; d'autres disent même n'avoir pu en obtenir que quatre [2]. En somme, on le voit, la production des êtres nés d'un croisement d'*espèces* est considérée comme très limitée.

Nous n'avons point cependant voulu, dans nos citations, dépasser les deux premiers tiers de ce siècle, parce que, depuis un certain nombre d'années, il se produit une nouvelle tendance à élargir les limites de la fécondité des produits hybrides.

Si nous en croyons Isidore Geoffroy Saint-Hilaire, qui publie en 1862 son *Histoire naturelle générale des êtres organisés* [3] : le démenti est venu, et « aucun argument, véritablement scientifique, ne s'élève plus, d'une manière générale, contre l'aptitude des hybrides à la reproduction ». Il demeurerait établi, d'après ce savant, que l'hybridité (la vraie hybridité, suivant les termes qu'il emploie) n'exclut pas la fécondité [4]. Il va jusqu'à dire que « l'existence de races hybrides indéfiniment fécondes a pris place dans la science [5] ». M. Sanson, qui écrit dix ans plus tard [6], est de ce sentiment : « Le nombre est grand à présent, dit-il, des observations qui prouvent que l'union sexuelle de sujets appartenant à un même genre naturel peut avoir des suites indéfiniment fécondes, bien que ces sujets ne soient point de la même espèce » [7]. Ces cas sont même très fréquents pour M. Carl Vogt : « Les cas où les métis sont féconds entre eux et produisent une espèce mixte constante sont fréquents, écrit-il dans ses *Leçons sur l'homme* [8], et, « aussi loin, ajoute-t-il, que les observations ont pu être suivies, il ne paraît pas qu'on ait remarqué chez les descendants aucune diminution de la faculté reproductrice ». Citons encore cette phrase que nous trouvons chez Broca [9] : « L'hybride le plus parfait possède une organisation aussi

1. Westood, *in Trans. of the entomological Society*, p. 295 (1841-1843).
2. Flourens, *Hist. des travaux de Cuvier*, p. 252.
3. T. III, p. 230.
4. Même vol., p. 233.
5. *Id.*, p. 229.
6. *Annales des Sciences naturelles*, t. XV, p. 1, 1872.
7. M. Samson exprimait du reste la même pensée dès 1868 à la Société d'anthropologie de Paris (Séance du 17 oct. 1868). Voy. t. III, p. 730 (2e série).
8. P. 558 de la trad. française de J.-J. Mouliné, 2e édit., revue par Ed. Barbier, Paris, 1878.
9. Mémoire sur l'hybridité, *Journal de Physiologie du Dr Brown Sequard*, pp. 426, 427.

complète que celle des animaux d'espèce pure; il est capable, comme eux, de prendre racine dans le présent et dans l'avenir, de subsister sans secours étrangers et de perpétuer sa race. Aucun caractère anatomique ou dynamique ne permet de le considérer comme inférieur aux créations primitives de la nature; il peut même, à certains égards, être supérieur aux deux individus qui l'ont engendré [1]. »

M. de Quatrefages, quoique beaucoup plus réservé, admet que l'on connaît « deux espèces, mais deux espèces seulement, dont le croisement soit à peu près toujours et par tout régulier et fécond » [2]. Cela ne veut point dire toutefois qu'une nouvelle espèce durable ait jamais été créée par le croisement de deux autres espèces [3], remarquons-le.

Voici les observations que nous sommes à même de représenter :

Chez les mammifères, parmi les quatre-vingt-deux croisements énumérés dans notre mémoire, entre deux espèces appartenant au même genre (espèces si rapprochées qu'on pourrait quelquefois les considérer comme variétés d'une même souche), nous avons remarqué, dans la plupart des cas, soit dans soixante-deux mélanges, que les produits n'ont point laissé de descendance; ils se sont éteints sans postérité [4].

Nous avons remarqué aussi que, dans douze croisements environ, les produits se sont montrés fertiles avec l'un de leurs parents d'espèce pure ou avec une troisième espèce étrangère; que, dans sept ou huit autres croisements, ils se sont reproduits *inter se*, tantôt donnant naissance à trois ou à quatre générations, mais tantôt, a-t-on dit, à une suite plus nombreuse.

Ce sont ces derniers faits sur lesquels notre attention se portera. Nous nous trouvons ainsi obligé d'entrer dans quelques considéra-

1. Broca a toutefois soin d'ajouter ceci : « Pouvant se reproduire sans limites en se mariant avec ses pareils, il constituerait bientôt une espèce nouvelle aussi durable et aussi fixe que les autres, si la propriété qu'il possède de se mêler en toutes proportions avec les deux espèces d'où il est issu, ne donnait naissance à une multitude de nuances intermédiaires. »

2. *Revue des Cours scientifiques*, t. V, 1867, p. 742.

3. Mentionnons ici Godron qui, en 1872 (de l'*Espèce*, p. 217), s'exprime encore à peu près ainsi : « Les produits d'un mélange de deux espèces légitimes sont toujours stériles entre eux ou le deviennent après un petit nombre de générations. On ne peut les faire procréer, d'une manière continue, qu'en alliant leurs femelles à l'un des deux types primitifs. »

4. Toutefois leur infécondité n'a été constatée *expérimentalement* que dans quelques cas.

tions et de désigner même avec précision les espèces qui, en se croisant, ont donné naissance aux produits fertiles.

PREMIER EXEMPLE : *Cerfs du groupe Sika de Formose, de la Chine centrale et des Iles japonaises.* — Le Père Heude, missionnaire à Chang-Haï, directeur du jardin d'acclimatation des R. P. Jésuites, prétend (dans une communication qu'il a la bienveillance de nous adresser) : que les hybrides de ces diverses espèces sont féconds entre eux; une seule biche se serait montrée stérile. Néanmoins le savant zoologiste observe que « si la succession est directe, une espèce absorbe rapidement l'autre, à plus forte raison si un sang pur s'unit à un hybride ».

Nous ne pensons point que le Père ait poussé très loin ses expériences. Dans le tome II (troisième cahier) des *Mémoires concernant l'histoire naturelle de l'Empire Chinois* [1], quelques-uns des croisements auxquels nous faisons allusions sont racontés [2]. On voit qu'un cerf, *S. grilloanus*, a laissé deux descendants [3]; que de l'union de ces deux descendants est née une biche, puis un faon mâle; mais on ne dit pas que ces derniers aient reproduit et que d'autres expériences aient été tentées.

On nous permettra donc de faire cette remarque : il ne s'agit point, dans cet exemple (on le voit par la note qui accompagne notre texte [4]), d'hybrides demi-sang, c'est-à-dire d'individus provenant de descendants d'un croisement entre deux espèces pures, mais d'individus empruntant moins de sang à une espèce qu'aux deux autres [5].

Le Père tient absolument à considérer ces divers cerfs comme appartenant à des espèces distinctes. Nous ne sommes point à même de contredire ses appréciations.

Dans une étude sur les Suilliens [6], le même écrivain, se basant sur le système dentaire, la défense et la queue, reconnaît encore chez ces animaux un grand nombre d'espèces. Il constate que les

1. Chang-Haï, 1894, imprimerie de la mission catholique (orphelinat de Tou-se-wé).
2. Voy. p. 154.
3. 1° Un produit mâle par une biche déjà hybride d'une mère des îles de Goto (le *C. sika*, supposons-nous) et d'un cerf de Formose (*S. tawanus*?); 2° un produit femelle par une biche de Formose.
4. Note 3.
5. Il paraît que le premier hybride ♂ avait fait retour au type *grilloanus*. Cela est très naturel puisqu'il possédait deux quarts de sang de cette espèce, tandis qu'il ne possédait qu'un quart de sang *sika* et un quart de sang *tawanus*.
6. Mêmes mémoires, t. II (deuxième cahier), 1892.

espèces de *Nesosus* ont donné des races domestiques, lesquelles races spécifiques, transportées hors de leur pays, sont fécondes entre elles. Elles forment, en outre, des sous-races fécondes sans le concours de purs sangs de leur espèce [1]. Néanmoins, un peu plus loin, il dit : « qu'on les conservera en maintenant l'équilibre des sangs par un choix judicieux des reproducteurs *plus ou moins hybridés* ». Il ne peut donc être question ici de reproducteurs *demi-sang*, mais de parents ayant déjà plus ou moins de sang de l'une des deux espèces, ou pour mieux dire, sans doute, de reproducteurs provenant d'ancêtres ayant été croisés avec les espèces pures. — Et du reste, comment suivre des générations d'individus disséminés çà et là? Peut-on savoir exactement si on a toujours eu soin de tenir ceux-ci séparés et de les croiser *inter se* [2]?

Deuxième exemple : *Cervus axis* × *Cervus pseudaxis*. — D'après Isidore Geoffroy Saint-Hilaire, une troisième génération d'individus, provenant de ce croisement, a certainement été obtenue en 1850 [3]. Mais la reproduction a-t-elle eu lieu *constamment* entre les hybrides demi-sang; n'est-ce pas en croisant l'hybride femelle avec le parent ♂ d'espèce pure (le *pseudaxis*) que la fécondation s'est opérée? Puchereau semble le dire. Du reste, au témoignage de l'auteur de l'*Histoire des règnes organiques*, il était difficile de connaître toujours les unions qui se faisaient librement entre les cerfs qui habitaient le parc de la Ménagerie [4].

Remarquons que les deux espèces mères sont tellement rapprochées que l'espèce Faux-axis a été repoussée par des auteurs [5].

Troisième exemple : *Bos indicus* × *Bos gruniens*. — Schlagintwit aurait eu l'occasion de voir des rejetons hybrides jusqu'à la septième génération. On ne dit point si ces hybrides étaient demi-sang ou des individus croisés avec l'espèce pure. Il est très présumable qu'il s'agit d'individus croisés en différents sens [6].

Quatrième exemple : *Bos taurus* × *Bos indicus*. — David Low, qui mentionne les produits de ces deux types obtenus en Angleterre,

1. Voy. p. 108.
2. Nous ignorons du reste si le savant auteur parle d'après ses observations personnelles, car il renvoie aux ouvrages de H. von Nathusius.
3. Voy. *Hist. générale des règnes organiques*, t. III, pp. 221, 222.
4. *Op. cit.* (même page).
5. Voy. *Bullet. de la Soc. d'Accl. de Paris*, p. 538, 1889.
6. Voy. sur ce croisement : « Rapport sur certains animaux du Thibet », cit. *Hagen Entomologische Zeitung*, 1858, p. 48-49.

les dit féconds [1]. La reproduction des mêmes produits a aussi été obtenue dans les fermes du roi de Wurtemberg [2]. Nous ignorons quel est le nombre des générations obtenues *inter se*. Aucun auteur, que nous sachions, n'a précisé ce nombre.

Cinquième exemple : *Auchenia paco* × *Auchenia vigugna*. — C'est sur ce croisement, et sur plusieurs autres, qu'Isidore Geoffroy Saint-Hilaire s'est appuyé pour démontrer la fécondité des hybrides. « Des croisements faits au point de vue industriel, et qui n'intéressent pas moins la science que l'industrie, ont mis, a-t-il dit, M. l'abbé Cabrera, curé au Pérou, en possession de tout un troupeau d'alpa-vigognes [3]. » Le fait peut être exact, il l'est sans doute; mais, suivant les propres expressions d'Isidore Geoffroy Saint-Hilaire, « une partie de ces animaux étaient issus de vigognes saillies par un alpa-vigogne, et d'alpa-vigognes fécondées par des alpacas [4] ». Du reste, d'après les renseignements mêmes fournis par Weddell, M. l'abbé Cabrera n'avait réussi à obtenir la reproduction de ces hybrides qu'en croisant le produit demi-sang avec l'une des espèces composantes [5]. Nous savons qu'il n'existe plus de représentants de ces hybrides; ils se sont tous éteints.

On a aussi parlé de la fécondité des produits du dromadaire et du chameau. Buffon et Enversamm les ont dit féconds. Nous n'en aurions pas été surpris, vu les ressemblances des deux parents. Mais Flourens [6] et Godron [7] prétendent le contraire. Antinori, qui paraît bien connaître le sujet, partage l'avis de ces derniers et indique que, pour obtenir un produit, il est nécessaire de croiser la femelle hybride avec l'espèce pure.

Nous rappellerons ici que les paco-vicenas, c'est-à-dire les produits de l'alpa et du lama, sont frappés de dégénération; nous n'avons donc pas à mentionner le croisement de ces deux espèces.

1. *Hist. nat. agricole des animaux domestiques de l'Europe* (trad. annotée par M. Roger, Paris, 1846, p. 53).
2. Sanson, Zoologie et paléontologie (*Annales des Sc. nat.*, XX, p. 25).
3. *Hist. nat. gén. des règnes organiques*, t. III, p. 226,
4. Voy. M. de Quatrefages, *Rev. des cours scientifiques*, 1868-69, p. 125. Sur la fécondité « non continuée » de ces hybrides, on pourra encore consulter : *Gazette médicale de Paris*, p. 380, 37e année, 3e série, t. XXI.
5. *De l'Instinct et de l'Intelligence*, 1851, p. 160.
6. *De l'Espèce*, p. 207.
7. *Bull. Soc. Acclimatation*, 1856, p. 555. M. Klamkof, qui a voyagé pendant vingt ans dans la partie N.-O. de l'Asie, a affirmé à M. de Quatrefages qu'il n'avait jamais été témoin d'un seul cas de croisement accidentel entre les deux types, bien qu'on ne prenne aucune précaution pour prévenir un pareil fait (voy. in *Rev. des Cours scientif.*, 1868-69, t. VI, le cours de Quatrefages).

Sixième exemple : *Lepus timidus* × *Lepus cuniculus*. — Maintes fois on a parlé de ces deux espèces ennemies et des hybrides qui résulteraient de leur union; nous-même avons écrit un article[1] dans lequel l'existence de produits (indéfiniment féconds entre eux, au dire de quelques-uns) n'avait point été mise en doute. Si nous écrivions aujourd'hui sur le même sujet, nous ferions de nombreuses réserves car, sans nier que le mélange fécond des deux types ait pu se produire, les nombreux faits de croisement que l'on nous a cités sont, pour la plupart, très douteux; nous sommes convaincu que bien des fois nous avons été induit à erreur dans les renseignements que nous avons reçus.

Nous croyons devoir mettre en garde contre les récits qui ont été publiés au sujet de léporides et contre les nombreuses annonces qui les ont offerts au public. Sous ce nom, on ne vend généralement, dans le commerce et chez les éleveurs, que des variétés rousses de lapin. Nous sommes à même d'affirmer qu'aucune race hybride demi-sang, intermédiaire entre le lièvre et le lapin, n'existe actuellement sur les marchés.

Septième exemple : *Cavia cobaya* × *Cavia culteri*. — La race appelée cochon d'Inde angora, répandue dans toute l'Europe, proviendrait d'un cobaye mâle du Pérou à longs poils, croisé de femelles du cobaye ordinaire[2]. Le *C. aperera* sauvage se reproduirait facilement aussi avec la femelle du cobaye domestique, et les métis qui résultent de ces unions seraient doués d'une certaine fécondité[3].

Quelle valeur spécifique doit-on attribuer aux types purs? Le *Cavia cobaya* et le *C. culteri* à longs poils appartiennent à deux espèces distinctes. Puis, a-t-on toujours pris soin de ne croiser entre eux que des hybrides demi-sang? Il serait bien osé de répondre affirmativement à ces questions. Du reste, si on consulte un des bulletins les plus récents de la Société d'Acclimatation[4], on voit que dans les mélanges aucune précaution n'est prise en vue d'obtenir des demi-sang.

Huitième exemple : *Canis lupus* × *Canis familiaris*. — Tout le monde sait que Buffon avait obtenu trois générations successives

1. In *Revue des questions scientifiques de Bruxelles*, janvier 1887. (Des extraits de cette note sont vendus chez J.-B. Baillière et fils à Paris).
2. *Rev. des Sc. nat. appliq.*, n° du 5 oct. 1893, p. 523.
3. *Même Bulletin*, même n°, p. 473.
4. N° du 20 mars 1895, p. 286.

d'hybrides demi-sang de chien et de loup; tandis que Flourens en avait obtenu jusqu'à quatre de chien et de chacal.

Dans ces expériences, on poursuivait un but scientifique; on peut donc croire raisonnablement que les animaux, gardés à vue, ne se sont réellement appariés qu'entre eux. Mais le loup, le chacal et le chien sont-ils trois espèces distinctes? nous avons toujours supposé le contraire. Or, ces deux exemples de métis féconds *inter se* dans la classe des mammifères sont les deux seuls bien authentiques que nous ayons à citer. Nous avons vu par les exemples précédents que, le plus souvent, l'espèce pure intervient dans la reproduction des hybrides.

De ce genre de mélanges, nous aurions d'autres faits à citer. Ainsi le *Zoologische Garten* rapporte[1] qu'au château de Callemberg, près Cobourg, un hybride de *Cervus axis* × *C. elaphus* s'est reproduit de cette manière; il en a été de même pour quelques hybrides de *Cervus virgianus* × *Tagulus memomica*[2], de *Bos indicus* × *B. frontalis*[3], d'*Ursus arctos* × *Ursus maritimus*[4]. Plusieurs hybrides se sont aussi trouvés fécondés par une troisième espèce. Nous avons déjà mentionné, on se le rappelle, l'hybride ♀ du cerf de Formose et du cerf de Goto, fécondée par un ♂, *S. grilloanus*; nous pourrions parler d'un hybride *Cervus gymnotus* × *G. virgianus*, de même sexe, ayant rapporté avec un ♂ *dama*[5]; puis un produit femelle, *Bos frontalis* × *B. indicus*, ayant donné un rejeton avec un ♂ *B. americanus*[6], etc.

Ces exemples sont moins intéressants.

Parmi les onze croisements (plus ou moins assurés) d'espèces de mammifères appartenant à des genres différents, c'est-à-dire parmi les croisements que nous avons classés dans une deuxième catégorie, nous n'avons rencontré qu'un seul exemple de fécondité suivie, celui de l'*Ovis aries* × *Capra hircus*. Mais dans ce cas encore, pour conserver le type de la race créée, doit-on revenir au bouc dès la troisième ou quatrième génération.

1. Voy. pp. 119 et 120. *Frankfurt*, 1869.
2. *Même revue*, p. 318, 1880.
3. Aux jardins de la Soc. zool. de Londres.
4. Voy. *Zoologische Garten*, 1877 et 1882.
5. J. G. Saint-Hilaire (*op. cit.*, t. III, 1852, p. 173 et p. 221). Le *Bulletin de la Société d'acclimatation* (année 1882, p. 678) signale une Biche née d'une Biche hybride de Cerf de Mantchourie et de Biche de France couverte par un Cerf maral.
6. Aux jardins de la Soc. zool. de Londres, 1881. (Voy. les Procedings de cette Société, 1884.)

Il semblerait sans doute étrange, aux yeux de beaucoup de naturalistes, de mettre en doute l'existence dans les Cordillères d'une race intermédiaire entre le bouc et la brebis, race hybride que l'abbé Molina et Claudo Gay, les historiens du Chili, ont fait eux-mêmes connaître. Le premier doute ne viendra pas cependant de nous, mais d'un habitant même de ces contrées, de M. le Dr Philippi, de Santiago [1]. Le docteur n'a pu savoir d'une façon précise l'origine des moutons [2] qui composent ces troupeaux. Tandis que les uns affirment qu'ils sont issus du mouton et de la chèvre, les autres prétendent qu'ils sont une espèce pure [3]. Après recherches, le docteur est de plus en plus convaincu que le chabin n'a jamais été qu'une simple race de la brebis, « dans l'origine de laquelle l'hybridité n'a joué aucun rôle [4] ».

On se trouverait encore beaucoup plus surpris si on apprenait que nous doutons de la fécondité des croisements entre les deux espèces pures, les êtres qui soi-disant en proviennent ayant déjà reçu un nom dans l'antiquité [5].

Depuis Gallien, qui les a fait connaître, un nombre considérable d'exemples ont en effet été cités et sont encore cités de nos jours. Mais les faits qui tendent à les contredire ne sont pas en moins grand nombre et sérieusement établis. Nos propres expériences sont elles-mêmes demeurées sans résultat. Cette constatation vaut la peine d'être faite.

On a dit qu'aucun mélange fécond n'était authentique parmi les espèces appartenant à des familles distinctes; *a fortiori* ne peut-il être question de la fécondité des hybrides douteux qui en résulteraient.

Que se passe-t-il dans la classe des oiseaux?

Parmi les cent soixante-dix-huit croisements obtenus entre espèces d'un même genre, les produits de vingt-deux croisements se sont seuls, à notre grande surprise, montrés féconds. Cette fécondité ne s'est manifestée *inter se* que dans huit cas plus ou

1. Voy. le *Zoologische Garten* de Frankfurt (1876).
2. Appelés linas ou chabins.
3. Les mêmes doutes nous étaient exprimés, il y a quelques années, par un naturaliste compétent, à même de voir et d'étudier de près les chabins envoyés au Muséum par l'empereur du Brésil.
4. Pour ce renseignement, voir les *Actes de la Société du Chili*, t. III, p. 109, 1893.
5. On appelait *Titinus* l'animal qui naît du Bouc et de la Chèvre, *musmo* celui qui naît du croisement inverse.

moins avérés; dans les autres cas, les hybrides étaient accouplés avec l'une des espèces parentes [1] ou avec une troisième espèce ou avec d'autres hybrides [2].

(Il sera intéressant de faire savoir que l'*infécondité* a été reconnue *expérimentalement* dans vingt-deux croisements; non seulement lorsque les hybrides étaient appariés *inter se*, mais quelquefois aussi lorsqu'ils étaient alliés avec l'une des espèces pures composantes.)

Nous étudierons de près les mélanges dont, au dire de quelques-uns, les produits auraient donné naissance à une lignée.

Le PREMIER CAS est celui de l'*Anas boschas* × *Anas zonorhyncha*. C'est encore le Père Heude, de Chang-Haï, qui veut bien nous le signaler. Il paraît que les Chinois de l'ancienne vallée du fleuve Jaune recueillent les œufs du canard *zonorhyncha*, les font éclore dans leurs basses-cours et mélangent les produits qu'ils obtiennent avec l'espèce commune, l'*A. boschas*. Ainsi formeraient-ils une vraie race domestique. Toutefois le Père oublie de nous dire (détail très important) si on n'a jamais recours à l'une des espèces pures pour maintenir la fécondité et la fixité de la nouvelle race. La chose est plus que probable, car il paraît que cette race est *variable*. Le savant missionnaire n'a point du reste employé, dans les termes dont il s'est servi, les deux mots importants *inter se* [4].

Le SECOND EXEMPLE est celui de l'*Anas boschas* × *Dafila bahamensis*. — Bodinus a rapporté [5] que, sur l'île des Faisans à Potsdam, on avait élevé des hybrides de ces deux espèces et que ces mêmes hybrides avaient reproduit pendant vingt ans sous le nom de « Perlenten ». Un tel fait mériterait bien quelques détails plus circonstanciés. Les hybrides étaient-ils demi-sang; n'ont-ils jamais eu de rapprochements avec les autres canards d'espèce pure? Bodinus ne le dit pas. Nous savons cependant que ces hybrides avaient conservé une forme moyenne.

TROISIÈME EXEMPLE : *Anser cygnoïdes* × *Anser cinereus*. — Beaucoup de croisements fructueux et de produits féconds seraient à

1. Ceci sept fois.
2. Ceci quatre fois (trois l'espèce appartenait à un genre distinct du leur).
3. Quatre fois.
4. *Journal für Ornithologie*, 1872, p. 78.
5. Dans une séance mensuelle de la Soc. ornith. de Berlin, tenue le 28 juillet 1871, à 7 h. du soir, dans le restaurant Schlombraner, sous le Tilleul n° 8 (voy. *Journal für Ornithologie*, 1872, p. 78).

signaler. Bornons-nous à rappeler que, d'après Blyth et le capitaine Hutton [1], on rencontre des troupeaux entiers d'oies hybrides dans certaines parties de l'Inde où ne vivent point les deux espèces pures. De là peut-on conclure à la nécessité pour les hybrides de se reproduire *inter se*. Aussi Darwin, parlant de ses hybrides, a-t-il écrit que leur fécondité était illimitée. On doit cependant remarquer que Blyth et Hutton ne disent point que ces troupeaux soient exclusivement composés d'individus demi-sang. On ignore d'ailleurs dans quelles conditions ont été réalisés les premiers croisements. — En outre il faut se rappeler qu'Eyton, qui avait obtenu trois générations successives de métis et avait fait des examens anatomiques sur les deux espèces pures, considérait l'oie de Chine comme une race de l'oie cendrée, malgré les différences que ces deux types présentent [2].

Quatrième exemple : *Anser cygnoïdes* × *Bernicla canadensis*. — M. Chevreul a fait savoir en 1846 [3] dans le *Journal des savants* que M. de Lafresnais avait donné au Muséum une prise de métis d'une oie de Guinée mâle et d'une oie à cravate femelle et que de tels hybrides s'étaient reproduits jusqu'à sept fois; il n'ajoute pas *inter se*.

Cinquième exemple : *Euplocamus nycthemerus* × *Euplocamus swinhoei*. — Nous avons obtenu, dans nos parquets d'Antiville, une deuxième génération d'hybrides de faisan argenté et d'euplocome du Nepaul; mais nous n'avons pu aller au delà. Depuis plusieurs années les œufs que pondent les femelles demeurent constamment stériles, au moins aucun jeune n'est né viable [4].

Sixième exemple : *Euplocamus nycthemerus* × *Euplocamus melanotus*. — Ce croisement est beaucoup plus intéressant, car on aurait obtenu à la ménagerie du Muséum de Paris cinq ou six générations d'hybrides. Toutefois il règne dans le récit qui a été fait de ces expériences [5] une certaine obscurité. Nous y avons relevé des erreurs à l'aide de renseignements particuliers qui nous ont été communiqués au Muséum même.

1. Cit. par Darwin, *Origine des Espèces*, trad. franç., p. 292.
2. D'après une note insérée dans les Transactions de la Soc. entomol. de Londres (vol. III).
3. P. 357.
4. Ce n'est point dans nos parquets que le croisement des deux espèces pures s'était opéré. Nous avons acheté les hybrides de 1re génération, c'est-à-dire les Oiseaux provenant du croisement des deux parents.
5. Dans le *Bulletin de la Société d'acclimatation*.

Septième exemple : *Thaumalea picta* et *Thaumalea amherstiæ*. — Nous possédons actuellement une cinquième génération d'hybrides demi-sang et croisés *inter se*. Plusieurs de ces générations ont été obtenues dans nos parquets; mais les premiers parents hybrides, provenant du croisement direct, avaient été obtenus chez des tiers. Quelques individus de deuxième génération ne sont même point nés dans nos volières. Enfin souvent nous avons remis à des éleveurs le soin de faire éclore les œufs. Nous pensons néanmoins, vu la grande attention que nous avons donnée à ces oiseaux, que le résultat que nous annonçons est réel.

Dans les soixante-huit croisements entre espèces de genre distinct, mais appartenant à une même famille, nous n'avons rencontré qu'un seul produit s'étant montré fécond avec l'une des deux espèces composantes : c'est l'hybride ♂ *Columba livia* × *Turtur risorius* avec la femelle *risorius*, car l'hybride ♀ du même croisement demeure stérile, ainsi que nous nous en sommes assuré.

Dans deux autres cas, l'hybride a fécondé une troisième espèce [1] et, dans un troisième exemple, il a été fécondé par cette troisième espèce [2].

Ainsi dans soixante-cinq cas sur cent soixante-dix-huit, l'hybride de deux genres est demeuré sans postérité. — Tous les produits étaient-ils pour cela radicalement inféconds? Nous l'ignorons. Nous savons que l'infécondité a été constatée *expérimentalement* dans huit croisements.

Il est presque inutile de dire que, dans les mélanges de la troisième catégorie, aucun produit hybride n'a pris naissance [3].

1. Ce sont : 1° un hybride ♂ *Phasianus reevesi* ♂ × *picta* ayant fécondé *Ph. ellioti* ♀ (chez M. Hunghdebant); les petits sont morts en naissant; 2° un hybride ♂ *Phasianus colchicus* × *Euplocamus nycthemerus* ayant fécondé *E. melanotus* ♀.

2. C'est une femelle *Th. amherstiæ* × *Ph. versicolor* dont les œufs ont été fécondés par un *Th. picta* ♂.

3. Rappelons à ce propos l'intéressante observation communiquée par M. de Quatrefages sur les greffes animales, os et autres, opérées sans résultat de famille à famille, in *Rev. des cours scientif.*, 1867-68, p. 743. M. Schröder aurait cependant réussi à élever des bâtards mâles et femelles, issus d'un coq domestique et d'une poule *urogallus*, bâtards qui se seraient reproduits avec la volaille. — Nous manquons d'indications sur ce fait intéressant rapporté, croyons-nous, dans les *Mitth. Orn. Ver. Vienne* de 1880.

TROISIÈME QUESTION

A quelles causes doit-on attribuer l'infécondité de beaucoup d'hybrides?

Chez l'individu femelle hybride l'ovaire se trouve parfois atrophié. Nous avons constaté deux fois ce cas chez des *Cairina moschata* × *Anas boschas* ouvertes vers l'époque de la reproduction. Chez elles l'ovaire paraissait manquer, au moins ne présentait-il aucune trace d'œufs; la grappe, d'ordinaire si facile à reconnaître, ne pouvait être aperçue. — Ces deux oiseaux, conservés vivants pendant plusieurs années, n'ont jamais pondu.

Leadbeater constata chez une femelle hybride, provenant d'un faisan et d'une poule de Bantam, que l'oviducte était sans communication avec le cloaque [1].

Comme l'ovaire, les testicules peuvent se trouver atrophiés; puis les spermatozoïdes manquer dans la liqueur séminale. Chez un coquart ♂ [2], que nous avons disséqué après l'avoir observé longtemps en captivité, les testicules étaient à l'état rudimentaire et les canaux déférents extrêmement minces. Nous avons examiné au microscope (objectif 7 et oculaire 3) la matière contenue dans les uns et dans les autres; nous n'y avons aperçu aucun spermatozoïde. Cette matière, au lieu de se montrer à l'état presque liquide, comme dans les testicules normaux, était compacte et ne pouvait se liquéfier au contact de l'eau [3]. Chez un hybride ♂ *C. moschata* ♂ × *A. boschas* ♀ (lequel oiseau s'était montré incapable de féconder une cane domestique), nous avons bien rencontré deux testicules, dont un de dimensions très exagérées; mais la liqueur qui y était contenue, ainsi que dans les canaux déférents, était dépourvue de spermatozoïdes, ou ceux-ci étaient tellement faibles qu'on ne pouvait les distinguer. Cette liqueur ou matière gluante devenait, par places, épaisse et presque dure. Le même phénomène a été constaté dans les testicules d'un hybride *C. elegans* × *F. canaria*; mais chez

1. *Magazine of nat. history*, mars 1834, p. 153, cit. par Gérard, Dict. d'Orbigny (au mot *Espèce*), p. 445.

2. Le coquart est le produit de la poule et du faisan. Sur cet hybride consultez notre brochure : *L'hybride du Faisan ordinaire et de la Poule domestique*, extrait de *l'Éleveur*. Il existe un tirage à part.

3. Le Coquart dont il s'agit n'avait jamais essayé de s'approcher des Poules avec lesquelles il se trouvait. L'examen de ses organes reproducteurs a eu lieu le 18 avril.

celui-ci les parties sexuelles étaient beaucoup moins volumineuses que dans l'espèce pure; elles étaient très petites. Nous n'avons pu faire égoutter le sperme qui s'y trouvait à l'état de matière gluante; nous n'y avons découvert aucun spermatozoïde. Il sera intéressant de faire remarquer que l'oiseau, qui vécut en captivité pendant plusieurs années, n'avait point fécondé deux femelles *C. canaria* de race pure qui lui avaient été données. Celles-ci cependant avaient pondu et couvé assidûment. Ajoutons qu'une femelle hybride, sa sœur, avec laquelle nous avions tenté de l'apparier auparavant, n'avait pondu aucun œuf.

Ainsi les hybrides peuvent être dépourvus d'organes génitaux normaux. Le physiologiste Wagner s'était rendu compte de cette défectuosité sur de nombreux hybrides *F. canaria* × *C. carduelis*. Après avoir constaté qu'au printemps, chez le canari mâle, les parties sexuelles se gonflent et prennent une forme ovale arrondie d'une grandeur à peu près égale; que les canaux déférents forment, à côté du cloaque, des rouleaux particuliers de la forme d'un peloton; que les animalcules y sont, comme chez tous les Fringillés, très grands et très forts [1]; après avoir aussi constaté que chez le mâle chardonneret tout se comporte de la même façon, quoique les animalcules les mieux formés soient plus maigres et plus courts [2], il remarqua au contraire une grande diversité chez les hybrides provenant de ces deux espèces. Chez quelques-uns les testicules étaient très petits; chez tous ne dépassant jamais plus de la moitié de ceux des parents et étant d'une forme plus arrondie. Les fils à bouts gonflés, contenus dans les anneaux, n'étaient point reliés en paquets réguliers, mais jetés en désordre entre les molécules elles-mêmes plus opaques et plus grandes que dans la matière cornée des kystes ordinaires. Cette défectuosité paraissait être due à une production imparfaite des spermatozoïdes dont la forme et la dimension n'étaient pas normales. En outre, les canaux déférents étaient toujours vides, même chez les individus dont les testicules étaient le mieux développés. Mais chez les hybrides de sexe femelle, Wagner trouva les organes de la génération dans des conditions anatomiques favorables à la reproduction, c'est-à-dire avec l'ovaire renfermant de petits corps jaunes pourvus d'une bulle germinative.

1. Ils atteignent presque à un 10e de ligne (le pinson ordinaire). Leur pointe terminée en spirale est très fortement accentuée, etc.
2. Ils mesurent un 15e de ligne.

Nous pouvons corroborer le dire du savant en faisant savoir que pendant de longues années nous avons conservé vivants beaucoup de ces femelles hybrides et que toutes, à quelques exceptions près, pondaient des œufs normaux; mais ces œufs ne vinrent jamais à maturité quoique les femelles qui les pondaient fussent en compagnie de mâles hybrides et même, si nos souvenirs sont exacts, de mâles de leur propre espèce. Disons que les mâles hybrides se sont, en tout temps, montrés impuissants à féconder des femelles d'espèce pure. Cent fois nous avons recommencé les mêmes expériences.

Dans la liqueur séminale d'un hybride ♂ de *Columba palumbus* × *Columba livia* (soumis à l'examen de M. Camille Dareste), le docteur crut reconnaître une déformation des spermatozoïdes; ces corps auraient été à l'état de bâtonnets. Toutefois nous n'oserions affirmer que la préparation microscopique fût dans de bonnes conditions. En effet chez plusieurs autres hybrides, *Columba livia* × *Turtur risorius*, qui n'avaient jamais pu, comme le dernier oiseau, féconder de femelles, M. Dareste rencontra au contraire des spermatozoïdes bien conformés, ou bien dans les testicules ou dans les canaux déférents [1]. Nous avons fait nous-même une constatation semblable chez un produit des mêmes espèces, lequel s'était montré infécond. Nous y avons trouvé de nombreux spermatozoïdes, plusieurs se remuant et ne différant en rien de ceux que l'on rencontre chez *Columba* ou chez *Turtur*. Nous ne sommes point certain cependant que les deux canaux déférents existassent; nous n'avons pu nous rendre compte que de l'existence d'un seul, le droit, qui a pu être examiné suffisamment [2].

Depuis ces observations, nous avons constaté la fécondité chez un de ces hybrides, *T. risorius* × *C. livia* déjà âgé; deux fois il féconda un des œufs de la femelle *T. risorius* avec laquelle il était accouplé. Le seul jeune qui parvint à l'âge adulte (le premier œuf fécondé avait été brisé), vit encore aujourd'hui; mais il se montre constamment infécond avec la *T. risoria* que nous lui avons donnée, quoique, remarque curieuse, celle-ci soit de pure espèce et que lui-même possède trois quarts de sang de la même espèce.

1. Ces examens sont mentionnés dans la *Revue de Biologie*. Voy. *Sur l'hybridité chez les Oiseaux*, par M. Dareste (Note présentée par M. Charrin). Par erreur M. Dareste dit, dans cette note, que nous lui avons affirmé que les hybrides mâles, qu'il a examinés, étaient féconds avec les femelles d'espèces parentes; c'est le contraire qui a eu lieu.

2. Notre préparation laissait un peu à désirer.

Les examens d'Hebenstreit, de Ch. Bonnet, du baron de Gleichen, de Prévost et Dumas, de Gerber et Winkler, et d'autres physiologistes, entrepris sur les organes générateurs des mulets, ont été souvent cités. Nous nous bornerons à rappeler que ces expérimentateurs ne trouvèrent point d'animalcules spermatiques (spermatozoïdes) dans la liqueur séminale des mulets mâles, ou bien les spermatozoïdes qu'ils y découvrirent étaient ou réduits ou déformés, c'est-à-dire imparfaits, remplacés même par de petits corps arrondis et brillants [1].

Mais Brugnone et Gerber [2] trouvèrent des corps jaunes dans les ovaires de la mule, corps indiquant l'existence d'œufs plus ou moins bien conformés. M. Colin a vu, dans la collection de M. Coste, un ovaire de mule portant un corps jaune très caractérisé [3]. D'autres anatomistes ont cru reconnaître que le conduit de l'urine était placé chez les mules d'une manière différente de celle qui a lieu dans les autres animaux [4], conformation vicieuse suffisante pour les rendre stériles; au reste Hebenstreit n'aurait point découvert de vésicules transparentes (d'œufs) dans l'ovaire [5].

Constatons en terminant que la stérilité du mulet ne le prive pas de désirs : il en est particulièrement tourmenté au printemps, à ce point qu'on est obligé de le soumettre à la castration [6]. Cette ardeur génésique est très visible chez les hybrides de colombe et de pigeon; mais nous la croyons nulle chez les produits de la poule et du faisan [7].

On a prétendu que l'infécondité des hybrides provient de ce que

1. G. Colin, p. 944, t. II, édit. 1808, *Traité de Physiologie comparée*, qui rapporte ces expériences.

2. Cit. par M. de Quatrefages, *R. des C. scient.* (1868-1869), p. 124. Voy. aussi le *Bull. de la Soc. d'acclimatation de Paris*, 1885, p. 382 (Procès-verbaux).

3. Voy. p. 944, t. II, 3e édit., *Traité de physiologie comparée*.

4. Le Dr Hebenstreit (cit. par Valmont de Bomare, *Dict.*, p. 189).

5. Même source. Colin dit cependant que les mules n'ont rien d'anormal dans la disposition et la structure de l'appareil génital. Voy. p. 944, *op. cit.* Sur le même sujet consultez : Pagenstecher, *Algemeine Zoologie*, 1875, p. 214; *Gazette médicale de Paris*, 37e année, 3e sem., t. XXI, 1866; Bory de Saint-Vincent, *Dict. d'hist. nat.*, t. X, p. 120; Valmont de Bomare (*Dict.*, p. 189); Burdach, p. 257, *Traité d'anatomie*, 1838; d'Orbigny, *Dict.* (1846). Art. *Propagation* de Duvernoy, lequel cite Bechstein, t. I, p. 293; Gleichen, p. 25; Quatrefages, *Revue des cours scientifiques*, 1868-1869, p. 124; *Bull. Soc. d'accli.*, 1885, p. 382; Haussmann, *Uber der Mangel der Staamenthierchen bei Maulthieren*, 1884; *Prichard's Naturgesch. der Menschengeschlechter*, etc.

6. *Encyclopédie pratique de l'agriculture*, t. X, Paris, 1885, p. 655.

7. Voy. les faits que nous citons dans notre article : « Hybride de la Poule domestique et du Faisan », *L'Éleveur*, nos 236, 237 et 238 de juillet 1889.

ceux-ci sont généralement retenus dans d'étroits réduits [1] ou appariés entre proches parents [2]. Nous l'avions craint aussi; nous avons voulu nous rendre compte de cette assertion. Nous avons fait construire de très vastes volières représentant de petits jardins couverts de grillages où nous avons lâché maintes fois de nombreux hybrides d'oiseaux. Quoique les femelles nichâssent dans les arbustes comme en pleine nature, leurs œufs n'ont jamais donné de jeunes. Le résultat a été absolument celui que l'on obtient en cage, c'est-à-dire négatif.

La stérilité chez l'hybride est donc produite par des causes qui tiennent à l'organisation même de son être.

1. Geoffroy Saint-Hilaire, *Bull. Soc. accl.*, n° 3, mars 1887, p. 179. Voy. aussi Broca et autres.
2. Darwin, *Origine des espèces*, p. 271, et aussi Émile Ferrière, *le Darwinisme*, p. 86.

DE L'ACTION DES ORGANES LOCOMOTEURS

AGISSANT

POUR PRODUIRE LES MOUVEMENTS DES ANIMAUX

Par P. LE HELLO.

Cette question a déjà été traitée par nous dans les numéros de janvier-février 1893-1895 de ce journal. Grâce à la bonne fortune qui nous a permis de fréquenter pendant quelques semaines la station physiologique, et de reprendre nos études sous la direction de M. le professeur Marey, nous possédons aujourd'hui quelques faits nouveaux, qu'il nous semble utile de relater.

Parmi les documents que l'on doit à l'éminent physiologiste qui vient d'être cité, il n'en est pas qui ne soient en relation avec les vues que nous avons exposées et un certain nombre nous paraissent contredire, d'une façon absolue, les interprétations des phénomènes de la locomotion qui ont cours. Déjà nous avons signalé la délimitation de la trajectoire du garrot au-dessous de la taille, à toutes les allures, d'après des travaux s'appuyant sur les chronophotographies et l'expérimentation directe.

A côté de cela, nous appellerons l'attention sur l'augmentation de la vitesse se montrant dès la première moitié de l'appui — *La Machine animale*, p. 126 et suivantes [1], — sur les conditions d'après lesquelles les pieds pressent le sol dans la même phase de l'action des organes locomoteurs — *Le Mouvement*, p. 149 et suivantes,— enfin sur les notations obtenues par la méthode graphique dans la mesure des intensités relatives des pressions exercées par les pieds antérieurs et postérieurs — *La Machine animale*, p. 159

1. M. Marey, *La Machine animale* (1882) et *Le Mouvement* (1894).

et suivantes. Ces derniers résultats prouvent que la pression déterminée par les membres antérieurs est *au plus* égale à celle que l'on constate pour les membres postérieurs, ce qui arrive quand il s'agit du pas; au galop les courbes donnant l'intensité avec laquelle les pieds pressent le sol ont un peu plus d'amplitude pour les extrémités postérieures.

Dans le domaine des recherches actuellement entreprises, nous avons suivi avec beaucoup d'intérêt les études des actions musculaires par la chronophotographie. M. Marey a obtenu des figures très nettes des différentes périodes des mouvements; elles permettent de suivre les divers déplacements des rayons osseux et de mesurer approximativement les degrés de raccourcissement des muscles. Du reste, pour préciser davantage ces données, l'éminent expérimentateur a eu l'heureuse idée de dessiner les os dans les épreuves soumises préalablement à un agrandissement considérable.

C'est à proprement parler de ces travaux que dérive l'idée qui a présidé à la construction des appareils dont la description fait l'objet principal de ce mémoire. Au surplus, nous n'avons réellement d'autre mérite que celui d'avoir exécuté un programme que M. Marey nous a grandement aidé à tracer.

I

Mode d'intervention des puissances dont dérivent les déplacements de la masse, chez les animaux quadrupèdes.

La figure 1 représente l'appareil de démonstration des actions musculaires auquel il vient d'être fait allusion. Les doubles lignes que l'on voit sur ce schéma correspondent aux axes de mouvements des os[1] et aux saillies de ces leviers[2], d'après les proportions approximatives qu'on leur voit chez le cheval. Les parties similaires ont été soudées par des entretoises, ce qui a donné de la stabilité à l'ensemble du mécanisme. En somme, la représentation que nous avons adoptée est surtout supérieure à l'emploi d'un

1. *MN*, axe de la tête; NY, axe de l'encolure; EG, axe de l'épaule; EJ, axe du bras; JB, axe de l'avant-bras et du canon; BP, paturon et pied; GH, dos et rein; HA, axe de l'ilium; AI, axe de l'ischium; AR, axe du fémur; RJ, axe de la jambe; JB, axe du canon postérieur; BP, axe du paturon et du pied.

2. AT, grand trochanter; Rr, rotule; Jj, calcanéum; Bb, grands sésamoïdes. Si on prend la distance qui sépare *les centres de mouvements articulaires* de la partie la plus saillante des reliefs osseux, on verra que les dimensions que nous adoptons ne sont nullement exagérées.

squelette, en ce qu'elle permet de faire abstraction de l'abduction et de l'adduction.

Les membres abdominaux offrant le même type d'organisation chez les bipèdes et les quadrupèdes, nous avons pensé qu'on doit y rencontrer les puissances locomotrices essentielles. Les principaux muscles pouvant agir dans la production du mouvement en avant — les muscles rotuliens, les fessiers et les ischio-tibiaux [1] — ont été remplacés par les masses rétractiles en caoutchouc : *1*, *2*, *3*, et les muscles où les parties tendineuses dominent, chez le

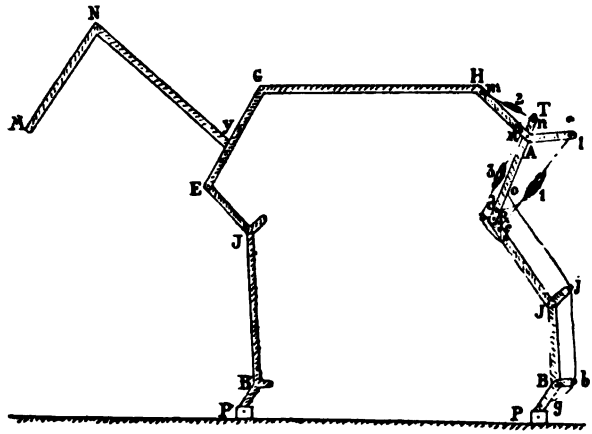

Fig. 1.

cheval — spécialement le fléchisseur superficiel des phalanges et les jumeaux de la jambe, — sont donnés par des cordes inextensibles ou plutôt par la corde *o j b g*. Les membres antérieurs sont simplement rappelés par une bande métallique articulée en E avec l'épaule, et pouvant pivoter autour de son extrémité inférieure *P*.

On s'assurera que la disposition moyenne des ischio-tibiaux correspond bien à *I d*, celle des fessiers à *m n* et celle des muscles rotuliens à *a r f*. Le fléchisseur superficiel des phalanges *o j b g* crée une subordination intime entre les mouvements du fémur, du jarret et du boulet. Les jumeaux de la jambe, allant de *o* en *j*, le suspenseur du boulet qui s'étend de *J* à *B* et le fléchisseur profond des phalanges opérant de la partie moyenne de *R J* à *P*, en arrière

1. Dans ce groupe il faudrait faire entrer non seulement le biceps fémoral, le demi-tendineux, le demi-membraneux et la partie postérieure du fessier superficiel, mais aussi *tous les autres muscles placés en arrière du fémur.*

du jarret et du boulet, paraissent avoir pour rôle d'accentuer la coordination qui vient d'être signalée à propos des déplacements des rayons en arrière desquels ils sont situés [1].

L'action simultanée des trois ordres d'organes contractiles fait naître un mouvement de progression très étendu, avec ouverture des articulations, du boulet, du jarret, du grasset (jambe et cuisse) et de la croupe (hanche et cuisse). Pour établir ce mode de fonctionnement, on reporte l'extrémité inférieure des membres antérieurs *en avant de la ligne d'aplomb* (fig. 2) et on ramène les pieds

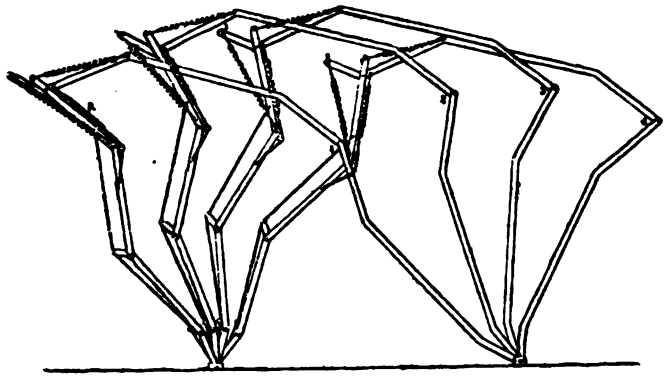

Fig. 2.

postérieurs sous le tronc. On distend ainsi les liens élastiques 1 et 2; l'effet analogue s'obtient dans les parties représentant les muscles rotuliens par la fixation de leur extrémité supérieure un peu en avant de la charnière coxo-femorale, en raison d'un déplacement de ce point d'insertion lors de la rétraction du bloc de caoutchouc 1. La suppression de la puissance simulatrice des fessiers gêne considérablement le mouvement progressif [2]; l'élimination du rôle des

1. M. Lenoble du Teil a attiré notre attention sur une particularité de fonctionnement qui se rapporte assez directement à la question que nous examinons. Lorsqu'on regarde de derrière un cheval à peau très fine, marchant au pas, on voit se dessiner, au moment du lever, sur la partie postérieure du canon, une sinuosité due aux organes tendineux sous-cutanés, en état de relâchement. Avec un peu d'attention il devient évident que cette disposition a pour siège la corde tendineuse dont il vient d'être parlé et qui reçoit par conséquent très improprement le nom de fléchisseur superficiel des phalanges.

2. Ces muscles agissent autant comme abducteurs que comme propulseurs. Cela est indiqué par la direction de leur résultante, qui est oblique de dedans en dehors. D'ailleurs, des modifications subordonnées à cette interprétation s'observent dans l'organisation propre aux animaux qui progressent par sauts (grenouille, lapin, etc.).

ischio-tibiaux arrête tout phénomène de translation, et les mêmes conséquences se produisent en l'absence de la rétraction correspondant aux muscles rotuliens, parce que la rigidité du membre n'est plus assurée.

En somme, nous trouvons là une démonstration complète des principes généraux que nous avons admis. Relativement au rôle joué par les muscles ischio-tibiaux, la démonstration est matériellement évidente; il en est ainsi pour toutes les conditions du développement des forces par les organes contractiles des membres postérieurs. Au sujet de l'action du poids du corps, la preuve de son influence ne manque pas non plus de précision : l'intervention de cette force ressort de la facilité de fonctionnement que donne le déplacement des membres antérieurs en avant, au début de la mise en mouvement du mécanisme. Dans le cas présent, si le train antérieur ne se détache pas complètement, rappelant ainsi ce qui existe dans les *allures marchées* des quadrupèdes, c'est que le développement de la force est limité par l'impossibilité d'établir une vitesse acquise, qui est un des éléments essentiels des *allures sautées* : du *trot* et du *galop*.

Pour saisir les relations des puissances agissant en pareil cas, il suffit de supposer, comme nous l'avons fait pour les quadrupèdes, que dans l'appareil considéré au repos, les membres antérieurs soient instantanément supprimés. Si en même temps la rigidité des membres postérieurs est conservée, ainsi que celle de l'angle coxo-fémoral, un mouvement de pivotement autour du point P fait progresser le point A, qui pousse devant lui le corps et le balancier cervical. Cette suppression du rôle de support des membres antérieurs existe précisément dans les déplacements des animaux; mais ainsi que dans le fonctionnement du mécanisme dont nous nous occupons, l'angle formé par la croupe et la cuisse n'est pas seulement rigide : il s'ouvre et le corps est maintenu horizontal pendant que le mouvement de pivotement du membre s'effectue[1]. L'ouverture de l'angle de la croupe provient en grande partie du raccourcissement des fessiers et des ischio-tibiaux.

1. Les membres antérieurs peuvent être à l'appui sans que la force musculaire agisse à un degré suffisant pour détruire l'action du poids du corps; c'est même ce qui existe dans le fonctionnement de l'appareil qui vient d'être décrit. Cette disposition est également très bien caractérisée chez le cheval de trait qui traîne une lourde charge avec les membres antérieurs fléchis et cramponnés pour fournir leur part d'efforts de traction.

Il serait possible de démontrer expérimentalement la valeur de l'action de la pesanteur dans l'utilisation des efforts musculaires produits par les muscles de la croupe et de la fesse. A cet effet, il suffirait d'établir, dans l'appareil ci-dessus, une charnière, au niveau du rein, et de souder sur le tronçon AH situé en arrière, un prolongement rigide AB, terminé par une fourche BMN, à l'extrémité de laquelle serait placée une glissière, MN, correspondant à un bouton fixé au niveau du garrot. On pourrait alors constater que la transmission de l'action des membres postérieurs sui-

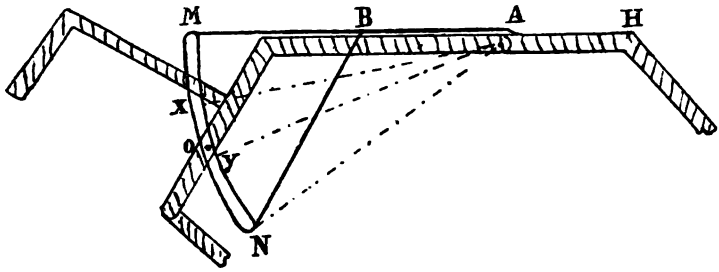

Fig. 3.

vant l'ilium et les tiges rigides AM, AX, AY, etc., n'empêche pas l'annihilation complète des mouvements progressifs.

II

Analyse plus intime des procédés suivant lesquels se développent les actions musculaires dans les membres postérieurs et antérieurs.

Nous passerons successivement en revue ce qui est relatif aux extrémités postérieures, puis aux antérieures, dans la production des efforts locomoteurs; nous terminerons par l'examen de l'amortissement ou de l'absorption des effets de la pesanteur dans les deux paires de membres.

*
* *

Dans l'interprétation des phénomènes qui s'observent dans le fonctionnement des membres postérieurs, le premier point à préciser est le rôle exact des ischio-tibiaux, dont la puissance s'est montrée si remarquable dans les expériences relatées ci-dessus;

c'est aussi la détermination de la fonction de ces organes qui va nous occuper en premier lieu.

Le tronc peut être figuré par une bande métallique *PH*, le coxal par une seconde bande qui lui est soudée *HAI*, le fémur par une troisième bande *TR* articulée à l'ensemble *PHAI*, au point A. En plus, deux tiges transversales sont placées en *d* et *I*. Un nœud de ficelle est passé de *d* en *I*, de façon à pouvoir amener le rapprochement de ces deux points. Sous l'influence d'une traction opérée sur les extrémités du lien, tout l'appareil progresse dans le sens XY, jusqu'à ce que l'angle *RAI* soit complètement fermé.

Il est évident que l'horizontalité de la tige *PH* ne peut être maintenue qu'autant qu'une force de soutènement *IS* opposée à P, poids

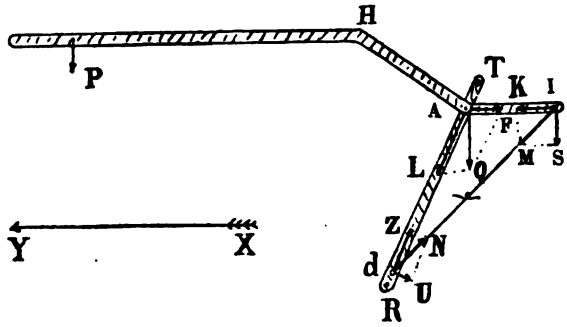

Fig. 4.

de la bande *PHA*, agit en *I* par l'intermédiaire du levier *PHAI*, dont le point fixe est en *A*. Or, la force *IM* se décompose précisément en *IS* et *IK*, pendant que la force exactement égale *dN* a comme éléments de subdivision *dZ* et *dU*, la première suivant l'axe du fémur, la seconde [1] perpendiculaire à cette direction.

Mais la résultante des efforts de soutènement *Q*, égale à la somme des composantes *IS* et *P*, est située en A; elle doit être détruite par *dZ* et *IK* [2]. Suivant qu'il s'opérera un mouvement en hauteur ou en avant, on sera autorisé à penser que *IK* est supérieure ou non à la quotité nécessaire pour absorber *AF*. L'expérimentation prouve, ainsi que nous l'avons indiqué, qu'avec une valeur suffisante de *P*,

1. Cette force est détruite par l'action des muscles rotuliens et du poids L descendant suivant l'axe de la cuisse. Cela se voit encore mieux dans la figure 1, c'est-à-dire dans le fonctionnement normal des organes locomoteurs.

2. Ces dernières forces sont en effet opposées à AF et AL, éléments de décomposition de la force Q.

IK détermine réellement le mouvement en avant; on peut aussi constater, ce que la décomposition des forces laissait supposer, que les conditions du mouvement sont d'autant meilleures que l'axe du fémur *RT* se rapproche davantage de la verticale. Autrement dit, par suite de l'horizontalité plus grande de *d I* comparé à *AR*, l'élément *AF* diminue plus vite que *IK*, lorsque le fémur se redresse.

En ce qui concerne les relations de *dZ* et de *AL*, pour être fixé il faut se reporter au fonctionnement de l'appareil représenté par la figure 1; on y observera que dans les conditions ordinaires *dZ* n'atteint pas une valeur supérieure à *AL*, puisque l'appui ne cesse pas d'exister. Il n'y a qu'un cas où le mouvement en hauteur se produise : dans la *ruade*. La contraction suivant *d I* étant brusque et intense, le point *P* peut être élevé et la progression s'accompagner d'un déplacement dans le sens de la hauteur; c'est ce qui se produit dans le *saut*. Mais, nous le répétons, dans la progression telle qu'elle s'effectue ordinairement chez les animaux supérieurs, les ischio-tibiaux ont pour rôle essentiel d'établir le soutènement et de déterminer un mouvement de pivotement du fémur autour de son extrémité inférieure.

Le déplacement de l'os de la cuisse suivant le procédé qui vient d'être décrit est facile à suivre dans les chronophotographies. On y retrouve également l'inscription des conséquences que ce phénomène doit avoir : le report en avant des attaches supérieures des jumeaux de la jambe et du fléchisseur superficiel des phalanges, dont l'influence se transmet jusqu'à l'extrémité inférieure du membre. Tout cela est également mis en évidence dans l'étude du fonctionnement de l'appareil représenté par la figure 1.

Le mode suivant lequel s'obtient le développement de la force par la contraction musculaire, pendant l'impulsion, pour les autres muscles que les ischio-tibiaux, est aussi très important à connaître. C'est la même relation de puissance que celle par laquelle s'effectue le déplacement de la barque analysé par Borelli : dans les deux cas on trouve un mouvement obtenu à l'aide d'une force s'appuyant sur le corps déplacé dans l'espace[1]. Pour fixer les idées, examinons ce qui se passe pour un levier quelconque, le fémur par exemple; on pourra s'assurer que le même raisonnement est applicable aux autres rayons.

1. La rame est un levier du deuxième genre, sur une des extrémités duquel les rameurs développent une force, pendant que l'autre est repoussée par l'eau. La résistance, le poids de la barque, agit sur un point situé entre le centre d'appui et le niveau où la puissance est appliquée.

Dans le cas considéré, la puissance est appliquée en *T* (fig. 4), la résistance est située dans la jointure coxo-fémorale et le point d'appui correspond à l'articulation fémoro-tibio-rotulienne; le raccourcissement musculaire agit consécutivement suivant *LT* et *TL*, avec *LM* = *TN*. La première de ces actions se décompose en un élément perpendiculaire à *LA* (LK) et l'autre dans sa direction (Lm); la seconde force se partage en une subdivision perpendiculaire à *RT* (Tn) et une autre agissant suivant *TA*. La puissance opérant dans le sens *LA* et celle qui est perpendiculaire à *RT*,

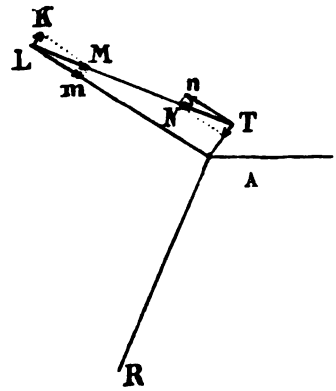

Fig. 5.

qu'on voit appliquée à l'extrémité du trochanter, ont une direction opposée; pour que l'équilibre s'établisse, il faudrait que

$$Lm \times AR = Tn \times TR.$$

Puisqu'on a $AR < TR$, cette égalité ne peut exister.

*
* *

En ces derniers temps, quelques auteurs ont été jusqu'à admettre que les membres antérieurs agissent seulement dans l'*amortissement*, dans l'absorption des effets du poids de la masse. Il y a là, à notre avis, une erreur d'interprétation très grave, et nous croyons pouvoir facilement le démontrer.

Dans le fonctionnement de l'appareil représenté par la figure 1, la rigidité des membres de devant intervient visiblement pour absorber *la part d'influence du poids du corps qui n'est pas utilisée dans la production de la contraction des muscles de la croupe et de*

la fesse. Mais on conçoit facilement que la somme de force assurant cette rigidité puisse être dépassée, et qu'un effort soit produit suivant l'axe général de ces membres, par l'extension des jointures qu'on y rencontre.

Suivant le degré d'inclinaison de l'axe des extrémités antérieures les forces F, F¹ (fig. 6) qu'ils produisent ainsi, peuvent se décomposer en une action de soutènement S et une autre horizontale M, ou M_1.

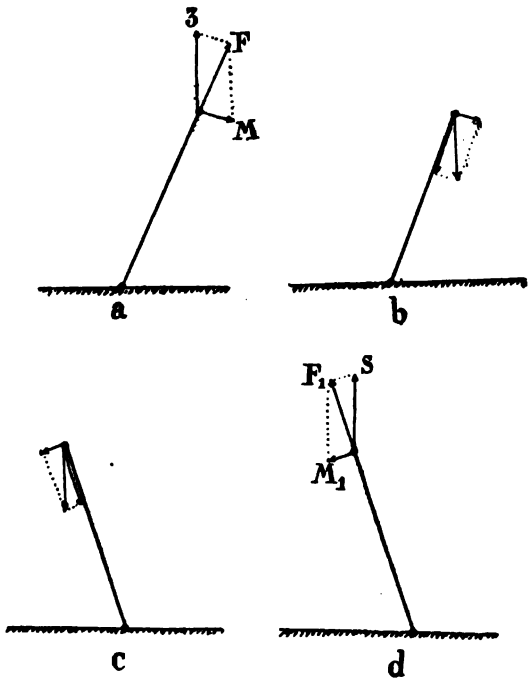

Fig. 6.

Il est clair que c'est seulement pendant la seconde partie de l'appui, lorsque le membre est dirigé de haut en bas et d'avant en arrière, que la force horizontale (M_1) peut concourir à la progression. En supposant que les positions de l'axe du membre dans la première et la seconde partie du contact avec le sol soient isochrones, ce que l'on admet et ce que l'étude des chronophotographies démontre à peu près exact, l'action exercée d'avant en arrière, donnée par M (fig. 5), au début de l'appui, est exactement égale à celle qui prend naissance d'arrière en avant, pendant la seconde période du contact avec le sol (représentée par M_1 fig. 51). Les

membres antérieurs ne paraissent donc pas susceptibles de créer des forces locomotrices actives d'après ce procédé [1].

Et cependant on ne doit pas perdre de vue que le train antérieur a une puissance locomotrice assez grande et incontestable dans bien des cas. On peut le démontrer expérimentalement en sectionnant les cordes du jarret chez un animal de faibles dimensions : chien, chat, chèvre, etc. (M. Marey). Depuis longtemps le fait est connu pour le lièvre qui se sauve avec les reins cassés et pour les chiens plus ou moins atteints de paraplégie, qui s'habituent rapidement à utiliser leurs membres de devant pour se mouvoir. Enfin, chez les oiseaux les membres antérieurs agissent seuls dans la progression et malgré la différence de nature du point d'appui, il paraît évident que les procédés de création des forces locomotrices sont les mêmes pour eux que pour les animaux terrestres.

Ces diverses considérations nous ont fait supposer que si jusqu'à présent on n'est pas arrivé à déterminer la participation des membres antérieurs dans la création des forces impulsives, cette faculté n'en est pas moins réelle et par conséquent utile à rechercher. C'est ainsi que nous nous sommes engagé dans cette voie d'investigation en essayant de tirer parti du procédé qui nous avait donné de bons résultats pour les membres postérieurs, l'étude chronophotographique des déplacements des os chez le cheval en marche et la réalisation artificielle des déplacements des rayons ainsi obtenus.

Dans les documents réunis par M. Marey, on constate que deux genres de mouvements se produisent dans les membres antérieurs, pendant l'appui : le pivotement autour de l'extrémité distale de leur grand axe et un double effet de raccourcissement, puis d'allongement suivant ce même axe. La détermination du point autour duquel le membre pivote supérieurement présente quelques difficultés et ce centre n'est même pas absolument fixe, puisque le membre n'est réuni au tronc à ce niveau p aarucune articulation, mais bien par des parties musculaires : le rhomboïde, l'angulaire de l'oma-

1. A l'aide de l'appareil représenté fig. 1, il est facile de constater que la quantité de mouvement créée quand le membre passe de la direction verticale à l'obliquité d'avant en arrière (fin de la phase d'appui), est exactement égale à celle nécessaire pour ramener ces membres de la direction oblique d'arrière en avant à la verticale (commencement de la phase d'appui). Il ne pourrait y avoir d'exception à cette manière de voir que si on prouvait que l'oscillation de l'axe des membres cesse d'être isochrone pendant l'appui, ce qui est à rechercher, mais qui semble probable pour quelques cas particuliers.

plate, le trapèze et le grand dentelé. Toutefois, on voit clairement qu'il n'existe qu'un faible déplacement au niveau de la partie supérieure du cartilage de prolongement du scapulum et qu'au contraire l'angle huméral de cet os décrit un arc de cercle très étendu. On s'assure aussi très bien que le point relativement fixe de l'extrémité proximale des membres antérieurs pendant le contact avec le sol, est situé vers l'origine du cartilage de prolongement de l'omoplate. Le déplacement de l'extrémité inférieure de l'épaule sur le thorax

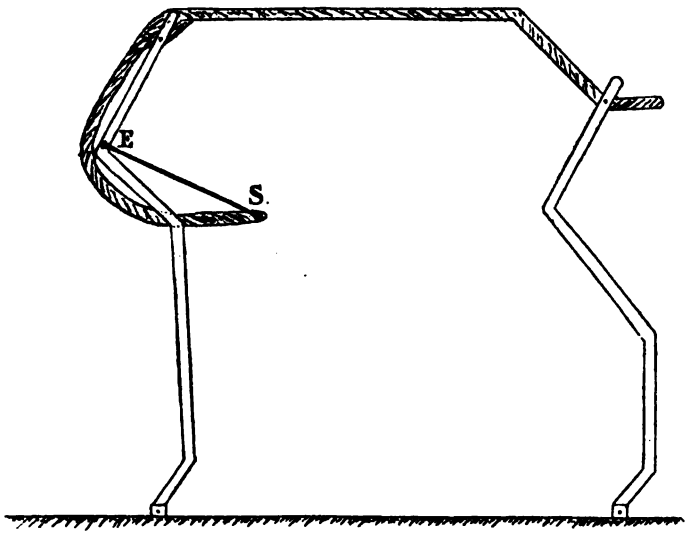

Fig. 7.

apparaît comme extrêmement suggestif, si on observe que c'est à ce niveau que se trouvent les muscles les plus volumineux du train antérieur : les pectoraux; c'est cette constatation qui nous a servi de point de départ dans la construction de l'appareil de démonstration dont nous allons maintenant indiquer le mode de fonctionnement.

Le bassin, la colonne vertébrale, les côtes et le sternum sont liés par des relations anatomiques qui y établissent une assez grande rigidité relative, et peuvent parfaitement être remplacés, au point de vue de la représentation des actes locomoteurs, par une tige analogue à celle dessinée dans la partie correspondante de la figure 7 (tige grise). D'un autre côté, les divers leviers qui forment les membres peuvent être considérés comme maintenus par leurs

muscles respectifs; nous sommes donc également autorisé à les remplacer par des bandes métalliques rigides (tiges blanches). Enfin la ligne SE rappelle exactement la direction moyenne des muscles pectoraux : non seulement elle correspond absolument bien au sterno-trochinien, mais dès que le membre est déplacé en avant les fibres des autres pectoraux ne tardent pas à devenir obliques en ce sens. Évidemment, les agencements de leviers sont construits en double, pour représenter les deux moitiés latérales du corps, et les parties similaires sont réunies par des entretoises, comme lorsqu'il s'est agi des membres postérieurs; le mécanisme peut donc très bien se maintenir en équilibre sur un plan horizontal.

Pour obtenir la mise en marche, il suffit de reporter les membres antérieurs en avant, ou mieux d'appuyer obliquement de haut en bas et d'avant en arrière au niveau du point qui correspond au garrot (ce qui fait naître un mouvement de régression du tronc), puis d'abandonner l'appareil à lui-même. Les divers rayons ne se bornent pas alors à reprendre leur position primitive; ils la dépassent considérablement, du reste, on sent une poussée assez forte lorsqu'on arrête le mouvement. Si la mise en marche s'est opérée devant un meuble un choc peut être constaté.

Nous pensons encore pouvoir tirer de cette étude expérimentale des déductions absolument contraires aux idées admises, savoir :

1° Que les membres antérieurs peuvent agir pour déterminer le déplacement de la masse bien avant que leur axe ait passé par la verticale.

2° Que les muscles pectoraux sont les agents essentiels de la création des forces impulsives qui prennent naissance dans les membres antérieurs. Il est même étonnant que le volume relativement considérable de ces organes n'ait pas, seul, fait soupçonner l'importance de la fonction qui leur est dévolue.

3° Que la détente suivant les axes des membres pectoraux peut ajouter son intervention à celle des forces précédentes, lorsqu'elle s'établit après leur passage par la verticale ; il faut toutefois être très réservé à cet égard, car la même influence aurait un effet absolument inverse au début de l'appui. La valeur de ce moyen de création des forces impulsives est du reste limitée, elle ne peut s'élever au-dessus de l'action de la pesanteur sur la masse du corps, autrement l'animal serait détaché du sol, comme cela arrive à la fin des foulées de galop.

*
* *

On prétend communément que les membres antérieurs, en raison de la nature musculaire de leur fixation au tronc, sont mieux disposés que les postérieurs pour produire l'amortissement des réactions. C'est là un de ces lieux communs qui se répètent sans vérification, et qui se trouvent formellement en contradiction avec les résultats obtenus par la méthode graphique ; au galop spécialement, allure où les organes locomoteurs sont soumis aux plus rudes assauts, M. Marey a prouvé que le maximum de pression sur le sol correspond à l'appui du membre postérieur qui se meut isolément.

L'étude de la conformation des divers articulations prouve aussi qu'elles ne sont pas également bien disposées pour participer à la production de la force et à l'absorption des réactions. Le volume

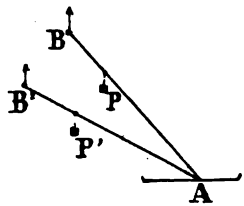

Fig. 8.

considérable du fémur comparé aux os des régions inférieures des membres, démontre que cette région joue un rôle considérable; de fait, l'analyse du fonctionnement du mécanisme représenté dans la figure 3 conduit à admettre que le puissant système des ischio-tibiaux limite presque entièrement son action à ce niveau. A mesure qu'on approche de l'extrémité inférieure des membres, il existe une absorption progressive des réactions, en sorte que les dernières régions supportent un minimum d'effet; nous nous bornerons à examiner ce qui a lieu pour l'articulation coxo-fémorale, les mutations opérées étant les mêmes pour toutes les autres jointures.

Lorsque le membre s'interpose pour arrêter l'abaissement de la croupe, l'effet de la gravitation sur le train postérieur rencontre le fémur au niveau de l'articulation coxo-fémorale. Le point d'appui de ce levier qui devient immédiatement actif, est à l'articulation fémoro-tibiale; la puissance représentée par les fessiers, agit au niveau du trochanter. Les réactions sont en grande partie absorbées à ce niveau par suite de l'obliquité de l'os de la cuisse.

On peut obtenir une vérification directe du rôle des organes locoteurs que nous signalons. Pour atteindre ce but, il suffit d'appuyer sur le plateau d'une balance (fig. 8) l'extrémité *A* d'un levier, pendant que l'autre extrémité *B* est soutenue. Si on établit le glissement du curseur *P* sur cette tige, on constate que le poids qui fait équilibre sur l'autre plateau de la balance est toujours inférieur à *P*, et d'autant plus que *P* et *A* sont moins éloignés. On peut aussi constater qu'il existe des variations subordonnées à l'inclinaison de *B A*.

Observations générales.

Remarque I. — Il est utile d'insister sur les particularités de fonctionnement qui résultent de la nature musculaire des moyens de contention de l'articulation coxo-fémorale (ischio-tibiaux et fessiers). Cette jointure conserve une certaine indépendance qui n'existe pas pour les autres centres articulaires des membres postérieurs, dont les mouvements sont rendus similaires et coordonnés par les cordes fibreuses du tibio-prémétatarsien et du fléchisseur superficiel des phalanges. On s'explique ainsi le mouvement général des divers rayons : la fermeture de l'angle ilio-fémoral au début de l'appui, tandis que cette disposition ne s'obtient dans les autres jointures que sous l'influence de l'arrêt du mouvement de descente de la masse, aux allures vives, ou simplement par une adaptation momentanée instinctive, s'il s'agit de déplacements plus lents.

Remarque II. — Au commencement de l'appui, la verticale du centre de gravité est très rapprochée de celle du centre des pieds postérieurs qui sont au contact du sol; l'arc extensible formé par les membres postérieurs, la croupe et la ligne dorso-lombaire, peut alors absorber presque la totalité des effets de la gravitation dont la résultante agit à ce niveau. Le système des ischio-tibiaux est donc alors dans de mauvaises conditions pour agir efficacement, mais il se trouve précisément que la direction générale de ces muscles est très rapprochée de l'horizontale et que leur intervention dans le soutènement est à son plus faible degré d'intensité. Les chronophotographies montrent que l'extrémité supérieure du fémur s'abaisse à cette période de l'appui, spécialement au galop, et qu'un mouvement analogue et plus ou moins dérivé se produit

dans les articulations fémoro-tibiale, tibio-tarsienne et métatarso-phalangienne. On comprend donc pourquoi les forces locomotrices ont leur summum d'activité vers la fin de l'appui, au moment où la gravitation et la contraction musculaire peuvent agir dans les conditions les plus favorables. D'un autre côté, les délimitations établies entre la *période d'amortissement* et la *période d'impulsion* ne peuvent avoir aucune précision et sont inexactes, car, nous le répétons, comme nous M. Marey a prouvé que la vitesse augmente bien avant le milieu de la phase d'appui.

RECHERCHES

SUR

L'HISTOGÉNÈSE DE L'ÉCORCE DU CERVELET

Par M. ATHIAS.

(Travail du Laboratoire de M. le Professeur Mathias Duval.)

De tous les résultats fournis par l'application de la méthode de Golgi à l'étude de la structure fine du système nerveux, ceux qui se rapportent au développement histogénique sont des plus intéressants, et certainement des plus riches en conclusions d'ordre physiologique général.

Malheureusement la difficulté d'imprégnation que présentent les éléments embryonnaires, et par suite la difficulté qu'il y a de suivre leurs phases évolutives, font que cette étude est encore entourée d'obscurités. Une autre cause de gêne pour l'étude de l'histogénèse des centres nerveux est que tous les éléments le composant ne sont certainement pas connus encore : à chaque moment, pour ainsi dire, on rencontre des éléments ou des formes nouvelles qui avaient jusqu'alors échappé à l'imprégnation argentique; c'est ainsi que sans sortir du domaine du cervelet, qui fait l'objet de notre travail, il y a des éléments dont l'existence n'a été révélée que tout dernièrement.

Aussi avons-nous cru utile d'étudier d'une façon systématique l'histogénèse de l'écorce cérébelleuse, et de consigner les résultats de nos études, quoique très incomplets encore, dans les pages suivantes.

Technique.

Nous avons étudié à l'aide de la méthode rapide de Golgi des cervelets d'embryons et de mammifères nouveau-nés : chat, lapin, chien, cobaye et souris. La technique de cette méthode est trop connue pour qu'il soit nécessaire de la décrire en détail; nous nous contenterons donc uniquement d'indiquer les conditions dans lesquelles on peut obtenir les meilleurs résultats chez les embryons et animaux nouveau-nés que nous avons expérimentés.

La durée du durcissement des pièces est variable suivant la nature des éléments qu'on se propose d'imprégner en plus grand nombre : ainsi la névroglie s'imprègne très facilement, quelle que soit la durée du séjour dans l'osmio-bichromate; il n'en est pas de même pour les cellules et les fibres nerveuses ; les premières s'imprègnent presque toujours avec un durcissement de deux à quatre jours, tandis que pour obtenir presque uniquement des fibres il faut prolonger le durcissement pendant au moins cinq ou six jours. Ces règles ne sont cependant pas absolues. Les dimensions des pièces et la quantité de liquide interviennent aussi dans les résultats qu'on obtiendra, d'où l'intérêt de couper toujours des morceaux ayant sensiblement le même volume, et de les immerger dans la même quantité de liquide, de composition toujours semblable. Si malgré tout cela il y a des éléments qui échappent à l'imprégnation argentique simple, il n'en est pas de même quand on emploie la double imprégnation.

Pour que cette dernière donne tous les résultats qu'on doit en espérer, il faut que les pièces soient légèrement surdurcies dans le premier bain de bichromate; aucun élément ne résiste alors à l'imprégnation. Dans le second bain de bichromate nous ne laissons séjourner les pièces qu'un ou deux jours.

Pour l'étude des fibres qui se rendent à l'écorce du cervelet, il est en général inutile de recourir à la double imprégnation.

Il est encore une condition importante au point de vue de la netteté des imprégnations : c'est la protection des surfaces, et en particulier de la surface naturelle des pièces, contre la formation trop brusque des cristaux au moment de leur immersion dans l'azotate d'argent. Pour ce faire nous enveloppons les pièces dans de petits morceaux de pain azyme, légèrement humectés de bichro-

mate ou simplement d'eau, et que nous faisons adhérer à leur surface par une très légère pression avec le doigt, suivant les conseils d'Azoulay, adhérence rendue permanente par une courte dessiccation de la pièce à l'air libre [1].

L'espèce animale influe notablement aussi sur les imprégnations; de tous les animaux que nous avons étudiés, c'est incontestablement le chat nouveau-né qui fournit les plus belles imprégnations; viennent ensuite le lapin, le chien, la souris, et les fœtus de cobaye.

Historique.

Avant de donner les résultats relativement au développement histologique, par l'application de la méthode de Golgi à l'écorce cérébelleuse, qui fut appliquée à cet objet pour la première fois par Ramon y Cajal en 1890, nous passerons en revue les différentes opinions émises sur l'origine et le mode de formation des couches de l'écorce du cervelet, et des éléments qui les constituent. Nous insisterons tout particulièrement sur la nature d'une zone cellulaire située à la surface du cervelet des embryons et animaux nouveau-nés, au-dessus de la couche moléculaire, et qui porte le nom de *zone des grains superficiels ou externes*, par opposition à celle des grains profonds ou internes qui, elle, persiste chez l'adulte.

De nombreux auteurs ont constaté sa présence chez différents animaux; elle n'existe que chez les embryons et les nouveau-nés, diminue d'épaisseur à mesure que celle de la couche moléculaire augmente, et disparaît finalement quelque temps après la naissance. Par son caractère transitoire elle attira l'attention des auteurs, qui émirent sur son origine, sa nature et sa destinée les opinions les plus dissemblables; nous signalerons les principales, chemin faisant.

Quoique cette zone des *grains* superficiels ait été déjà remarquée par Hess (6) dès 1858, ce n'est qu'en 1859 qu'elle a été décrite avec quelque soin par Obersteiner (12, 13, 14), qui y revint en 1883. Il divisa la zone granuleuse superficielle en deux couches parallèles, de même épaisseur : l'une *externe* à laquelle il donne le nom de *couche basale*, car il crut qu'elle était destinée à former la

1. On doit séparer les deux feuillets accolés du pain azyme et appliquer, à la surface des pièces, des morceaux de ces feuillets par leur face grenue et non par leur face lisse extérieure.

membrane basale à la surface du cervelet, et une couche *interne* dont les éléments pénétreraient peu à peu dans la couche moléculaire.

En 1880, Löwe (9) retrouva chez le lapin la couche décrite par Obersteiner, et supposa qu'elle avait l'origine suivante : l'épendyme du voile médullaire antérieur cesserait de tapisser la face interne de la lame cérébelleuse, et se jetterait sur sa face externe pour la tapisser. Il lui donna le nom de *bande cellulaire*, et vit qu'elle était formée par deux ou trois couches d'éléments qui, après la naissance, se transformaient de l'intérieur vers l'extérieur en substance moléculaire. Mais déjà avant l'apparition de la bande cellulaire il existe à la surface du cervelet une mince couche de substance moléculaire. C'est l'*enveloppe moléculaire grise* de Löwe.

Schwalbe (27), en 1881, admit comme vraisemblable que la zone des grains externes est composée de cellules destinées à former les fibres radiales (de Bergmann) et même de la substance réticulaire de soutien (névroglie).

En 1888, Lahousse (8) publia un grand mémoire sur l'ontogénèse du cervelet chez le poulet. Il constata qu'au début la lamelle cérébelleuse offre la même structure que le reste du tube encéphalo-médullaire, c'est-à-dire une simple couche de cellules épithéliales cylindriques.

Plus tard (4e jour), par multiplication de ces cellules, il en résulte deux couches : l'une *interne* formée de cellules à plateau et cils vibratiles, riche en figures caryocinétiques (*couche mère*); l'autre externe, à plusieurs assises cellulaires, à disposition radiale et noyaux au repos.

A cette dernière assise il donne le nom de *névroglie embryonnaire*; il en fait dériver tous les éléments du cervelet. D'après lui le protoplasma d'une cellule se continuerait avec celui des cellules voisines par de fins filaments, d'où il résulte la formation d'un réticulum à mailles larges; il n'est pas difficile de reconnaître à cette description les *spongioblastes* et le *voile médullaire de His*. L'assise la plus externe de cette névroglie embryonnaire se différencie (5e jour) et deviendra la portion interne de la zone moléculaire.

C'est seulement au cinquième jour qu'il vit apparaître à la surface du cervelet les éléments qui constituent la zone granuleuse externe; il leur donna le nom de *cellules conquérantes ou de ren-*

fort, et à leur ensemble celui de *couche d'Obersteiner*. Elle apparaît à partir du voile médullaire antérieur, et ses éléments proviendraient de la névroglie embryonnaire de la moelle allongée, et s'engageraient dans la lame cérébelleuse d'arrière en avant et de dehors en dedans.

Plus tard, il se fait encore en dedans de la couche moléculaire grise une différenciation mettant en évidence une deuxième couche de névroglie embryonnaire, qui serait l'origine des éléments nerveux. De cette façon, à ce stade, la lame cérébelleuse comprendrait de dedans en dehors : 1° la *couche mère*, 2° la *névroglie embryonnaire non différenciée*, 3° et 4° *névroglie embryonnaire différenciée*, 5° *couche d'Obersteiner*.

Vers le huitième jour apparaît enfin une nouvelle couche; située entre la troisième et la quatrième du stade précédent, elle serait l'origine des cellules de Purkinje.

Lahousse a enfin constaté que les cellules de la couche d'Obersteiner se transforment en substance moléculaire, à partir du neuvième jour, jusqu'après naissance.

Nous n'insisterons pas sur le processus par lequel Lahousse fait dériver tous les éléments de la névroglie embryonnaire : disons seulement que d'après lui les cellules nerveuses ne sont que des cellules névrogliques différenciées et perfectionnées, et que la névroglie adulte se forme par kératinisation de quelques-unes des cellules de la névroglie embryonnaire.

Quelque temps après, Vignal (28) (en 1888) étudia le développement des éléments du cervelet chez le fœtus humain. Il constata chez lui la présence de la couche granuleuse qui n'existe pas chez l'adulte, et au-dessous d'elle la couche moléculaire [1], qui, elle, persiste chez l'adulte.

Ayant dissocié la couche granuleuse, il a vu que les éléments qui la constituent ressemblaient à des globules blancs, et que par suite cette couche n'était formée que par des leucocytes qui, sortis des vaisseaux pie-mériens, auraient pénétré dans la couche super-

1. Vignal désigne la couche moléculaire sous le nom de *couche granuleuse superficielle*. Ce nom doit être réservé uniquement à la zone granuleuse transitoire, de renfort ou d'Obersteiner, et non à la couche moléculaire, qui n'est pas du tout granuleuse.

Dans le *Traité* de Ranvier la couche moléculaire est également appelée granuleuse superficielle, ce qui prête à la confusion.

ficielle du cervelet; cette extravasation tiendrait peut-être au genre de mort des fœtus (asphyxie).

Il a vu en outre que les cellules de Purkinje apparaissent au sixième mois.

En 1889, Bellonci et Stefani (3) ont vu chez le pigeon que la couche des grains externes augmente à partir de la strie épendymale du voile médullaire postérieur; mais ils pensent qu'elle provient en partie aussi des cellules restées à la périphérie du premier germe du cervelet, après la formation de la mince couche moléculaire. Ils y ont distingué deux assises : l'une *externe*, à noyaux ronds, en voie de division caryocinétique, l'autre *interne*, à noyaux moins serrés, à axe transversal, et la plupart au repos. L'assise externe est par rapport à l'interne une *couche germinale*.

D'après eux les noyaux les plus profonds de l'assise interne se détruisent à mesure que l'épaisseur de la couche moléculaire augmente, et ceux qui résistent y sont plongés. Ils ont trouvé en outre d'abondantes figures de caryocinèse sous les cellules de Purkinje.

Herrick (5), en 1891, étudia la formation de la zone granuleuse superficielle chez l'embryon du cobaye. Ayant constaté la présence de nombreuses cellules en mitose dans la paroi du tube neural au niveau du recessus latéral du quatrième ventricule, il pensa que cette région est peut-être le point de départ de la couche granuleuse, qui pénètre dans le cervelet d'arrière en avant et des côtés vers la ligne médiane.

Il admet que les cellules de Purkinje proviennent de la paroi ventriculaire du cervelet par multiplication de cellules germinales spéciales, ou de cellules indifférentes.

En 1894, A. Schaper (25) fit des recherches assez complètes sur l'histogénèse du cervelet chez les poissons osseux, et signala alors des faits très importants que nous allons rapidement résumer. D'après cet auteur, la couche des grains superficiels provient de la multiplication des cellules de la paroi des recessus latéraux du quatrième ventricule, du voile médullaire postérieur, et du pont médian du cervelet [1], qui émigrent ensuite pour aller recouvrir la surface externe et la lame cérébelleuse.

1. Le cervelet se forme par deux moitiés latérales, réunies par un mince pont médian.

Du côté de la surface interne du cervelet il a vu un certain nombre de cellules prendre la forme de *cellules germinatives de His*; les autres restent à l'état épithélial. Les premières se multiplient pendant quelque temps, produisant ainsi des cellules indifférentes, qui émigrent vers la périphérie; leur ensemble constitue la *zone du manteau* (*Mantelzone*); elles donneraient plus tard naissance aux cellules névrogliques. Quant aux cellules restées épithéliales, elles persistent et deviennent les éléments épendymaires.

Herrick et Schaper semblent avoir enfin établi la véritable origine de la couche des grains superficiels, le premier chez les mammifères, le second chez les téléostéens.

Structure de la couche des grains superficiels.

La couche des grains superficiels ou externes est formée, ainsi que l'ont constaté un grand nombre d'auteurs, de deux assises cellulaires, l'une *externe*, l'autre *interne*. La méthode de Golgi montre que ces deux assises sont constituées par des éléments dont la forme et la nature sont très différentes.

Les éléments qui composent l'*assise externe* (fig. IV, VI, VII, G S, et XII, E p) s'imprègent assez facilement chez le chat et le lapin nouveau-nés au moyen de la double imprégnation; ils présentent alors un corps petit, ovoïde ou sphérique, plus ou moins régulier, quelquefois déformé par pression réciproque. En général, de ce corps part, vers la surface extérieure et perpendiculairement à elle, un prolongement assez épais, parfois bifurqué, atteignant souvent la face profonde de la pie-mère et s'y étalant sous forme de pied; du côté central le corps ne donne que rarement un ou plusieurs filaments fins.

A côté des éléments que nous venons de décrire on en voit d'autres de forme cylindrique, munis d'un gros noyau et dont le corps lui-même est étalé contre la surface du cervelet.

Ces éléments sont tous de nature indifférente. Ils évolueront plus tard et émigreront vers la profondeur pour constituer des éléments caractéristiques du cervelet adulte; ils ressemblent et par leur forme et par leur nature aux cellules épithétiales indifférentes. Pour ces raisons Ramon y Cajal (12) leur donna le nom d'*éléments épithélioïdes*.

Mais l'assise externe des grains superficiels renferme encore d'autres éléments s'imprégnant plus abondamment surtout quelques jours après la naissance, moins nombreux cependant que les épithélioïdes. Au lieu d'être perpendiculaires à la surface du cervelet, ces corpuscules lui sont parallèles (fig. VII); nous verrons plus loin que ces éléments sont déjà différenciés.

L'*assise interne* ou profonde se montre déjà dans les préparations colorées à la safranine, comme formée d'éléments allongés parallèlement à la surface du cervelet. La méthode de Golgi y révèle en effet des cellules à corps ovoïde, plus ou moins régulier, allongés les uns *parallèlement*, les autres *perpendiculairement* à la direction des lamelles du cervelet (fig. VII, B, XII, B*h*, XIII, B*h*); des deux pôles de leur corps partent deux prolongements, plus ou moins longs; d'après leur forme et leur direction, Cajal (19) leur a donné le nom d'*éléments bipolaires horizontaux*. Comme ces cellules représentent déjà des formes embryonnaires de certains éléments de l'écorce du cervelet, elles seront décrites avec plus de détails quand nous étudierons l'évolution de ces éléments.

Entre les éléments épithélioïdes et les bipolaires horizontaux on observe tous les stades intermédiaires, ce qui indique que les derniers proviennent de l'évolution des premiers. Bellonci et Stefani (3) avaient donc raison de dire que *l'assise externe est par rapport à l'interne une couche germinale*; pour affirmer ceci ils se basaient sur la présence de très abondantes figures de caryocinèse dans la première assise, et leur absence presque complète dans la deuxième.

Après la naissance de l'animal, et à mesure de sa croissance, on voit la couche des grains superficiels diminuer peu à peu d'épaisseur, surtout dans son assise externe, puis finalement, disparaître complètement en quelques jours ou quelques semaines suivant l'espèce animale. Il est intéressant de noter que dans une même préparation cette couche est beaucoup plus épaisse dans la profondeur des sillons qui séparent les grandes lamelles atteignant la surface du cervelet, et que là son épaisseur diminue sur les côtés jusqu'à atteindre son minimum à la partie convexe la plus saillante; aussi est-ce à ce niveau que commence sa disparition, qui s'étend ensuite vers la profondeur [1].

1. Quoique nous n'ayons pas pu étudier des cervelets humains, nous savons que chez l'enfant la couche des grains superficiels persiste jusqu'à la 6e ou 7e année (Azoulay, communication orale).

Tant que persiste la couche des grains superficiels, il y a continuellement des éléments en voie d'évolution dans l'écorce cérébelleuse; on en trouve à tous les stades. Pour la majeure partie des éléments il n'est donc pas nécessaire de recourir à des cervelets d'embryons, mais on peut facilement étudier leur formation dans les premiers jours qui suivent la naissance.

Origine et évolution des éléments qui constituent chez l'adulte l'écorce du cervelet.

Nous venons de dire que la couche des grains externes est essentiellement formée dans son assise externe par des éléments épithélioïdes indifférents, dont vont dériver ensuite quelques-unes des espèces cellulaires qui entrent dans la constitution du cervelet. Nous allons maintenant prendre une à une les formes cellulaires de l'écorce cérébelleuse adulte et étudier leur origine et leur mode de développement, en nous basant pour cette étude sur les recherches de Cajal (18, 19, 20), Lugaro (10), Calleja (4), Schaper (25), Popoff (16, 17), etc., et sur nos propres recherches.

Cellules de Purkinje.

L'origine des cellules de Purkinje n'est pas encore nettement connue. Il est probable qu'elles proviennent des cellules germinatives de la paroi ventriculaire de la lame cérébelleuse, mais on ne peut rien affirmer de positif là-dessus.

Popoff (16) dit cependant avoir observé dans la couche des grains superficiels des éléments à aspect très embryonnaire, pourvus d'un prolongement (cylindre-axile?) long, avec un chapelet de grains, et qu'il croit être des formes embryonnaires des cellules de Purkinje; il aurait même vu des stades intermédiaires entre les éléments épithélioïdes et ces cellules; mais les figures qu'il donne à l'appui de son opinion montrent une imprégnation si défectueuse qu'il nous est impossible de l'admettre.

Nous avons observé des cellules de Purkinje à des stades très jeunes chez le chat, le lapin, et le chien nouveau-nés et chez l'embryon de cobaye de un mois (qui au point de vue du développement correspond au lapin à la naissance), et nos observations confirment pleinement celles de Cajal (19) et de Calleja (4).

Voici comment se présentent à cette époque les jeunes cellules de Purkinje (fig. I) : des corps ovoïdes, assez volumineux, extrêmement irréguliers, de la surface desquels part un nombre considérable de prolongements, plus ou moins courts, les uns épais, les autres plus fins, rayonnant dans tous les sens. Ceux de ces prolongements qui émergent de la partie profonde sont en général plus courts que les latéraux et les supérieurs. Tel est l'aspect hirsute des cellules de Purkinje embryonnaires. Elles ressemblent, ainsi que le dit Calleja, à des précipités irréguliers de

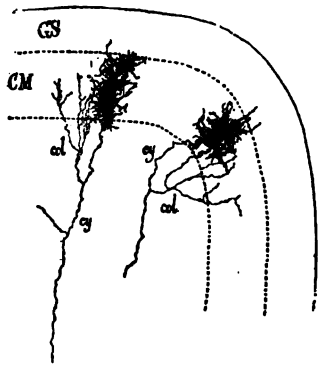

Fig. I. — 2 cellules de Purkinje très embryonnaires du cervelet d'un lapin nouveau-né : *cy*, cylindres-axes de ces cellules; *col*, collatérales[1].

chromate d'argent. Mais elles ont déjà à cette époque un prolongement profond qui existe constamment, et qui naît par un cône très nettement accentué, entouré de quelques épines courtes : c'est le *prolongement cylindre-axile*; on peut le suivre à travers la couche des grains profonds, et on le voit pénétrer dans la substance blanche; on constate alors qu'il est très variqueux, et qu'il fournit généralement une ou plusieurs collatérales ascendantes, qui vont se terminer par des arborisations plus ou moins étendues et variqueuses, autour des corps des cellules de Purkinje voisines. La cellule de Purkinje à ce stade ne présente pas encore l'orientation qui la caractérise chez l'adulte, c'est-à-dire l'aplatissement de ses

1. Toutes nos figures (sauf la fig. XVIII) ont été dessinées à la chambre claire de Malassez avec l'oculaire 1 et l'objectif 8 de Verick-Stiassnie, c'est-à-dire à un grossissement de 330 diamètres. Elles ont été réduites de 2/3 et de 1/2.

Dans toutes ces figures les lettres GS signifient : *couche des grains superficiels*; CM signifient : *couche moléculaire*

prolongements protoplasmiques perpendiculairement à la direction des lamelles cérébelleuses.

A mesure qu'elle se développe, on voit, à partir de la base de la cellule, disparaître par résorption les nombreuses épines qui hérissaient son corps. En même temps de sa partie supérieure on voit poindre un gros tronc, souvent se bifurquant bientôt, ramifié, qui constitue la première ébauche du panache protoplasmique de la cellule (fig. II).

Le *cylindre-axe* est d'ordinaire moins variqueux à ce stade; au niveau de l'émergence de chaque collatérale il est pourvu d'une

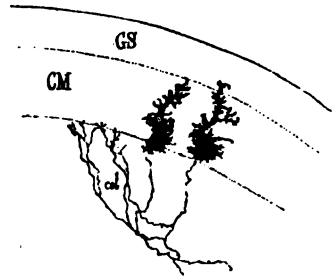

Fig. II. — Cellules de Purkinje du cervelet d'un embryon de cobaye long de 7 cent. 1/2.

grosse varicosité. Le nombre de collatérales qu'il émet est très variable : il est des cylindres-axes qui n'en possèdent qu'une seule; mais par contre on en voit qui en émettent un assez grand nombre (quatre, et même plus). Nous avons observé (fig. III) chez le lapin de quatre jours une cellule de Purkinje dont le cylindre-axe donnait *huit* collatérales; mais ce fait est rare.

A un stade encore plus avancé, le tronc protoplasmique supérieur s'étale et s'aplatit de plus en plus, pour s'orienter (fig. III, IV). Il donne alors de nombreuses branches latérales et terminales, sur lesquelles s'implantent de longues épines. Les prolongements provisoires qui rendaient le corps cellulaire irrégulier et hirsute se résorbent de plus en plus et finissent par disparaître complètement. Le corps devenu ovoïde est alors lisse, ainsi que les gros troncs de son panache protoplasmique (fig. V), et à ce stade la cellule ressemble à l'adulte, avec cette différence cependant que les épines des prolongements dendritiques sont encore assez longues, flexueuses et, tant que persiste la couche des grains superficiels, le panache n'atteint pas la surface du cervelet.

Tels sont les stades évolutifs que présente la cellule de Purkinje pour arriver à son complet développement. En les décrivant nous n'avons pas parlé de l'âge auquel nous les avons observés.

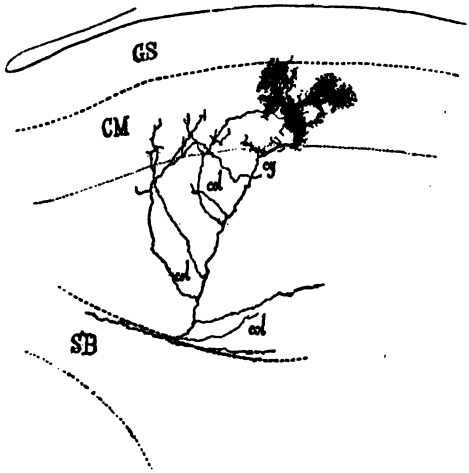

Fig. III. — Une cellule de Purkinje au stade de développement plus avancé que les précédentes. Cervelet d'un lapin âgé de 4 jours : *cy*, cylindre-axe ; — *col.* collatérales ; — S B, Substance blanche.

C'est que chez un animal quelconque, à un même âge, on peut

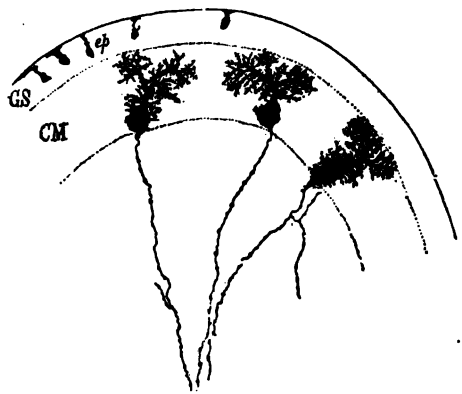

Fig. IV. — Cellules de Purkinje plus développées : cervelet d'un lapin âgé de 6 jours : *ep*, éléments épithélioïdes de la couche des grains superficiels.

voir sur des coupes provenant de la même région du cervelet des cellules de Purkinje à toutes les phases de développement. C'est ainsi que les cellules des *figures IV et V* sont extraites d'une seule

et même préparation du cervelet d'un lapin de 6 jours. Nous avons fait la même constatation chez le fœtus du cobaye presque à terme.

Les cellules les moins développées se rencontrent dans les lamelles profondes, dans la profondeur des sillons, et sur les parties profondes de toutes les lamelles, c'est-à-dire là où la couche des grains superficiels est la plus épaisse; les plus développées se trouvent au niveau de la portion saillante des lamelles qui font relief à la surface du cervelet. Ce fait de la coïncidence de cellules embryonnaires avec d'autres développées avait été déjà observé par Cajal (19) chez le chien nouveau-né, par Calleja (4) chez

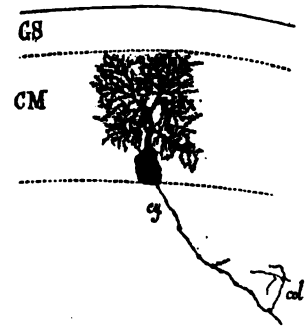

Fig. V. — Cellule de Purkinje presque adulte chez le lapin âgé de 6 jours (même préparation que celle de la fig. précédente).

le chat et par Azoulay (1) chez l'enfant. « Cette coïncidence, dit Azoulay, fait naître dans l'esprit l'hypothèse que certaines cellules de Purkinje sont développées pour des actes existants, des actes instinctifs tels que le sucer, etc., et que d'autres sont embryonnaires parce que les actes auxquels elles correspondent ne sont qu'à l'état potentiel. » Déjà plusieurs auteurs et de nouveau Lui (11) ont constaté que le développement des prolongements des cellules de Purkinje ainsi que d'autres éléments du cervelet (cellules étoilées, fibres grimpantes) était en rapport avec la faculté de la station debout et de la locomotion de l'animal.

A cet égard un exemple intéressant nous est fourni par le cobaye, qui seul, parmi les animaux dont nous avons étudié le cervelet, possède dès sa naissance la faculté de marcher, de se nourrir tout seul, etc.; or chez cet animal presque tous les éléments de l'écorce du cervelet ont atteint leur développement complet.

PETITES CELLULES ÉTOILÉES DE LA COUCHE MOLÉCULAIRE (CELLULES A CORBEILLES).

Lors de ses premiers travaux sur l'écorce du cervelet, RAMON Y CAJAL (1890) (18) crut que tous les éléments de la couche des grains superficiels étaient destinés à devenir des cellules étoilées de la couche moléculaire. « Nous pensons, dit-il, que ces éléments sont très probablement les petites cellules étoilées de la couche moléculaire du cervelet adulte, lesquelles conservent leur aspect épithélial embryonnaire jusqu'à ce que, prenant leur développement, les fibres longitudinales des grains inférieurs et l'arborisation protoplasmique des cellules de Purkinje sont successivement englobées dans la couche moléculaire subjacente... Nous sommes disposés à admettre que, même sur le cervelet adulte, des cellules étoilées les plus superficielles de la couche moléculaire, qui sont naturellement les dernières englobées, conservent un certain caractère embryonnaire reconnaissable par l'aspect variqueux du cylindre-axe et par la brièveté des filaments descendants de celui-ci, lesquels n'arrivent pas à former les pinceaux terminaux des éléments de Purkinje. »

Un certain nombre d'auteurs anciens (LÖWE, LAHOUSSE, etc.) pensaient aussi que la zone des grains externes était destinée à former la substance moléculaire.

Les recherches ultérieures de CAJAL (19) et de LUGARO (10) ont montré que les éléments épithélioïdes se transformaient presque tous en grains profonds.

Dans une critique du travail de LUGARO, SCHAPER (25) admet comme vraisemblable que la zone des grains superficiels ne donne pas seulement naissance aux grains, mais aussi à d'autres éléments cérébelleux et particulièrement aux cellules étoilées de la couche moléculaire.

Nos recherches sur le cervelet du chat et du lapin nouveau-nés nous ont permis de démontrer que, en outre des grains, les cellules étoilées à corbeilles se développent en effet aux dépens des éléments épithélioïdes. Nous avons pu suivre complètement leur évolution chez un chat de neuf jours, chez un autre de quatorze jours et chez le lapin de six jours (fig. VI, VII, VIII). Nous avons constaté que pour se transformer en cellules étoilées jeunes, quelques-uns des éléments épithélioïdes se couchent *parallèlement* à la

surface du cervelet et *perpendiculairement* à la direction des lamelles, émigrent vers la profondeur, pour aller contribuer à former l'assise profonde des grains superficiels, c'est-à-dire celle des *éléments bipolaires horizontaux*. La transformation de l'élé-

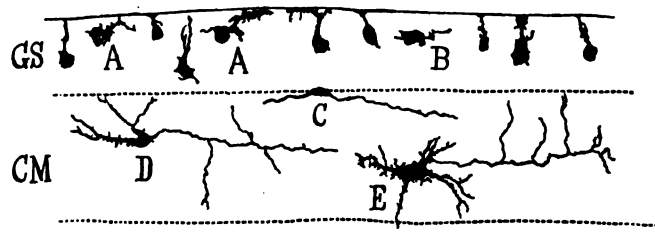

Fig. VI. — Évolution des cellules étoilées de la couche moléculaire du cervelet d'un chat âgé de 9 jours : G S, Couche des grains superficiels contenant des éléments épithélioïdes indifférents, et des éléments différenciés (AB) en cellules étoilées embryonnaires; — C, D, E, Stades successifs de l'évolution de ces cellules.

ment épithélioïde en ce que nous pourrions appeler la *cellule étoilée au stade bipolaire horizontal* se fait par différents processus : tantôt on voit un élément épithélioïde vertical émettre latéralement deux petits prolongements, qui s'allongent peu à peu, l'élément continuant à rester toutefois en connexion avec la surface du

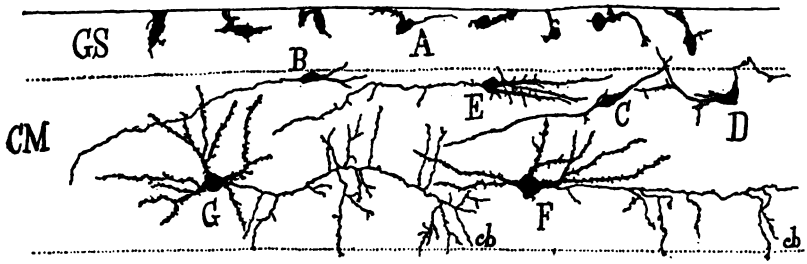

Fig. VII. — Évolution des cellules étoilées chez un chat âgé de 14 jours : A, B, C, D, E, F, G, Stades successifs de l'évolution de ces cellules; — *cb*, rudiments des corbeilles terminales.

cervelet (fig. IX); tantôt le corps émet vers la profondeur un fin prolongement, et tout en restant adhérent à la surface par le prolongement externe, il se couche parallèlement (fig. VI, A, et fig. VIII, GS) à elle; tantôt enfin ils ne s'inclinent qu'après avoir quitté la surface du cervelet (fig. VI, B). L'inclinaison des éléments épithélioïdes pendant qu'ils sont encore adhérents à la surface cérébelleuse, s'observe surtout chez les animaux quelques jours après la naissance, et elle nous explique pourquoi chez l'adulte on

trouve des cellules étoilées très superficielles et avec l'aspect embryonnaire que leur a reconnu CAJAL.

Quel que soit le processus par lequel les éléments épithélioïdes se différencient pour devenir les jeunes cellules étoilées, les éléments bipolaires horizontaux qui en résultent sont toujours allongés *perpendiculairement* à la direction des lamelles cérébelleuses. Leur

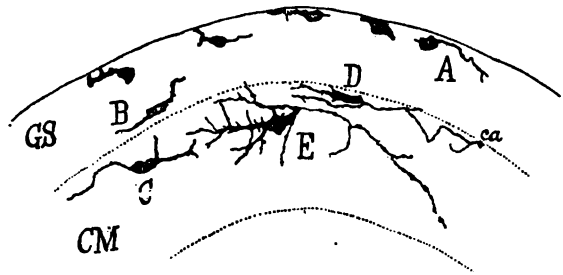

Fig. VIII. — Évolution des cellules étoilées du cervelet d'un lapin âgé de 6 jours : A, Cellules étoilées embryonnaires, dont quelques-unes adhèrent encore à la surface du cervelet tandis que d'autres s'en sont détachées; — B, C, D, E, Stades évolutifs de ces cellules; *ca*, cône d'accroissement.

orientation est par suite la même que celle des cellules de Purkinje, de telle sorte qu'on ne peut les étudier que sur des *coupes transversales* des lamelles.

La *cellule étoilée au stade bipolaire horizontal* (fig. VI, C, VII, BC,



Fig. IX. — 2 cellules étoilées très embryonnaires encore attachées à la surface du cervelet, lapin âgé de 2 jours.

et VIII, B, C, D) présente les caractères suivants : son corps est ovoïde, muni d'un gros noyau; de ses extrémités partent deux prolongements : l'un épais, verruqueux ou épineux, parfois ramifié, ayant par conséquent tous les caractères d'un prolongement protoplasmique; l'autre fin, variqueux, beaucoup plus long, parfois si long qu'il n'est pas possible de le suivre jusqu'à son extrémité, et ayant toutes les apparences d'un prolongement cylindre-axile; on le voit parfois se terminer par un cône d'accroissement. Plusieurs

auteurs ont remarqué la présence de ces cellules bipolaires horizontales dans le cervelet des animaux nouveau-nés : tels sont RETZIUS (12, 24), POPOFF (16, 17), LUI (11), KÖLLIKER (7), etc. Ils les considérèrent comme des formes jeunes des cellules à cor-



Fig. X. — Une cellule étoilée dont le cylindre-axe (*cy*) forme des rudiments de corbeilles terminales (*cb*); chat nouveau-né; — P, niveau des corps des cellules de Purkinje.

beilles, mais ne reconnurent pas leur formation aux dépens des éléments indifférents de la couche des grains superficiels. Presque

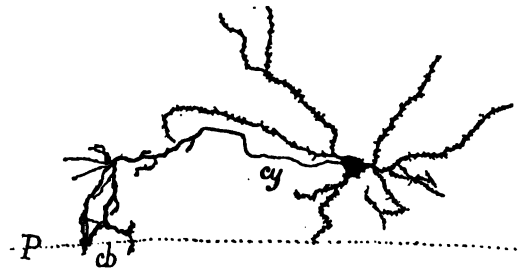

Fig. XI. — Une cellule étoilée presque adulte dans la couche moléculaire du cervelet d'un cobaye âgé de 13 jours : *cy*, cylindre-axe; — *cb*, corbeille terminale; — P, niveau des corps de cellules de Purkinje.

en même temps que nous communiquions à la Société de biologie (juin 1896) les résultats de nos observations sur l'évolution des cellules étoilées, POPOFF (17) publia les siennes sur la transformation de la cellule bipolaire en cellule étoilée adulte; nos résultats sont concordants.

A mesure que s'avance le développement des cellules étoilées,

on voit leurs corps devenir épineux, et émettre d'autres prolongements protoplasmiques de plus en plus nombreux et ramifiés; le cylindre-axe commence à fournir quelques branches latérales, les unes ascendantes, les autres descendantes, mais encore très courtes (fig. VI, D, E; VII, E; VIII, E), et à un stade plus avancé encore la cellule a pris sa forme étoilée, caractéristique de l'état adulte; son cylindre-axe, qui parfois grossit légèrement à mesure qu'il s'éloigne du corps cellulaire, se recourbe à son extrémité libre, qui descend jusqu'au niveau des corps des cellules de Purkinje, et s'y termine par un petit bouton de forme conique en général (fig. VII, G, F). Quelquefois ce bouton émet quelques petites branches terminées elles-mêmes par un renflement conique (fig. X); sur les côtés le cylindre-axe fournit des branches descendantes plus longues que dans le stade précédent, et terminées, elles aussi, au niveau des cellules de Purkinje par une petite varicosité. Toutes ces nodosités plus ou moins coniques qui terminent les cylindres-axes et leurs branches collatérales sont les rudiments des futures *corbeilles terminales*. Chez le chat de quatorze jours, et même chez le chat de neuf jours, dans les parties des lamelles qui font saillie à l'extérieur, et chez le lapin vers le dixième jour, on rencontre des cellules étoilées dont les corbeilles ressemblent à celles de l'adulte (fig. XI), mais dont l'arborisation est encore très réduite.

Grains profonds.

Pour acquérir leur forme adulte, les *grains* qui constituent en grande partie la couche granuleuse profonde subissent des transformations intéressantes qui ont été bien décrites d'abord par Cajal (20) et ensuite par Lugaro (10) et par Calleja (4).

En décrivant la couche des grains superficiels, nous avons dit que l'assise profonde de cette couche était formée par les éléments bipolaires horizontaux, qui étaient les uns disposés *perpendiculairement*, les autres *parallèlement* à la direction des lamelles cérébelleuses. Aux dépens des premiers nous avons vu se former les cellules étoilées à corbeilles; c'est de ces derniers que nous verrons provenir les *grains*.

Les *éléments bipolaires horizontaux* (fig. XIII, B *h*), qui formeront les grains, ont un corps ovoïde allongé dans le sens du grand axe des lamelles. Des deux extrémités de ce corps partent deux prolon-

gements. Ces deux prolongements ne sont pas identiques : l'un est gros, court, possède à son point de départ quelques épines courtes, et ressemble à une expansion protoplasmique; l'autre est fin, a un calibre plus régulier, et se termine généralement par un cône d'accroissement : c'est manifestement un prolongement cylindre-axile : tels sont les caractères que présentent les bipolaires horizontaux qu'on trouve dans la partie moyenne de l'assise profonde des grains superficiels. Mais entre ceux-ci et les éléments épithélioïdes, on trouve toutes les formes intermédiaires, et particulièrement une forme qui, déjà bipolaire, possède deux prolongements aussi courts et épais l'un que l'autre; parfois un de ces prolongements (le protoplasmique) manque.

Si au contraire on observe les bipolaires les plus profondément situés, on voit que leurs deux expansions sont devenues toutes les deux très longues, difficiles à suivre et de la même épaisseur; en même temps que les épines, qui hérissaient leurs bases, se sont résorbées. Par suite de leur orientation, les éléments bipolaires horizontaux ne peuvent être étudiés que sur les coupes longitudinales des lamelles cérébelleuses, parallèles à leur grand axe; dans les coupes transversales ils se présentent de profil (fig. XIII, B *h*).

Plus profondément encore, c'est-à-dire à la limite de la zone granuleuse superficielle et de la moléculaire sous-jacente, on constate que de la face inférieure du corps des éléments bipolaires se détache un appendice d'abord très court (fig. XII, *a*,*a*), ensuite de plus en plus long, quelquefois bifurqué à son extrémité inférieure; en même temps le corps cellulaire lui-même devient excentrique, s'enfonce de plus en plus vers la profondeur de la couche moléculaire, tend à devenir vertical; à sa partie supérieure il s'étrangle et s'amincit. Les expansions horizontales, pendant ces processus, restent en place et prennent de plus en plus le caractère cylindre-axile (fig. XIII, *a*). Cet étranglement s'accuse d'autant plus que le corps émigre vers les parties profondes, et bientôt devient un filament fin, d'aspect cylindre-axile, de l'extrémité supérieure duquel partent en divergeant en T les deux branches horizontales. Le grain est ainsi arrivé au stade d'*élément bipolaire vertical*, par un processus évolutif, en tout comparable à celui par lequel la cellule bipolaire des ganglions spinaux devient unipolaire (Cajal) (fig. XII, *b*, *c*, *d*, *i*; XIII, *b*, *c*, *d*). L'élément bipolaire vertical présente donc un corps verticalement placé, dont l'extrémité inférieure émet

un gros prolongement protoplasmique souvent ramifié et dont la supérieure donne naissance à un fin filament divisé en T dans

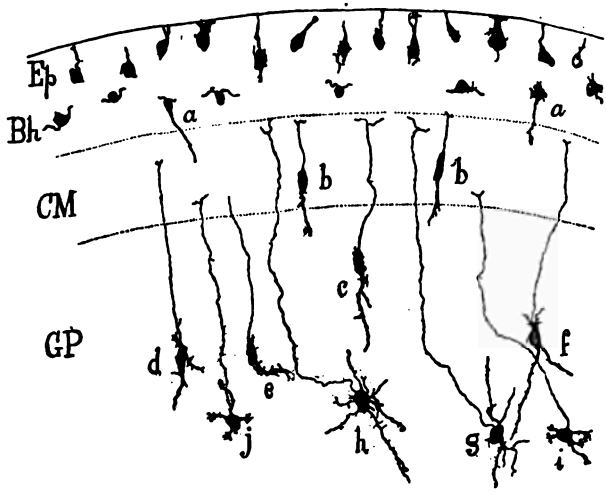

Fig. XII. — Évolution des grains. — Chat âgé de 9 jours (coupe transversale des lamelles cérébelleuses). *Ep*, éléments épithélioïdes indifférents; — B*h*, éléments bipolaires horizontaux, vus de profil; — *a*, *b*, *c*, *d*, éléments bipolaires verticaux; *e*, *f*, *g*, *h*, stades successifs de l'évolution des grains profonds; — *i*, *j*, grains presque adultes.

l'épaisseur de la couche moléculaire. Ces éléments ont été découverts en 1890 par Cajal (19), qui ne les rattacha nullement aux grains, et était même disposé à les considérer comme persistant

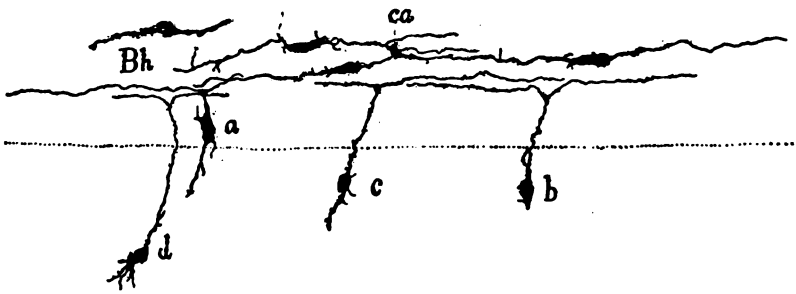

Fig. XIII. — Quelques éléments bipolaires horizontaux et verticaux vus sur une coupe longitudinale des lamelles cérébelleuses. Lapin nouveau-né : B*h*, bipolaires horizontaux; — C*a*, cône d'accroissement; — *a*, *b*, *c*, *d*, bipolaires verticaux à différents stades.

chez l'adulte. Ce n'est qu'en 1891 (15) qu'il a reconnu leur véritable signification.

Pour arriver à leur stade adulte les grains passent encore par

les phases suivantes. L'élément bipolaire vertical descend de plus en plus vers la couche granuleuse profonde et y pénètre; son corps émet peu à peu des expansions latérales, l'expansion descendante restant cependant plus grosse que les autres (fig. XII, *d*, *e*, *f*). Celle-ci s'atrophiera bientôt; le corps de l'élément se couche parfois

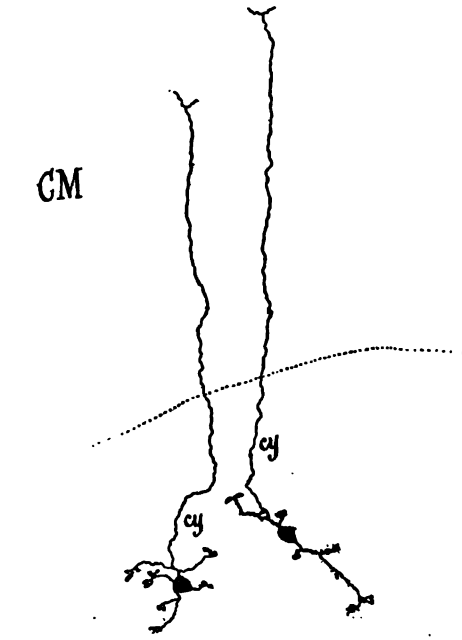

Fig. XIV. — Grains adultes, cervelet d'un cobaye âgé de 13 jours.

horizontalement, et de toutes ses surfaces part alors un nombre considérable de fines branches, rarement ramifiées : c'est la *forme jeune des grains* (fig. XII, *g*, *h*). Pour que ceux-ci soient définitivement constitués, un certain nombre de ces fines branches se résorbent, et il n'en persiste que trois ou quatre (fig. XII, *i*, *j*), terminées par un petit bouton, plus tard par une petite arborisation digitiforme caractéristique des grains adultes (fig. XIV). C'est d'un de ces prolongements protoplasmiques que part généralement le cylindre-axe.

GRANDES CELLULES ÉTOILÉES DE LA COUCHE DES GRAINS OU CELLULES DE GOLGI.

Leur origine est encore inconnue. Tout ce que l'on sait, c'est qu'elles se développent de très bonne heure; à la naissance elles présentent déjà les mêmes caractères que chez l'adulte, sauf que leur volume, d'après CAJAL, serait un peu plus gros, leur prolongement cylindre-axile moins ramifié et leurs expansions protoplasmiques plus variqueuses (CALLEJA) (4).

Cependant POPOFF (16) dit avoir vu dans la couche moléculaire d'un embryon de chat de 12 centimètres, et d'un embryon de mouton

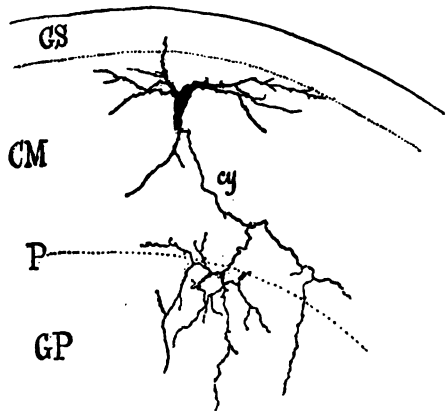

Fig. XV. — Grande cellule à cylindre-axe court dans la couche moléculaire du cervelet d'un lapin âgé de 6 jours : *cy*, cylindre-axe ramifié dans la couche des grains profonds; — P, niveau des corps des cellules de Purkinje.

de 14 centimètres, quelques cellules à corps ovalaire très irrégulier, verticalement placées, et dont l'extrémité inférieure donnerait naissance à un cylindre-axe parfois recourbé et ayant une tendance à se ramifier dans la couche des grains. Ces cellules seraient d'après POPOFF des cellules de Golgi embryonnaires.

Tout récemment CAJAL (21) a découvert chez le lapin âgé d'un mois de grandes cellules étoilées situées dans le tiers moyen de la couche moléculaire; de leur partie supérieure partent des prolongements protoplasmiques robustes et richement ramifiés, tandis que de leur extrémité profonde prend naissance un cylindre-axe assez épais qui, sans donner aucune collatérale, descend jusqu'à la couche des cellules de Purkinje, change de direction et pénètre

dans la zone des grains, où il se ramifie. CAJAL incline à considérer ces éléments comme des cellules de Golgi déplacées, dont le corps aurait émigré vers la couche moléculaire. Nous avons imprégné quelques-unes de ces cellules chez le chat.

Nous avons observé enfin dans la couche moléculaire du cervelet d'un lapin de six jours une cellule dont les caractères sont identiques à ceux des cellules décrites par CAJAL; mais notre élément est remarquable par son aspect embryonnaire (fig. XV).

Tous ces faits prouveraient peut-être que les cellules de Golgi proviennent aussi des éléments indifférents de la couche granuleuse superficielle, et alors les cellules de CAJAL ne seraient que des cellules de Golgi arrêtées dans leur émigration vers la profondeur.

Mais ce n'est là qu'une simple hypothèse, qui nécessite des bases plus solides, et jusqu'à ce qu'elles soient bien établies nous pouvons répéter que l'origine des cellules à cylindre-axe court du cervelet n'est pas connue.

ARBORISATIONS GRIMPANTES.

Le développement des arborisations grimpantes coïncide avec celui des panaches protoplasmiques des cellules de Purkinje, sur lesquels elles grimpent chez l'adulte, comme l'a découvert CAJAL.

Au stade le plus jeune que nous avons pu étudier (fig. XVI, *a*, *b*), nous voyons des fibres de moyenne épaisseur se détacher de la substance blanche, parcourir un trajet très sinueux, à travers la couche des grains profonds, et aborder la portion profonde de la couche moléculaire au niveau des corps des cellules de Purkinje. Elles atteignent la cellule de Purkinje par le côté et se terminent contre elle par une petite arborisation variqueuse peu étendue. Bientôt cette arborisation émet de nouvelles branches qui entourent de tous côtés la partie inférieure des jeunes cellules de Purkinje : il en résulte la formation d'un véritable *capuchon terminal*, dans l'intérieur duquel la cellule de Purkinje se trouve incluse comme le gland dans sa cupule (fig. XVII, A, B; fig. XVIII).

Ce n'est pas toujours une seule fibre qui concourt à la formation de ce capuchon; parfois deux ou trois fibres prennent part à sa constitution.

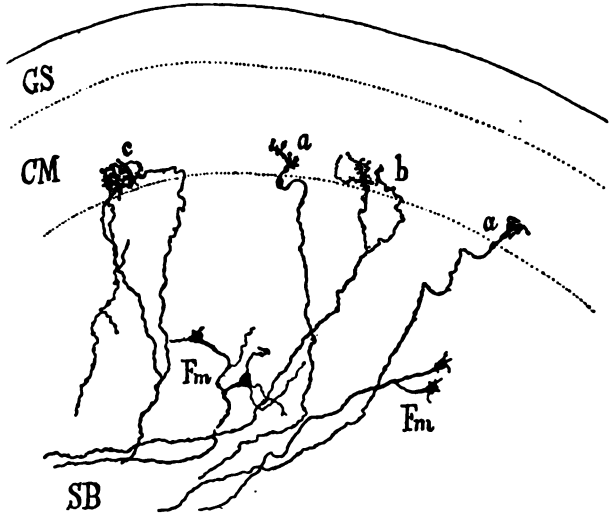

Fig. XVI. — Cervelet d'un chat de 9 jours. Coupe d'une lamelle profondément située : *ab*, arborisations grimpantes très embryonnaires; — *c*, arborisations grimpantes au stade de nid péri-cellulaire; — F*m*, Fibres moussues embryonnaires; — S B, Substance blanche.

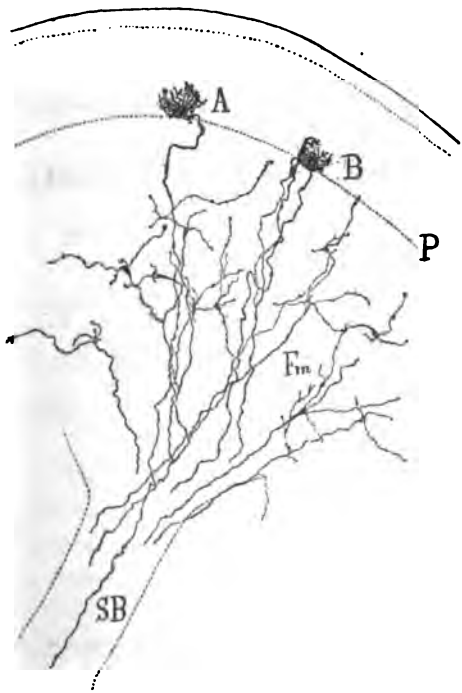

Fig. XVII. — Chat de 9 jours : A, B, Arborisations grimpantes au stade de capuchon inférieur; — l'une est formée par une seule fibre, l'autre par trois; — F*m*, Fibres moussues plus développées que celles de la figure précédente; — P, niveau des corps des cellules de Purkinje.

A un stade plus avancé la future arborisation grimpante (fig. XVI, C, XIX, A) constituée par une ou par plusieurs fibres venant



Fig. XVIII. — L'arborisation A de la figure précédente vue à un grossissement de 590 diamètres.

de la substance blanche, n'entoure plus seulement la base du corps

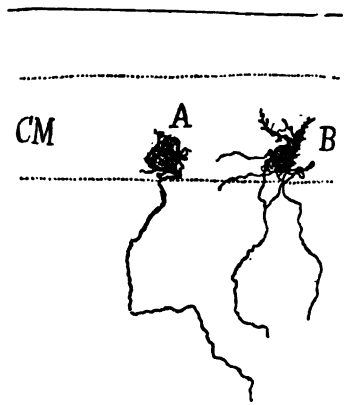

Fig. XIX. — 2 arborisations grimpantes dans le cervelet du chat âgé de 9 jours : A, au stade de nid péri-cellulaire ; — B, au stade de capuchon supérieur.

de la cellule de Purkinje. De nouvelles branches se forment en effet, qui entourent alors complètement tout le corps de la cellule

(*nid péricellulaire de* Cajal). Tout ceci s'observe pendant que la cellule de Purkinje ne possède pas encore son panache protoplasmique. Mais à mesure que ce panache se développe, nous voyons la jeune fibre grimpante quitter la base de la cellule de Purkinje (fig. XIX, B), et aller entourer la base de son tronc protoplasmique,

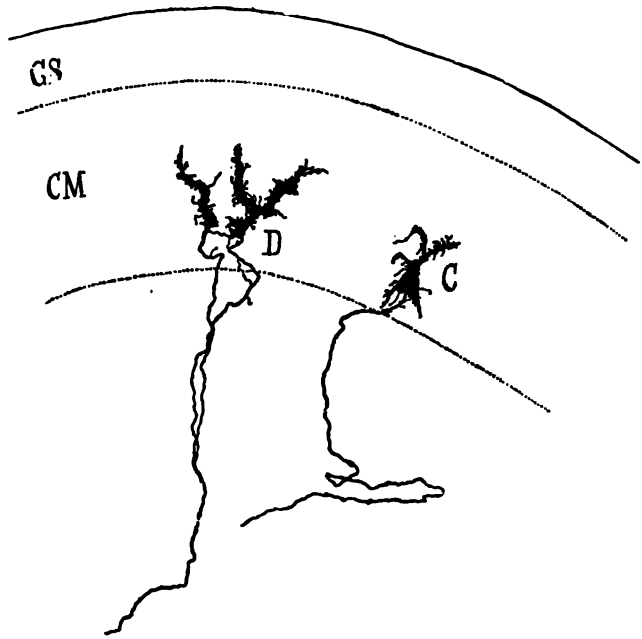

Fig. XX. — Cervelet d'un chat âgé de 14 jours. 2 arborisations grimpantes plus développées que celles de la figure précédente : C, au stade de capuchon supérieur; — D, presque adulte.

tout en continuant à envelopper cependant les deux tiers supérieurs du corps.

Le panache de la cellule de Purkinje continuant toujours à se développer, l'arborisation grimpante le suit toujours, de telle sorte que cette arborisation grimpante, à un moment donné, est constituée par une sorte de *capuchon*, qui coiffe l'extrémité supérieure du corps de la cellule (fig. XX, C), et du sommet duquel partent deux ou trois branches plexiformes suivant seulement les plus grosses branches protoplasmiques.

Finalement quand la cellule de Purkinje est arrivée à un stade très avancé, l'arborisation grimpante cesse définitivement d'en-

tourer de son plexus le corps cellulaire (fig. XX, B) et la base du panache protoplasmique. Ce plexus n'enveloppe plus de ses nombreuses branches que les rameaux de moyenne épaisseur de ce panache.

Chez le chat de 14 jours, presque toutes les arborisations grimpantes sont parvenues à ce dernier stade.

Fibres moussues.

Cajal (19) et Calleja (4) disent que les fibres moussues sont complètement développées chez le chat, le chien et le lapin nouveau-



Fig. XXI. — Fibre moussue embryonnaire dans le cervelet d'un lapin âgé de 6 jours : G P, Couche des grains profonds; — S B, Substance blanche.

nés, mais qu'elles ne présentent pas encore les épaississements avec efflorescences qui les caractérisent chez l'adulte. Ces auteurs disent encore que d'autres fibres plus âgées offrent déjà quelques varicosités; d'après eux encore, elles sont reconnaissables à leurs nombreuses et étendues ramifications dans la couche des grains.

Voici ce que nous avons observé relativement au développement des fibres moussues : chez le chat et le lapin, on voit certaines fibres assez fines dans l'intérieur de la substance blanche, s'épaissir légèrement en pénétrant dans la substance grise et s'y terminer par une bifurcation (fig. XVI, F*m*, XXI); chacune de ces deux branches de bifurcation, également épaisse, est terminée par un volumineux

renflement de forme nettement conique, dont le sommet se continue avec la fibre, tandis que la base émet quelques expansions plus ou moins courtes et épaisses : ce sont de véritables *cônes d'accroissement*. Parfois ces expansions sont fines et longues, et parmi elles il y en a de plus épaisses qui se terminent elles aussi par un petit renflement conique. A ce stade encore très jeune les fibres moussues ne dépassent guère la partie profonde de la couche des grains.

Les fibres dont le développement est plus avancé arrivent jusqu'à la partie moyenne et supérieure de la couche des grains; elles se présentent alors avec les caractères suivants (fig. XVII, F*m*). Sorties de la substance blanche, elles conservent la même épaisseur, se bifurquent quelquefois, et bientôt on les voit présenter un renflement conique muni de quelques expansions fines et variqueuses; du cône part en général une, *rarement deux*, branches longues, variqueuses, plus fines que la fibre primitive, et terminées chacune par une extrémité conique, avec efflorescences; celles-ci peuvent à leur tour être le point de départ d'une nouvelle branche à extrémité moussue. D'après ce que nous venons de dire, on voit que l'accroissement des fibres moussues se fait par une succession de *cônes d'accroissement* qui apparaissent à l'extrémité libre de chaque fibrille. Chez l'adulte chacun de ces cônes moussus apparaît sous forme d'un renflement ovalaire épineux. Comme à son point de bifurcation la fibre primitive n'offre pas d'épaississement, et comme chaque petit cône terminal donne rarement naissance à deux branches, on s'explique pourquoi les mousses *collatérales* et *terminales* sont très fréquentes au niveau des renflements ovalaires et pourquoi, au contraire, elles sont très rares au point de bifurcation des fibres moussues, comme l'a constaté Cajal.

Quant aux fibres que Cajal et Calleja décrivent comme fibres moussues embryonnaires, elles semblent, d'après leur description, être plutôt analogues à ces fibres richement ramifiées dans la couche des grains, décrites par Retzius (**23**), chez le chat; nous avons retrouvé ces fibres non seulement chez le chat, mais aussi chez le chien nouveau-né : elles se distinguent des fibres moussues par leurs arborisations beaucoup plus étendues, et par l'absence des épaississements coniques; leur origine est encore moins connue que celle des fibres moussues.

Cellules névrogliques.

Certains auteurs admettent qu'une partie de la névroglie du cervelet provient des éléments de la couche granuleuse superficielle. Lugaro (10) a observé, dans cette couche, des éléments dont le corps globuleux présente une courte et épaisse expansion dirigée vers la surface et un ou plusieurs prolongements vers la profondeur, d'où partent de très fines fibrilles qui traversent la couche moléculaire. Il en a vu aussi dans la portion la plus superficielle de

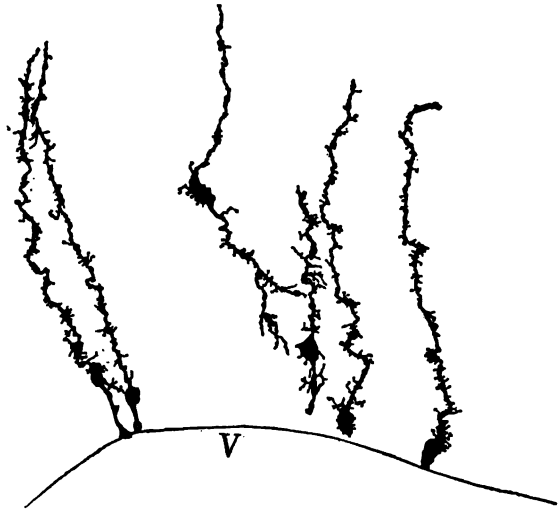

Fig. XXII. — Quelques cellules épendymaires dans la paroi ventriculaire du cervelet d'un embryon de lapin de 25 jours. Les unes sont encore adhérentes à la paroi, d'autres l'ont quittée et émigrent vers la profondeur. — V, Voûte du quatrième ventricule.

la couche moléculaire. Il considère ces éléments comme des formes jeunes de cellules névrogliques. D'un autre côté, Popoff (17) dit que la couche des grains externes produit des cellules névrogliques; celles-ci à l'état embryonnaire seraient bipolaires et se distingueraient des autres cellules bipolaires par leur aspect grossier.

Cajal et Calleja (4) n'admettent pas cette origine pour les cellules névrogliques; ils les croient d'essence épendymaire et donnent à l'appui de leur opinion les faits suivants : 1° dans le cervelet des batraciens et reptiles et dans la *valvula cerebelli* des poissons, toutes les cellules névrogliques sont des éléments épendymaires; 2° chez les mammifères et les oiseaux on rencontre aussi bien dans

la couche des grains que dans la substance blanche des éléments en tout comparables aux cellules épithéliales déplacées de l'écorce cérébrale embryonnaire; 3° dans les préparations du cervelet de fœtus de rat ils ont vu des cellules épendymaires dont l'expansion

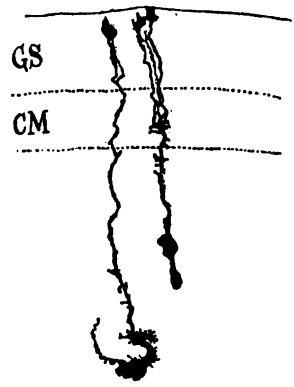

Fig. XXIII. — Cellules névrogliques à aspect épithélial dans une lamelle profondément située dans le cervelet d'un embryon de lapin de 25 jours.

périphérique traverse toute l'étendue du cervelet pour se terminer dans la couche moléculaire.

Sans vouloir trancher définitivement la question, nous inclinons

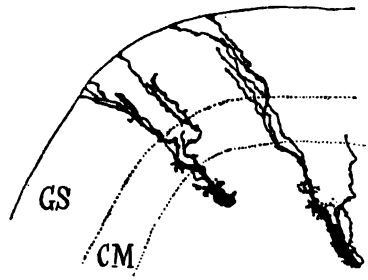

Fig. XXIV. — 2 cellules névrogliques plus développées dans une autre lamelle du cervelet du même embryon de la figure précédente.

vers l'opinion de Cajal et de Calleja. Dans le cervelet du fœtus de lapin au vingt-cinquième jour nous avons imprégné dans la paroi ventriculaire du cervelet (fig. XXII), des cellules épendymaires parmi lesquelles les unes sont encore adhérentes à la surface, tandis que d'autres s'en étaient éloignées, et émigraient vers le centre du cervelet. D'un autre côté nous avons vu dans quelques

lamelles du même cervelet des cellules névrogliques ayant tout à fait l'aspect des cellules épendymaires (fig. XXIII); dans d'autres lamelles les cellules névrogliques offrent les caractères qu'elles auront chez l'adulte, avec cette différence cependant que quelques-unes sont relativement beaucoup plus longues, leurs corps étant parfois très profondément placés, et que leur aspect est pour ainsi dire plus *épithélial* (fig. XXIV).

Nous n'avons pas imprégné les cellules décrites par Lugaro, et non plus celles dont parle Popoff.

Cajal (21) a coloré par la méthode de Nissl des noyaux qu'il croit être des noyaux de névroglie dans la couche moléculaire. Mais la présence de cellules névrogliques dans la couche moléculaire ne veut pas dire qu'elles proviennent des grains superficiels; parties de la région épendymaire, elles auraient bien pu émigrer jusqu'à cette couche, comme elles émigrent jusqu'à celle des grains profonds.

Conclusions.

De tout ce que nous savons aujourd'hui sur l'histogénèse de l'écorce cérébelleuse nous pouvons tirer les conclusions suivantes :

I. — Au point de vue du cas particulier du cervelet : 1° Il existe *deux couches germinatives*, l'une interne, l'autre externe. La première donne naissance aux cellules de la zone du manteau de Schaper, aux dépens desquelles se formeront peut-être les cellules de Purkinje.

La seconde (*couche granuleuse superficielle*) est une véritable couche de renfort aux dépens de laquelle se forment les cellules d'association de l'écorce du cervelet, c'est-à-dire les cellules étoilées, les grains et peut-être aussi les cellules de Golgi.

II. — Au point de vue général : 2° Dans les cellules dont nous avons pu suivre l'évolution complète, nous voyons se vérifier le fait de la polarité des prolongements protoplasmiques et cylindres-axiles : l'élément épithélioïde adhère primitivement à la surface par un prolongement de nature manifestement protoplasmique; par sa face profonde il émet bientôt un filament cylindre-axile : cette direction relative des deux sortes de prolongements persiste plus ou moins longtemps pendant les stades ultérieurs du développement.

3° L'étude du développement des arborisations grimpantes nous donne un exemple remarquable du contact entre les arborisations cylindres-axiles d'une part, le corps et les expansions protoplasmiques des cellules d'autre part.

En effet, à un stade très embryonnaire, la cellule de Purkinje ne possède pas de panache protoplasmique, la fibre grimpante vient alors se mettre en rapport avec son corps; mais à mesure que le panache se développe l'arborisation quitte peu à peu le corps cellulaire, pour envelopper le tronc protoplasmique d'abord, et puis successivement chacune de ses branches. Il est probable que toutes les épines qui hérissent primitivement le corps de la cellule de Purkinje favorisent le nombre des points de contact pour la jeune arborisation grimpante. Il en est de même quand la cellule de Purkinje devient adulte. Les mailles du plexus grimpant, en laissant passer les épines des prolongements protoplasmiques, entrent en contact avec ces épines spécialement destinées au contact avec les cylindres-axes des grains. Enfin, le fait qu'une fibre entoure le corps d'une cellule tant que celle-ci ne possède pas de prolongements protoplasmiques, et qu'elle le quitte ensuite pour aller se mettre en rapport avec ses expansions dendritiques, ne prouve-t-il pas que les prolongements protoplasmiques sont les organes récepteurs, par excellence, des excitations nerveuses? En même temps le corps cellulaire devient libre pour recevoir des excitations secondaires venant des cellules d'association (corbeilles terminales des cellules étoilées).

Bibliographie.

1. Azoulay. — Quelques particularités de la structure du cervelet chez l'enfant, Soc. anatomique et Soc. de biol., mars 1894.

2. — L'origine et l'aspect de la névroglie dans les centres nerveux de l'enfant, Soc. anat. et Soc. biol., 1894.

3. Bellonci et Stefani. — Contribution à l'étude de l'histogénèse de l'écorce cérébelleuse. *Arch. italiennes de biol.*, t. XI, 1889.

4. Calleja. — Histogenesis de los centros nerviosos, Tesis del Doctorado, Madrid, 1896.

5. Herrick. — Contributions to the comparative morphology of the central nervous system, *Journal of comparat. neurology*, vol. I, 1891.

6. Hess. — *De cerebelligyrorum text. disquis.*, Dorpat, 1858.

7. Koelliker. — *Handbuch der Gewebelehre*, 6. Aufl. 1893.

8. Lahousse. — Recherches sur l'ontogénèse du cervelet, *Archives de biologie*, t. VIII, 1888.

9. Löwe. — *Anatomie und Entwicklung des Nervensystems*, Leipzig, 1880.

10. Lugaro. — Ueber die Histogenese der Körner der Kleinhirnrinde, *Anat. Anzeiger*, n° 23, 1894.

11. Lui. — Osservazioni sullo sviluppo istologico della cortecia cerebellare, in rapporto alla facoltà della locomozione, *Riv. sperim. di freniat e med. leg.*, fasc. 1, 1896.

12. Obersteiner. — Beiträge zur Kenntnis von feineren Bau der Kleinhirnrinde. *Sitzungsberichte der Kais. Akad. d. Wissenschaft. Wien*. Bd. 60.

13. — Der feinere Bau der Kleinhirnrinde bei Menschen und Thieren, *Biol. Centralbl.*, Bd. III, 1883.

14. — *Anatomie des centres nerveux*, Trad. Coroënne, 1893, et IIIe éd. allemande, 1896.

15. Pedro Ramon. — *El encefalo de los reptiles*, Barcelona, 1891.

16. Popoff. — Zur Frage über die Histogenese der Kleinhirnrinde, *Biol. Centralbl.*, XV. Bd., 1895, Oktober.

17. — Weiteren Beitrag zur Frage über die Histogenese der Kleinhirnrinde, *Biol. Centralbl.*, XVI. Bd. (Juin 1896.)

18. Ramon y Cajal. — Sur les fibres nerveuses de la couche granuleuse du cervelet et sur l'évolution des éléments cérébelleux, *Journal international d'Anatomie*, vol. VIII, 1890.

19. — Sobre ciertos elementos bipolares del cerebelo jovén y algunos détalles más acerca del crecimiento y evolucion de las fibras cerebelosas, *Gac. sanit. de Barcelona*, 1890.

20. — *Les nouvelles idées sur la structure du système nerveux*, Paris, 1894.

21. — Sobre las relaciones de las celulas nerviosas con las células neuroglicas, *Rev. micrografica trimestral*, vol. I, n° 1, 1896.

22. Retzius. — Die nervösen Elemente der Kleinhirnrinde, *Biol. Untersuch.* N. F., Bd. III, 1892

23. — Uber die Golgi'schen Zellen und Kletterfasern in der Kleinhirnrinde, *Biol. Untersuch.*, N. F. Bd. IV, 1893.

24. — Die Neuroglia der Kleinhirnrinde des Menschen und Säugethiere, *Biol. Untersuch.* N. F. Bd. VI, 1895.

25. Schaper. — Die morphologische und histologische Entwicklung der Kleinhirns der Teleostier, *Morph. Jahrbuch*, 1894.

26. — Eine kritische Bemerkungen zu Lugaro's Aufsatz, *Anat. Anz.* Bd. X, 1895.

27. Schwalbe. — *Lehrbuch der Neurologie*, 1881.

28. Vignal. — Recherches sur le développement des éléments des couches corticales du cerveau et du cervelet de l'homme, *Arch. de physiologie*, 1888.

Le propriétaire-gérant : Félix Alcan.

Coulommiers. — Imprimerie Paul BRODARD.

SUR L'APPARENCE
DE
PONTS INTERCELLULAIRES
PRODUITE ENTRE LES FIBRES MUSCULAIRES LISSES
PAR LA PRÉSENCE D'UN RÉSEAU CONJONCTIF[1]

Par Charles GARNIER

(PLANCHE XI.)

(Travail du laboratoire d'histologie de la Faculté de médecine de Nancy.)

Il est admis actuellement que les fibres-cellules constitutives du tissu musculaire lisse peuvent contracter entre elles des anastomoses, à la façon des cellules du stratum malpighien, à l'aide de prolongements unissant deux fibres voisines : il s'agit de véritables ponts intermusculaires jetés entre les éléments, et c'est comme tels qu'ils ont été décrits par les divers auteurs qui se sont occupés de la question. On peut donc croire que c'est là le mode habituel d'union des fibres lisses entre elles, si l'on s'en rapporte au nombre et à la variété des organes musculaires où ces formes ont été rencontrées.

Ce fait semble semble avoir, en premier lieu, été mentionné par *Leydig* (1) qui découvrit, dans les muscles lisses des Hirudinées, de fins filaments à direction transversale, unissant par places des cellules voisines, et se présentant, sur des fibres dissociées, sous forme de pointes garnissant le bord de l'élément, lui donnant ainsi un aspect dentelé.

Chez les Vertébrés, *Kultschitzky* (2) retrouva ces anastomoses

1. D'après une communication faite à la *Réunion Biologique* de Nancy, dans la séance extraordinaire du 19 février 1897.

dans la tunique musculeuse de l'intestin du chien; c'est même, d'après lui, le seul mode d'union des fibres lisses entre elles, le ciment intercellulaire que l'on supposait remplir le même office n'ayant plus sa raison d'être.

L'année suivante, *Busachi* (3), au cours d'expériences sur l'hypertrophie et la régénération du tissu musculaire lisse dans la sténose artificielle, eut l'occasion de revoir les figures signalées précédemment, et d'autant plus nettement qu'il avait affaire à des éléments hypertrophiés. Sur des préparations par dissociation, l'aspect serait analogue aux images fournies par les cils vibratiles; la cellule musculaire se trouve ainsi environnée de tous côtés d'espaces capillaires.

Telle n'est pas l'opinion de *Barfurth* (4), qui considère les ponts vus en coupe transversale comme l'expression de crêtes longitudinales courant à la surface de la fibre lisse, et occupant toute sa hauteur. Ces sortes de bourrelets longitudinaux se soudent à leurs homologues des éléments voisins, l'union se faisant par continuité directe : on peut de cette façon se représenter la fibre musculaire isolée, comme un cylindre présentant extérieurement des cannelures dirigées suivant le grand axe, il en résulte que, sur des coupes longitudinales, on n'aura pas l'aspect de ponts. Entre les fibres se trouvent des espaces intercellulaires étendus en long et anastomosés, qui représentent un système canaliculaire très ramifié; ces canaux servent de voies lymphatiques. — L'auteur a constaté la présence de ponts principalement chez des animaux tués pendant la digestion, et surtout dans les membranes musculaires épaisses. Cela s'expliquerait par une sorte d'adaptation fonctionnelle : plus la circulation des sucs est active, plus les voies lymphatiques doivent être nombreuses pour permettre cette circulation, et ces phénomènes se trouvent facilités, dans le tissu musculaire lisse, par la formation d'espaces intermusculaires, et la création de ponts qui en est la conséquence. Il en résulterait une diffusion plus grande des sucs nutritifs, et peut-être aussi les ponts joueraient-ils un certain rôle dans la transmission de l'excitation nerveuse d'un élément à l'autre.

Cette théorie est également soutenue par *Klecki* (5), qui dans un travail publié sous les auspices de *Barfurth* relate les résultats auxquels il est arrivé par l'expérimentation. Il étudie des animaux chez lesquels il détermine un engorgement des lymphatiques du

tube digestif par un processus physiologique (digestion) ou pathologique (ligature élastique de l'intestin); ses conclusions, relativement à la forme et au rôle de ces expansions musculaires, sont identiques à celles du professeur de Dorpat.

Une pareille manière de voir a été réfutée, du moins en partie, par le professeur *Nicolas* (6) qui, dans les divers objets qu'il a examinés (intestin grêle de Mammifères, d'Amphibiens, de Reptiles, muscle orbito-palpébral de l'homme), n'a jamais retrouvé, sur des coupes longitudinales, les crêtes décrites par *Barfurth*. Les ponts intermusculaires se présentaient le plus souvent sous forme de fins tractus transversaux unissant deux éléments voisins, et pouvant même passer au-dessus de fibres contiguës pour s'anastomoser avec une fibre parfois très éloignée.

C'est aussi sous l'aspect de ponts et non de bourrelets que ces formations ont été revues par *de Bruyne* (7) qui a étudié d'une manière approfondie le mode d'union intime des fibres lisses. Ces images peuvent se présenter sous forme de ponts incomplets, et la fibre apparaît alors comme hérissée de piquants; on observe ainsi toutes les transitions, depuis la fibre ne présentant aucune trace de ponts, jusqu'à la cellule unie à sa voisine par des ponts complets. Mais la fréquence de ces fibres unitives est loin d'égaler celle du tissu conjonctif, et « alors même que les ponts existent, les deux autres modes d'union (ciment unissant et réseau conjonctif) coexistent toujours ».

— L'élément conjonctif, en effet, prend une part très importante à la constitution du tissu musculaire lisse. Le fait avait été signalé déjà par nombre d'histologistes, mais leur observation s'était bornée à constater, autour de faisceaux ou plus rarement autour de fibres isolées, la présence d'un réseau important de substance conjonctive constituant aux éléments musculaires une charpente solide ainsi qu'une sorte de gaine d'enveloppe isolant et réunissant en même temps les divers faisceaux.

Il faut arriver jusqu'à *de Bruyne* (7) pour entendre parler de pénétration du tissu musculaire par la substance conjonctive, au sens propre du mot. Cet auteur a surtout insisté sur les rapports intimes de contiguïté qui existent entre ces deux sortes d'éléments. D'abord, fait important, le tissu interstitiel se rencontre partout où existe le tissu musculaire lisse. Il se présente toujours sous l'aspect d'un réseau de prolongements cellulaires anastomosés, et délimi-

tant ainsi de nombreuses mailles. La forme des cellules conjonctives peut varier : on rencontre tantôt des éléments fusiformes courant obliquement par rapport aux fibres musculaires et n'émettant que peu de prolongements; ou bien, et c'est ce qui existe le plus fréquemment, les cellules sont ramifiées, et les ramifications s'anastomosent entre elles; l'auteur a même vu, dans la musculature de l'estomac de la grenouille, plusieurs cellules se fusionner et donner naissance à une sorte de membrane conjonctive appliquée sur un groupe de fibres musculaires.

Les mailles du réticulum conjonctif sont occupées par les fibres musculaires et, règle générale, on ne rencontre qu'une seule fibre par maille. Cette disposition est surtout accusée dans la musculaire muqueuse de l'intestin du Cobaye, où le réseau conjonctif est tellement serré qu'il se présente plutôt sous l'aspect d'une membrane fenêtrée dont les fenêtres sont occupées par chaque élément musculaire; tandis que d'autres fois, comme dans la musculeuse de l'intestin du cobaye, où les faisceaux sont très rapprochés les uns des autres, le tissu conjonctif est très réduit et ne se montre nettement que dans l'interstice des faisceaux. Mais malgré cela, il est toujours possible de suivre des fibrilles conjonctives qui émanent du réseau interfasciculaire et pénètrent entre les fibres perpendiculairement à leur direction pour former un nouveau réseau à l'intérieur du faisceau, méritant ainsi le nom de « fibres perforantes » que leur donne l'auteur.

En résumé on retrouve donc toujours une trame conjonctive au milieu du tissu musculaire lisse. « Il n'y a là, du reste, rien qui doive étonner, nous dit *de Bruyne*; les tissus conjonctif et musculaire lisse ont même origine : ils naissent, en effet, d'une même couche mésoblastique, notamment de la lame viscérale, et l'on comprend dès lors très aisément qu'ils aient conservé une très grande corrélation et se pénètrent mutuellement. »

Ces divers travaux attirèrent l'attention des observateurs, et au cours de leurs recherches, plusieurs eurent l'occasion de revoir les ponts intermusculaires; c'est ainsi que *M. Heidenhain* (9) les signale dans l'intestin de la salamandre où ils apparaissent nettement par la méthode de coloration Ehrlich-Biondi.

Bohemann (11) en 1894 reprend le sujet, mais semblant ignorer le travail de *de Bruyne*, il n'envisage la question qu'au point de vue des ponts intercellulaires. C'est ainsi qu'il décrit des formations

réticulaires situées dans les interstices des fibres et en continuité directe avec elles ; ces anastomoses se montrent également avec la plus grande netteté si l'on traite le muscle par la méthode au chromate d'argent, ou si l'on pousse une injection colorée dans les espaces intercellulaires. Malgré ces nouveaux arguments en faveur de l'existence de ponts, les conclusions de *Bohemann* sont fortement mises en doute par *de Bruyne* (8) qui considère la plupart des figures reproduites dans le travail précédent, comme se rapportant au réseau conjonctif interstitiel ainsi qu'il l'a précédemment énoncé.

Drasch (18), en étudiant les glandes à venin de la salamandre, a eu aussi sous les yeux, dans la tunique musculeuse de ces glandes, des fibres à contour dentelé. Il rapporte ces dentelures à une sorte de réticulum élastique qui entourerait chaque fibre et dont le but serait de relier les éléments musculaires aux cellules épithéliales, par l'intermédiaire de la membrane propre avec laquelle ce réseau se met en rapport.

Une autre manière de voir est celle de *Guido Werner* (12); il décrit, d'après les idées de son maître *Barfurth*, des ponts intercellulaires dans les membranes musculaires des Mammifères, mais il signale en plus, au milieu des faisceaux, la présence de cellules et de fibres conjonctives. Tous les éléments linéaires que l'on voit, sur des coupes transversales, s'enchevêtrer entre les cellules musculaires, ne sont pourtant pas à interpréter comme étant de nature conjonctive; il en est qui correspondent à des membranes d'enveloppe analogues au sarcolemme des fibres striées : elles sont reliées au tissu conjonctif du faisceau, mais possèdent les réactions de la substance élastique. Par suite de la rétraction que subit l'élément musculaire sous l'influence des réactifs, cette membrane d'enveloppe s'isole, et prend ainsi l'aspect de fibres conjonctives. Les crêtes musculaires la perforent pour aller se continuer avec leurs homologues des fibres voisines.

Paul Schultze (13) n'accepte pas l'existence de cette gaine d'enveloppe. Si l'on observe quelquefois, à l'endroit où se fait la rupture d'une cellule musculaire, une ligne plus foncée bordant de chaque côté la perte de substance produite par la rétraction de la fibre, cela tient à une illusion d'optique, car à ce niveau le muscle subirait une sorte de déliquescence qui aboutirait à la formation d'une vacuole dont il est facile de prendre le bord sombre pour

une membrane limitante. La fibre lisse ne possède pas de gaine analogue au sarcolemme, mais sa surface est hérissée de prolongements fibrillaires qui ne sont autres que des ponts intercellulaires. *Schultze* les a observés en grand nombre dans les muscles lisses des Vertébrés : ils consistent dans le passage d'un élément à l'autre de fibrilles primitives constituant le fuseau musculaire. C'est uniquement de cette façon que se trouve réalisée l'union des fibres entre elles, car cet auteur ne signale pas de réseau conjonctif interstitiel. Les réticulums de cette nature que l'on a décrits avant lui doivent être rapportés au système ganglionnaire innervant le tissu musculaire lisse.

Il résulte de cet exposé qu'on est loin d'être d'accord sur la nature des formations existant dans les interstices du muscle lisse. A-t-on affaire à des ponts intercellulaires, à du tissu conjonctif ou à des ramifications nerveuses, ou même à ces trois éléments réunis?

Si l'on compare les images que *de Bruyne* et nous-même avons obtenues par les méthodes de coloration ordinaires, aux résultats fournis par les méthodes spéciales au système nerveux et principalement la méthode au bleu de méthylène perfectionnée par *Bethe*, il apparaît nettement que les réseaux révélés par ces procédés différents ne sont nullement superposables; les espaces intermusculaires sont remplis par autre chose que par des fibrilles et des cellules nerveuses, celles-ci sont noyées au milieu des cellules musculaires et du tissu conjonctif.

Le tissu conjonctif, en effet, paraît avoir une part considérable dans la constitution du tissu musculaire lisse, et les divers aspects sous lesquels il se présente sont bien faits pour tromper d'habiles observateurs et leur faire croire à la présence de ponts intermusculaires là où il n'existe que de simples tractus conjonctifs.

Il nous semble que pour résoudre la question, il fallait s'adresser à des objets particulièrement favorables et d'observation facile, cette observation étant d'autant plus facilitée par l'emploi de colorations faisant nettement ressortir les éléments de nature conjonctive. Il n'existe malheureusement pas de colorant spécifique du tissu conjonctif; pourtant dans une certaine mesure le vert lumière (*Lichtgrün* marque Grübler) nous a procuré des résultats satisfaisants. Combinée à la safranine, d'après les indications de *Benda*, après fixation par le liquide fort de *Flemming*, cette teinture nous

a fourni de bonnes préparations, dans lesquelles les filaments conjonctifs se détachaient très nettement en vert foncé, contrastant avec le vert pâle de la substance musculaire. Ces différences de teintes sont surtout appréciables à la lumière artificielle, c'est pourquoi nous avons toujours employé le gaz comme moyen d'éclairage. Nous avons aussi utilisé la méthode à l'hématoxyline ferrique d'après *M. Heidenhain* avec ou sans coloration complémentaire à la fuchsine acide ou la méthyléosine, mais nos meilleures préparations ont été obtenues à l'aide du procédé de *Benda*.

Nous avons étudié la tunique musculeuse de l'œsophage de Tortue grecque [1] et, chez les Invertébrés, le muscle rétracteur du tentacule oculaire de Helix Pomatia (ce dernier nous servant surtout de terme de comparaison du simple au complexe). La musculeuse de l'œsophage de tortue se montre, au point de vue qui nous occupe, facilement étudiable, par suite de la distance assez grande qui sépare les divers faisceaux; les fibres musculaires y sont relativement peu serrées et d'un volume notable.

Si nous examinons des préparations où le muscle se trouve coupé parallèlement au grand axe des fibres, nous voyons, au milieu d'un tissu conjonctif abondant et fortement coloré, courir de petits faisceaux musculaires plus pâles, assez bien individualisés, sauf pourtant du côté de la muqueuse où ils paraissent plus denses et plus trapus. Leur direction est parallèle à la surface libre du conduit (il s'agit de la couche des fibres circulaires); de temps en temps, on voit de petits faisceaux, ou même quelquefois des fibres isolées, prendre une direction oblique et aller grossir les faisceaux voisins, réalisant ainsi plus complètement l'union entre les diverses travées musculaires. Cette union est, du reste, assurée par un réseau conjonctif extrêmement développé, déjà visible à un faible grossissement, qui comble toutes les lacunes laissées par les éléments musculaires, aussi bien dans la couche circulaire que dans la couche longitudinale, et qui se continue avec le tissu sous-muqueux, ainsi qu'avec le tissu cellulaire péri-œsophagien.

A l'aide de moyens plus puissants (objectif à immersion homogène de 2 mm. Zeiss, oculaire comp. 8) on distingue les détails suivants :

1. Nous devons ce matériel à l'obligeance de M. le professeur Prenant, qui nous a donné l'idée de ce travail; nous sommes heureux de pouvoir ici le remercier de l'extrême bienveillance qu'il nous a toujours témoignée, et de la large hospitalité que depuis longtemps il nous offre à son laboratoire.

Les travées conjonctives qui, dans l'intervalle séparant chaque faisceau, présentent une direction à peu près quelconque, tendent à s'orienter parallèlement aux fibres musculaires, ou du moins, les travées parallèles aux faisceaux prennent, au voisinage de ceux-ci, une prépondérance marquée, de sorte que chaque faisceau paraît garni à sa périphérie d'une série de fibres conjonctives assez régulièrement espacées, et parallèles à la direction des fibres musculaires. Ces tractus conjonctifs fortement teintés en vert apparaissent comme des lignes sinueuses, quelque peu en zig-zag, formant ainsi des angles dont les sommets alternent régulièrement, et qui donnent naissance à autant de branches plus grêles se séparant sous des angles variables; en général pourtant, leur émergence a lieu perpendiculairement aux fibres principales. Comme les zig-zags formés par ces dernières se font à peu près dans tous les plans, il en résulte que les tractus qui en partent prendront toutes les directions.

En suivant le trajet de ces fibrilles secondaires, on voit que les unes, les plus externes par rapport au faisceau, se continuent avec le tissu conjonctif interstitiel, tandis que d'autres vont, après un trajet plus ou moins sinueux, s'anastomoser avec leurs homologues issues des fibres voisines, non sans avoir encore, chemin faisant, émis quelques collatérales qui s'unissent aux ramifications semblables situées dans leur voisinage. Chaque faisceau se trouve, de la sorte, enveloppé d'une sorte de gaine très largement fenêtrée, à mailles plutôt transversales, et en continuité directe avec le tissu conjonctif remplissant les espaces interfasciculaires. De ce réseau périfasciculaire se détachent, se dirigeant vers les cellules musculaires, d'autres tractus conjonctifs qui pénètrent à l'intérieur même du faisceau, réalisant ainsi les « fibrilles perforantes » de *de Bruyne*.

Mais les travées principales du tissu conjonctif intrafasciculaire sont constituées par de grosses fibres longitudinales occupant les interstices des éléments musculaires, et en tout semblables, comme forme et comme coloration, à celles qui viennent d'être décrites autour des faisceaux. Elles présentent le même aspect sinueux, et émettent également des ramifications latérales qui se détachent presque toujours à angle droit. La manière dont naissent ces tractus montre que l'on se trouve bien en présence d'éléments conjonctifs, et non d'extrémités amincies de fibres musculaires, comme on

pourrait aussi le supposer. Leur origine se trouve dans le réseau extérieur au faisceau; quelques-unes des fibres principales, après avoir pris part dans une certaine longueur à la constitution de ce réseau, s'infléchissent par un trajet très oblique vers l'intérieur du faisceau, pour cheminer entre les cellules musculaires et venir ainsi constituer la charpente du réseau intrafasciculaire. Sur des coupes fines, on retrouve ces fibres ordinairement au nombre de deux dans chaque espace intermusculaire. Elles occupent des plans différents de la préparation, comme on peut s'en convaincre en changeant la mise au point, mais leur trajet n'est pas parallèle, et leur course capricieuse tantôt les rapproche, tantôt les éloigne l'une de l'autre.

Chaque élément musculaire, pris isolément, se trouve donc accompagné par cinq ou six de ces fibres conjonctives épineuses, qui sont non pas directement appliquées à sa périphérie, mais cheminent au milieu de l'espace intermusculaire, de telle sorte que si l'on examine l'ensemble, une même fibre, comme nous le verrons, participera à la formation des réseaux enserrant tous les éléments contigus. Ces fibres longitudinales, si elles affectent des connexions plus étroites avec les cellules musculaires, comme c'est le cas lorsque celles-ci sont plus serrées (dans la plupart des organes musculaires lisses des Mammifères, par exemple), pourront simuler les bourrelets longitudinaux décrits par *Barfurth* et ses élèves. *Klecki* seul représente ces formations vues sur une coupe oblique, dans sa figure 4 a; autant qu'on en peut juger par son dessin légèrement schématique, les lignes plus foncées qui donnent à la surface de l'élément musculaire un aspect de large striation longitudinale, ne seraient probablement que l'expression des fibres que nous venons de décrire.

Ces fibres hérissées de pointes émettent de nombreuses branches collatérales, qui contribuent à compliquer singulièrement le réseau conjonctif de l'intérieur du faisceau. Les plus caractéristiques de ces branches sont celles qui constituent des anastomoses transversales entre les travées principales voisines, en passant au-dessus de la substance musculaire. Celle-ci, de coloration vert pâle, paraît alors traversée par des stries transversales plus foncées, et si l'on se trouve en présence d'un endroit où ces fibres transversales sont assez abondantes, on pourrait croire, à un examen superficiel, que l'on a affaire à du muscle strié; mais en suivant attentivement ces

stries, on les voit nettement se continuer avec les branches issues des grosses travées. C'est aussi ce qui permet, ainsi que l'a déjà fait remarquer *de Bruyne*, de ne pas confondre ces tractus conjonctifs, pendant leur trajet dans l'interstice musculaire, avec des ponts intercellulaires qui pourraient affecter la même direction transversale, erreur dans laquelle est tombé *Bohemann*, qui décrit, entre les fibres lisses, des anastomoses réticulées, lesquelles ressemblent fort aux figures conjonctives que nous avons eues sous les yeux. *De Bruyne* aussi considère comme des fibrilles conjonctives la plupart des ponts vus par *Bohemann*. On peut, dit ce dernier auteur, déjà avec un objectif à sec, se convaincre de leur nature de ponts intermusculaires. Nous avons examiné de cette façon nos préparations, et constaté combien il est facile à un tel grossissement de faire cette confusion, surtout si les colorations ne sont pas électives. Les fibres musculaires paraissent avoir des contours dentelés et semblent émettre des prolongements anastomotiques partant de ces dentelures, alors qu'il ne s'agit que des tractus conjonctifs longitudinaux dont nous avons signalé l'aspect épineux et qui, situés parfois très près de l'élément musculaire, peuvent paraître se confondre avec le bord de la substance contractile, à laquelle ils donnent un contour hérissé de pointes. L'observation à l'aide de lentilles à immersion permet d'éviter cette confusion.

Parmi les autres branches collatérales issues des travées principales, il en est quelques-unes qui se dirigent vers la périphérie du faisceau et vont s'anastomoser avec les fibrilles du réseau périfasciculaire que nous avons assimilées aux « fibrilles perforantes » de *de Bruyne*. Le tissu conjonctif de l'intérieur du faisceau se trouve de la sorte plus intimement uni au tissu conjonctif interstitiel, dont il n'est que la continuation, puisque nous avons vu certaines de ses travées passer de l'extérieur à l'intérieur des groupes de fibres musculaires.

Mais là ne se borne pas la complexité du réseau conjonctif intrafasciculaire, comme on peut s'en assurer sur nos figures 1 et 2. Le tissu conjonctif affecte, avec la fibre lisse, des rapports beaucoup plus étroits que ceux signalés jusqu'alors, et il nous semble que beaucoup de formations que l'on a considérées comme constituées par de la substance musculaire, doivent être rapportées au tissu conjonctif; sans vouloir nier absolument la possibilité de ponts intermusculaires, nous pensons que des fibrilles conjonctives

intimement unies aux fibres musculaires peuvent, dans certains cas, donner l'illusion de ponts.

Nous avons rencontré de telles fibrilles dans nos préparations d'œsophage de Tortue, alors que nous n'avons pas vu de ponts intercellulaires, au sens exact du mot. Ces fibrilles naissent des grosses travées longitudinales de l'espace intermusculaire, et se portent vers la surface de la fibre lisse, en suivant ordinairement une direction perpendiculaire au grand axe de celle-ci. Tous ces fins filaments, assez nombreux en certains endroits, s'appliquent très étroitement à la surface de l'élément musculaire, et par des anastomoses multiples arrivent à former un réseau très délicat, qui enserre complètement chaque fibre dans ses mailles. Il va de soi que l'on ne pourra distinguer ce réseau que sur des fibres dont une partie de la surface a échappé au rasoir. Si l'on a sous les yeux une tranche longitudinale de fibre musculaire, le réticulum ne sera visible que sur les bords, et il se présentera sous des aspects variables, suivant que la coupe intéresse ou non les travées. C'est ainsi que si une travée longitudinale se trouve sectionnée suivant son grand axe, elle donnera, sur une partie du bord de l'élément, l'illusion d'une membrane vue en coupe; si c'est une fibrille transversale unissant ce fin réticulum aux grandes travées intermusculaires, qui se présente sous le rasoir (en supposant qu'elle soit tout entière intéressée), on croira voir un prolongement unissant le réseau conjonctif à la substance musculaire, erreur d'autant plus facile à commettre, qu'il n'existe aucun interstice entre les fines fibrilles conjonctives périmusculaires et la substance contractile; c'est à peine si avec beaucoup d'attention on peut distinguer une limite entre ces éléments.

Chaque fibre lisse se trouve donc emprisonnée dans un fin réseau en relation avec le tissu conjonctif intrafasciculaire et qui n'affecte avec la substance musculaire, autant que nous avons pu en juger, que des rapports de contiguïté. Ces réseaux peuvent directement, et sans passer par l'intermédiaire des travées intermusculaires, s'envoyer des filaments d'union : on constate en effet la présence de fines fibrilles rectilignes, traversant l'interstice intermusculaire et réunissant deux plexus voisins. Il s'agit là d'images donnant absolument l'illusion de ponts intercellulaires, et pouvant même être interprétées de cette façon, si on les compare aux anastomoses entre membranes réticulées, que décrit *Manille Ide* [1] dans les cellules de la couche de Malpighi.

Sur des coupes transversales (fig. 3) tout le réseau conjonctif concourt à donner l'aspect d'anastomoses jetées entre les diverses cellules musculaires, et si l'on n'avait comme terme de comparaison les images obtenues sur des coupes longitudinales, on pourrait facilement se méprendre, ainsi que l'a fait *Bohemann*, sur la nature des formations réticulées qui remplissent les interstices musculaires. Les fibres conjonctives paraissent naître de la substance musculaire elle-même, par l'intermédiaire des réseaux périmusculaires avec lesquels elles sont en connexion, puisque c'est à peine si l'on distingue une limite entre cette substance et les trabécules de ces réseaux. Mais il est possible de reconnaître que l'on a affaire aux fibrilles périmusculaires, lesquelles forment une bordure discontinue autour du polygone représentant la coupe de l'élément contractile, et qui se présente sous divers aspects, d'après la manière dont les a entamées le rasoir. Ce réticulum interstitiel se continue de plus, nettement avec le tissu conjonctif qui remplit les intervalles des faisceaux, et on trouve à son intérieur quelques noyaux de cellules conjonctives situés aux points nodaux, ainsi que des cellules lymphatiques qui occupent ses mailles.

Il n'existe pas, chez la tortue, de membrane enveloppante analogue au sarcolemme, telle qu'en signale *Werner* autour de chaque fibre lisse chez les Mammifères. Mais si l'on considère que cet auteur suppose cette enveloppe percée à jour, pour livrer passage aux crêtes musculaires unissantes, il ne reste plus autour de la cellule contractile qu'une membrane largement fenêtrée en continuité avec le tissu conjonctif, et qui mériterait plutôt le nom de réseau que celui de membrane. *Werner* la donne comme étant, de par sa réaction vis-à-vis de l'argent, constituée par de la substance élastique.

Nous n'avons pas recherché quelle était la nature de ce réseau périmusculaire, mais on peut à priori supposer à ces travées une certaine élasticité, nécessitée par les changements de forme fonctionnels de la fibre : quand celle-ci se contracte, son diamètre augmente, et le réseau qui est intimement appliqué à la surface de l'élément musculaire, se laissera quelque peu distendre pour revenir ensuite sur lui-même au moment où le muscle se relâchera. Lorsque l'étendue de la contraction dépasse la limite d'extensibilité du réseau en question, la substance musculaire pourra venir, en quelque sorte, faire hernie au travers des mailles, et si le liquide

fixateur surprend les éléments à ce stade, les bords de la cellule contractile se montreront garnis de petits mamelons de même substance. C'est peut-être de cette façon qu'il faudrait expliquer la formation des ponts intercellulaires incomplets signalés par *de Bruyne*; la description qu'il en donne, concorde parfaitement avec cette interprétation. Sur des cellules dissociées, ce réseau pourra faire croire à l'existence de ponts, par suite de la rupture de ces divers tractus anastomotiques. Il faut probablement attribuer à cette particularité de structure, l'aspect chevelu ou épineux relaté par nombre d'observateurs, lorsque les fibres lisses sont isolées de cette façon.

Le muscle rétracteur du tentacule oculaire de Helix Pomatia montre aussi, d'une façon très évidente, les relations intimes qui existent entre le tissu musculaire lisse et le tissu conjonctif (fig. 4). On a, pour ainsi dire, le schéma de ce que nous venons de décrire, tant ce dernier est ici net et abondant. Les éléments musculaires étant très écartés les uns des autres, il reste dans les interstices un espace relativement considérable pour la pénétration du réseau conjonctif; c'est ce qui fait que les travées en sont épaisses et trapues, et déjà bien visibles à un faible grossissement. On retrouve ici, cheminant entre les éléments musculaires, les grosses fibres principales, épineuses et fortement colorées en vert, ainsi que leurs anastomoses transversales, à la façon des barreaux d'une échelle; mais il n'existe pas de fins réseaux périmusculaires à la surface des fibres lisses. Il faut peut-être attribuer leur absence au caractère spécial de ces fibres, qui ne possèdent de substance contractile qu'à la périphérie, où elle entoure à la manière d'un manchon le protoplasma central non différencié.

On peut, à l'aide de forts grossissements et lorsque la coloration s'y prête (il est nécessaire, dans ce but, que les fibres musculaires soient elles-mêmes teintées en vert, malgré la grande affinité qu'elles manifestent pour la safranine), distinguer une fine membrane d'enveloppe qui entoure chaque élément musculaire d'une façon continue. Elle semble être l'homologue du réseau périmusculaire, et c'est avec elle que vient se mettre en rapport le tissu conjonctif, sous forme de fins tractus partis des travées déjà décrites, et qui, cheminant dans une direction transversale, viennent se souder à cette gaine membraneuse, réalisant ainsi des images presque superposables à celles que nous avons déjà figurées, lorsqu'il s'agissait

de la tunique musculeuse de l'œsophage de Tortue. Cette enveloppe, analogue au sarcolemme, n'apparaît que lorsqu'on la voit en coupe, optique ou réelle; elle se manifeste sous forme d'un mince liséré, légèrement plus foncé que la substance contractile et limitant de chaque côté la fibre musculaire. Elle n'est probablement que l'expression de la membrane cellulaire primitive, qui, si l'on en croit *Roule* (**15**), entoure l'élément musculaire dans les premiers moments de son développement, et qui, d'après ce dernier auteur, cesserait d'être visible lorsque la différenciation est complète.

La fibre lisse du type de celle qui forme la tunique musculaire de l'œsophage de Tortue, type le plus répandu dans le règne animal, résultant d'une différenciation plus profonde encore de son protoplasma primitif, on peut supposer que la membrane d'enveloppe a complètement disparu; elle est alors remplacée par un réseau périmusculaire formé peut-être, aux dépens du tissu conjonctif, qui se trouve si intimement mêlé aux éléments musculaires.

Il s'agit ici d'éléments, fibres et cellules conjonctives et fibres musculaires lisses, nés d'un même feuillet mésoblastique et affectant par conséquent, dès le début, d'étroits rapports entre eux. Il est possible que, malgré leur évolution différente, les connexions qu'ils présentaient primitivement se maintiennent à l'état adulte, après avoir suivi le mouvement d'adaptation nécessité par de nouvelles fonctions; c'est dans cet ordre d'idées que *M. Heidenham* (**10**) a signalé des ponts anastomotiques entre cellules musculaires lisses et cellules épithéliales de même origine ectodermique, dans les glandes cutanées des Tritons. La communauté d'origine embryonnaire n'est cependant pas une condition nécessaire pour que des unités histologiques d'ordres différents, contractent ensemble des relations intimes. *Schuberg* (**16**) décrit des connexions entre les cellules les plus diverses : entre cellules épithéliales ou endothéliales et cellules conjonctives, cellules épithéliales et musculaires lisses, cellules musculaires lisses et conjonctives, cellules musculaires striées et cellules conjonctives ou épithéliales. Le professeur *Nicolas* (**17**) a aussi vu les cellules épithéliales des séreuses pousser vers la profondeur des prolongements filamenteux et lamelleux qui, s'enfonçant dans les interstices de la musculature longitudinale, viennent se mettre en rapport avec le tissu conjonctif interstitiel.

Il est donc facile de s'expliquer, en se reportant aux exemples

qui précèdent, comment certains éléments, de nature différente au premier abord, arrivent à s'enchevêtrer d'une façon si intime, qu'il est souvent difficile d'interpréter les aspects que l'on a sous les yeux. Dans le cas qui nous occupe, où nous sommes en présence de dérivés du feuillet mésodermique, il y a association étroite entre fibres musculaires et fibres conjonctives, et il faudra savoir faire la part de ce qui revient au tissu conjonctif. Nous avons voulu surtout insister sur la ressemblance qu'il peut y avoir parfois entre les ponts intermusculaires tels qu'on les a décrits et les tractus conjonctifs; peut-être, par l'examen d'objets plus nombreux et plus variés, arrivera-t-on à se convaincre de l'importance que prend l'élément conjonctif dans la constitution des divers tissus musculaires, et à reconnaître la rareté, dans le muscle lisse, des véritables ponts intercellulaires.

Index bibliographique.

1. Leydig. — Zelle und Gewebe, Bonn, 1886.
2. N. Kultschitzky. — Ueber die Art der Verbindung glatter Muskelfasern mit einander, *Biol. Centralblatt*, Bd. VII, 1887-88.
3. Thomas Busachi. — Ueber Neubildung von glatten Muskelfasern, *Beitr. z. pathol. Anat. u. allg. Pathol.*, Bd. IV, 1888.
4. Barfuth. — Ueber Zellbrücken glatter Muskelfasern, *Arch. f. mikr. Anat.*, Bd. XXXVIII, 1891.
5. C. Klecki. — Experimentelle Untersuchungen ub. d. Zellbrücken i. d. Darmmuskulatur d. Raubthiere, *In. Diss. Dorpat*, 1891.
6. Nicolas. — Note sur les ponts intercellulaires des fibres musculaires lisses, *Bulletin de la Société des Sciences*, Nancy, 1892.
7. de Bruyne. — Contribution à l'étude de l'union intime des fibres musculaires lisses, *Arch. de Biologie*, t. XII, février 1892.
8. Id. Berichtigung zu Boheman's vorläufiger Mitteilung..., etc., *Anat. Anzeiger*, N° 18, 1895.
9. M. Heidenhain. — *Ueber Kern und Protoplasma, Kölliker's Fetschrift*, 1892.
10. Id. — Ueber das Vorkommen von Intercellularbrücken zwischen glatten Muskelzellen u. Epithelzellen..., etc., *Anat. Anzeiger*, N°s 12-13, 1893.
11. Bohemann. — Intercellularbrücken u. Saftträume d. glatten *Muskulatur*, *Anat. Angeiger.*, Bd. X, 1894.
12. Guido Werner. — Zur Histologie der glatten Muskulatur, *In. Diss.*, *Iurjew* (Dorpat), 1894.
13. S. Schultze. — Die glatte Muskulatur der Wirbelthiere, *Arch. f. Anat. u. Phys.* (Physiologie), 1895.
14. Manille Ide. — La Membrane des cellules du corps muqueux de Malpighi, *La cellule*, t. IV, fasc. 2.
15. Roule. — Étude sur la structure et le développement du tissu musculaire, Thèse, Paris, 1891.

une interprétation correcte des processus qui se passent dans la région antérieure ou céphalique du septum transversum.

Cette étude m'a fourni suffisamment de résultats pour que je croie utile de la publier, d'autant plus qu'elle forme une suite naturelle à mon travail antérieur sur le développement du diaphragme et du foie.

Mes recherches ont été faites à l'Institut anatomique de l'Université de Liège, et je suis heureux d'adresser une fois de plus, tous mes remerciements à mon excellent maître, M. le Prof. Swaen.

Dans les pages qui vont suivre, je décrirai donc les modifications qui se produisent dans la partie céphalique du septum transversum, spécialement dans la région occupée par les canaux de Cuvier; modifications qui amènent la formation de la membrane pleuro-péricardique, et la séparation complète des cavités pleurales d'avec la cavité péricardique.

Cette étude a été faite presque exclusivement sur des modèles obtenus par la Plattenmodellir methode de *Born*. J'ai cependant préféré reproduire dans les planches annexées à ce travail des dessins de coupes transversales, parce qu'il était trop difficile de donner des reproductions suffisamment démonstratives de ces modèles.

Néanmoins, ce n'est guère que sur des reconstructions que l'on peut se faire une idée exacte de la façon dont les choses se passent. Il est inutile de répéter ici la description du septum transversum dans les jeunes stades. Ce n'est que sur un embryon de douze jours et demi, que, chez le lapin, qui fait l'objet de cette étude, la description de la partie antérieure du septum transversum peut être séparée de celle du reste de cet organe, et que commence à se différencier ce qui va former le diaphragme et ce qui va former la membrane pleuro-péricardique proprement dite. Avant d'aller plus loin, je crois nécessaire de définir ce qu'il faut entendre par *membrane pleuro-péricardique proprement dite*.

Dans mon travail sur le développement du diaphragme et du foie, j'appelais membrane pleuro-péricardique toute la partie du septum transversum qui, d'abord non envahie par le foie, séparait les cavités pleurales de la cavité péricardique.

Or, toute la partie postérieure de cette membrane est ultérieurement envahie par le foie, et, de plus, toute la partie de cette membrane située dans le domaine des membranes pleuro-péritonéales,

jusqu'à l'extrémité antérieure de ces dernières, entre, en fin de compte, dans la constitution d'une partie du diaphragme.

Il n'y a que la région antérieure du septum transversum, celle qui se trouve en avant des membranes pleuro-péritonéales et des recessus antéro-latéraux de la cavité péritonéale, qui restera pleuro-péricardique, et qui interviendra dans la constitution de la cloison définitive séparant les cavités pleurales de la cavité péricardique.

C'est elle qu'il faut appeler membrane pleuro-péricardique proprement dite; l'autre partie, postérieure, n'étant en définitive que provisoirement pleuro-péricardique.

De ce que nous venons de dire il résulte que l'on ne peut parler de membrane pleuro-péricardique proprement dite, qu'après que les membranes pleuro-péritonéales se sont formées; car ce n'est qu'à partir de ce moment que l'on peut distinguer dans le septum transversum, une région diaphragmatique et une région pleuro-péricardique.

Nous ne nous occuperons plus qu'accessoirement de la première de ces régions et nous n'étudierons ici que la seconde.

Embryon de douze jours et demi.

Bien qu'à ce stade, il n'y ait pas encore de membrane pleuro-péricardique proprement dite, nous nous y arrêterons un moment, car il nous fournira l'explication des dispositions réalisées dans les stades ultérieurs.

Cependant, pour éviter des redites inutiles au sujet de cet embryon, dont j'ai décrit antérieurement le septum transversum (7), je me bornerai à signaler quelques particularités que présentent les canaux de Cuvier, la constitution du bord antérieur libre du septum, et la situation qu'occupe dans le cœlome, la partie antérieure des poumons, celle qui se trouve en rapport avec les canaux de Cuvier.

Comme dans les stades plus jeunes, les canaux de Cuvier forment encore les parties latérales du bord antérieur libre du septum transversum. Chez des embryons de onze jours, nous avons distingué à ces canaux deux portions, l'une dorso-ventrale, contenue dans la paroi dorso-latérale du corps, aboutissant vers le haut à l'anastomose de la veine jugulaire et de la veine cardinale postérieure, aboutissant vers le bas à la seconde portion, dirigée, elle, presque

transversalement de dehors en dedans, et constituant la partie intra-septale des canaux de Cuvier, c'est-à-dire la portion de ces canaux comprise entre la paroi dorso-latérale du corps et le sinus veineux.

C'est cette portion qui formait latéralement le bord antérieur libre du septum transversum ; c'est au-dessus et en avant d'elle que la cavité péricardique communiquait avec la cavité pleuro-péritonéale.

Chez les embryons de onze jours, cette seconde portion était très courte, le sinus veineux s'étendant pour ainsi dire d'une paroi latérale du corps à l'autre, et même, chez les embryons de neuf jours et demi, elle n'existait pas du tout.

A ce stade, au contraire, comme nous allons le voir bientôt, cette portion intra-septale des canaux de Cuvier a acquis une importance beaucoup plus grande.

J'ai indiqué, dans mon étude sur le développement du diaphragme, comment la portion dorso-ventrale des canaux de Cuvier se reportait ultérieurement en avant, et comment ce mouvement en avant amenait la formation des membranes pleuro-péritonéales.

En effet, ces dernières à douze jours et demi, et le fait est important, se trouvent immédiatement en arrière de cette portion des canaux de Cuvier (fig. 3 et 4), et chacune d'elles se présente comme un simple prolongement en forme de crête du revêtement conjonctif de la paroi postérieure de ces canaux. En outre, on peut constater (fig. 2) que la portion dorso-ventrale des canaux de Cuvier se trouve actuellement immédiatement en avant de l'extrémité antérieure de ce que *Ravn* (5) appelle les ailes pulmonaires, et que là elle longe les faces latérales d'un bourrelet du tissu conjonctif, qui, contenant la trachée et l'œsophage, fait dans la cavité cœlomique une volumineuse saillie arrondie. Nous en reparlerons plus loin. Plus en arrière, ce sont les membranes pleuro-péritonéales, qui contournent les ailes pulmonaires, dont elles sont séparées par une fente assez étroite (fig. 3 et 4).

La progression en avant de la portion dorso-ventrale des canaux de Cuvier a eu, sur leur portion intra-septale, une influence considérable.

L'embouchure des canaux de Cuvier dans le sinus veineux étant restée en place ou à peu près, la portion intra-septale de ces canaux a dû par conséquent s'allonger et se développer considérablement

d'arrière en avant, de telle sorte qu'elle suit actuellement un trajet oblique d'avant en arrière et de haut en bas, avant de s'unir au sinus veineux et de venir déboucher dans l'oreillette droite (fig. 2, 3, 4, CD_2, CG_2). Dorénavant, nous appellerons cette portion des canaux de cuvier : *portion antéro-postérieure*. Nous trouvons la preuve du transport en avant de la portion dorso-ventrale des canaux de Cuvier, dans l'étude de leurs rapports avec l'extrémité antérieure libre du mésentère ventral, dans les stades plus jeunes et dans celui que nous étudions.

A onze jours, ces portions se trouvaient *en arrière* de l'extrémité antérieure libre du mésentère ventral, longeaient, pour venir déboucher dans le sinus veineux, les faces latérales de la cloison mésentérique, séparées d'elles par une fente.

Actuellement, elles se trouvent beaucoup *en avant* du bord antérieur du mésentère ventral, comme le montrent les figures. Nous y reviendrons plus loin.

Le transport en avant des portions dorso-ventrales des canaux de Cuvier a donc eu pour résultat d'allonger considérablement la portion intra-septale de ces canaux, qui était fort réduite dans les stades plus jeunes. D'un autre côté, en se transportant en avant, elles ont conservé leurs rapports vis-à-vis de la cloison mésentérique, en ce sens qu'elles longent encore les faces latérales du bourrelet conjonctif contenant la trachée et l'œsophage. Elles n'ont par conséquent pas subi de mouvement tendant à les rapprocher l'une de l'autre, ou plutôt ce mouvement est purement relatif, en ce sens que ce sont les parois du corps et les organes de l'embryon qui se sont développés dans le sens transversal, en les laissant en place à droite et à gauche de l'aorte, de la trachée et de l'œsophage (fig. 2).

Nous signalons ici brièvement ce fait, car nous aurons à y revenir plus longuement lorsque nous parlerons du développement de la membrane pleuro-péricardique. Si nous en parlons ici, c'est pour montrer que l'apparition de la portion antéro-postérieure des canaux de Cuvier est due simplement au transport en avant de leur portion dorso-ventrale, et nullement à un soi-disant mouvement de convergence.

Il y a cependant, entre les deux canaux de Cuvier droit et gauche, des différences assez importantes.

En effet, à ce stade, les oreillettes du cœur sont déjà relativement

avancées dans leur développement. Le sinus veineux, fort réduit, est reporté dans la moitié droite du septum transversum, et, ainsi que Swaen (8) l'a décrit, se continue en avant, dans le canal de Cuvier droit, en bas, dans l'oreillette et, vers la gauche, dans le canal de Cuvier gauche.

Il en résulte donc que le canal de Cuvier droit se trouve sur le prolongement de ce qui reste du sinus veineux, et suit un trajet presque exactement antéro-postérieur, avant de se continuer dans sa portion dorso-ventrale (fig. 2, 3, 4, et 15; cette dernière fig. est prise sur un embryon plus âgé pour ne pas multiplier les figures). Le canal de Cuvier gauche, au contraire, outre son projet antéro-postérieur, semblable et parallèle à celui du côté droit, arrivé au niveau de la paroi postérieure de l'oreillette gauche, s'incurve fortement vers la droite, contourne la paroi auriculaire, et, se dirigeant transversalement de gauche à droite, vient déboucher dans la partie gauche du sinus veineux (fig. 15).

Il est donc beaucoup plus long que le canal de Cuvier droit, et se comporte tout autrement à son extrémité postérieure.

En résumé, le canal de Cuvier droit, après un trajet dorso-ventral dans la paroi dorso-latérale du corps, pénètre dans le septum transversum et, se dirigeant d'avant en arrière et un peu de haut en bas, vient s'unir au sinus veineux et déboucher dans l'oreillette droite (fig. 2, 3, 4, 15).

Le canal de Cuvier gauche, après son trajet dorso-ventral dans la paroi dorso-latérale du corps, pénètre dans le septum transversum en se dirigeant également d'avant en arrière et un peu de haut en bas, puis arrivé au niveau du sinus veineux, il se recourbe brusquement vers la droite pour venir déboucher dans ce sinus (fig. 2, 3, 4, 15).

Dans leur portion antéro-postérieure, les canaux de Cuvier forment les parties latérales du bord antérieur libre du septum transversum.

Ils sont là appendus par une mince et très courte bande de tissu conjonctif à la paroi latérale du corps, et toute leur partie ventrale fait fortement saillie, vers le bas, dans la cavité péricardique (fig. 3 et 4).

Le bord antérieur du septum transversum ne se présente cependant pas de la même façon à droite et à gauche.

Du côté gauche, le canal de Cuvier, dans tout son trajet antéro-postérieur, fait librement saillie dans le cœlome, uni, comme je

viens de le dire, par une bande de tissu conjonctif à la paroi latérale du corps, et en rapport par sa face dorsale avec le bord inférieur de la membrane pleuro-péritonéale, et, plus en arrière, le pilier ventral de cette membrane (fig. 3 et 4).

Ce n'est qu'un peu en avant du point où il va s'incurver vers la droite pour venir déboucher dans le sinus veineux, qu'il vient s'unir par son bord interne à la paroi dorsale de l'oreillette et à la portion ventrale de la cloison mésentérique, en d'autres termes, qu'il se continue avec la portion médiane du septum transversum (fig. 4), sur la face ventrale duquel il fait une forte saillie proéminant dans la cavité péricardique.

La partie latérale gauche du bord antérieur du septum transversum suit donc un trajet oblique d'avant en arrière et de haut en bas, et l'orifice par lequel la cavité pleuro-péritonéale gauche communique avec la cavité péricardique a la forme d'une fente, allongée dans le même sens.

Du côté droit, la disposition n'est pas la même.

Ici, le canal de Cuvier, dans toute l'étendue de son trajet antéro-postérieur, est fusionné par sa paroi ventrale avec la paroi dorsale de l'oreillette (fig. 2, 3, 4). Dès qu'apparaît, sur la paroi latérale du corps, la saillie qui forme le canal de Cuvier, à l'origine de sa portion antéro-postérieure (fig. 1 et 2), cette saillie se fusionne avec la paroi auriculaire.

Je rappelle que l'extrémité antérieure de cette portion des canaux de Cuvier se trouve un peu en avant de l'extrémité antérieure des ailes pulmonaires. (Comp. fig. 2 et 3.)

Il résulte de ce qui précède que, du côté droit, le bord libre du septum transversum n'est pas oblique d'avant en arrière et de haut en bas, comme à gauche, mais est, au contraire, transversal et presque vertical. Il est de plus naturellement beaucoup moins étendu. (Comp. fig. 1, 2, côté droit de l'embryon, et fig. 1, 2, 3, 4, côté gauche de l'embryon.)

Quant aux rapports du canal de Cuvier droit avec la membrane pleuro-péritonéale, ils sont les mêmes que du côté gauche.

Dans toute la région située en avant et au niveau de la portion dorso-ventrale des canaux de Cuvier (fig. 1 et 2), l'œsophage et la trachée sont contenus dans une masse épaisse de tissu conjonctif embryonnaire, formant dans le cœlome une volumineuse saillie, arrondie, médiane.

Un peu en arrière de la portion dorso-ventrale des canaux de Cuvier, cette saillie, dans sa partie ventrale, s'épaissit transversalement, présentant là les ailes pulmonaires. Ce point correspond à la bifurcation de la trachée (fig. 3).

Dorsalement, elle se continue largement, par toute sa surface, avec la paroi dorsale du corps (fig. 1, 2, 3).

Ventralement, elle est libre dans toute la partie antérieure de son étendue.

Seulement, au point où la paroi du canal de Cuvier gauche s'unit à la paroi dorsale de l'oreillette, elle aussi vient s'accoler, puis se fusionner avec cette même paroi dorsale (fig. 4).

Ce fusionnement amène la formation de deux cavités pleurales distinctes, séparées l'une de l'autre par une cloison conjonctive dorso-ventrale.

Celle-ci, tendue de la paroi dorsale du corps à la face dorsale du septum transversum, contient dans son épaisseur l'œsophage, et sur ses faces latérales font saillie les ailes pulmonaires (fig. 4).

Cette cloison dorso-ventrale complète est la *cloison mésentérique*.

Sa partie ventrale, qui fait défaut dans toute l'étendue des portions dorso-ventrales et antéro-postérieures des canaux de Cuvier, est la partie ventrale du mésentère, ou mésentère ventral. A partir du point où elle apparaît, elle se continue jusqu'au niveau de l'ombilic.

Dans la région occupée par le cœur, on l'appelle souvent mésocarde dorsal.

C'est la partie dorsale et moyenne de la cloison mésentérique qui existe seule dans les régions antérieures, et qui constitue la saillie ou bourrelet de tissu conjonctif, dans l'épaisseur duquel se trouvent la trachée et l'œsophage, dont nous avons parlé plus haut. Dans la suite de notre description, nous appellerons ce bourrelet : *bourrelet mésentérique*.

A partir du point où apparaît la portion ventrale de la cloison mésentérique, le septum transversum est complètement constitué et affecte la forme d'une cloison transversale, tendue d'une paroi latérale du corps à l'autre, séparant les cavités pleurales de la cavité péricardique, à la face ventrale de laquelle sont appendus ce qui reste du sinus veineux et les oreillettes, et à la face dorsale de laquelle vient s'insérer la cloison mésentérique (fig. 4).

Nous ne parlerons pas, l'ayant fait ailleurs (7), de la constitution de ce septum.

Ce que nous avons voulu élucider par la description qui précède c'est le mode de constitution du bord antérieur libre du septum transversum.

Si nous faisons abstraction de l'union qui existe entre toute la partie antéro-postérieure du canal de Cuvier droit et l'oreillette, et si nous supposons ce canal se comportant comme celui du côté gauche, nous pourrons décrire ce bord antérieur de la façon suivante :

Il présente, dans son ensemble, la forme d'un fer à cheval, à concavité dirigée en avant et en haut.

Les deux branches du fer à cheval, obliques d'avant en arrière et de haut en bas, sont formées par les portions antéro-postérieures des canaux de Cuvier, qui font fortement saillie dans le cœlome.

La partie médiane du fer à cheval est formée par le fusionnement des canaux de Cuvier et du mésentère ventral, avec les parois des oreillettes; ces dernières prolongeant le sinus veineux en avant et venant se placer sur la face ventrale du bourrelet mésentérique.

C'est le développement considérable des oreillettes et l'union de la paroi du canal de Cuvier droit avec celle de l'oreillette droite qui ont amené la disposition réelle.

On comprendra très facilement cette disposition, si l'on se rappelle que la portion auriculaire du cœur s'est développée en bonne partie aux dépens de la portion antérieure du sinus veineux qui, chez les embryons de neuf jours et demi (V. fig. 1, Pl. XIV de mon travail, *loc. cit.*), prolongeait en avant la partie médiane du bord antérieur libre du septum transversum.

Au stade que nous venons de décrire, les oreillettes, déjà assez bien différenciées, prolongent toujours en avant la partie médiane du bord antérieur du septum transversum, en venant se placer sur la face ventrale du bourrelet mésentérique.

Les parties latérales du bord antérieur libre du septum se sont allongées et redressées (portion antéro-postérieure des canaux de Cuvier), et devraient former avec cette partie médiane un angle aigu ouvert en avant et en haut. Cet angle aigu, à ce stade, n'existe qu'à gauche; à droite, il s'est fermé par suite du fusionnement de la paroi du canal de Cuvier avec celle de l'oreillette.

De la description que nous avons donnée des canaux de Cuvier dans leur portion antéro-postérieure et de la façon dont se com-

porte la cloison mésentérique, il résulte que, tandis que dans toute la région située en arrière du point où apparaît la portion ventrale mésentère, les cavités pleurales apparaissent en coupe transversale, délimitées de toutes parts (fig. 4), il n'en est pas de même dans la région située en avant de ce point.

Là où se trouve la cloison mésentérique dorso-ventrale complète, on a deux cavités pleurales bien distinctes, limitées en haut et latéralement par les parois dorso-latérales du corps, en bas par le septum transversum, et séparées l'une de l'autre par la cloison mésentérique, insérée sur la face dorsale du septum, et formant ainsi une paroi interne aux cavités pleurales (fig. 4).

En avant, au contraire, l'absence de la partie ventrale de la cloison mésentérique, et la fente laissée libre entre la portion antéro-postérieure du canal de Cuvier gauche et la paroi auriculaire dorsale, font que nous n'avons plus affaire ici à de véritables cavités pleurales, mais bien à deux gouttières profondes, comprises à droite et à gauche, entre le bourrelet mésentérique qui en forme la paroi interne, et la paroi latérale du corps ou la membrane pleuro-péritonéale qui en forme la paroi externe (fig. 3).

Le bord inférieur de cette paroi externe est formé par la portion antéro-postérieure des canaux de Cuvier.

Dans ces deux gouttières latérales font saillie les ailes pulmonaires, qui en dépriment quelque peu la paroi externe, et lui donnent une forme légèrement concave en dedans.

Nous appellerons ces gouttières, dans la région où elles contiennent les ailes pulmonaires : *gouttières pleurales* (fig. 3).

Au delà de l'extrémité antérieure des ailes pulmonaires, dans la région occupée par la portion dorso-ventrale des canaux de Cuvier, les gouttières pleurales se prolongent, et là c'est cette portion des canaux de Cuvier qui leur forme une paroi externe, leur paroi interne étant toujours formée par le bourrelet mésentérique, devenu moins saillant, et contenant seulement la trachée et l'œsophage (fig. 2).

Plus en avant, au delà du point où le canal de Cuvier droit s'accole à l'oreillette, les gouttières se reconnaissent encore, mais, à partir de là, elles se réduisent progressivement, en raison de ce que le bourrelet mésentérique devient de moins en moins saillant, et de ce que les veines jugulaires ne font plus, dans le cœlome, qu'une saillie peu considérable (fig. 1).

Nous désignerons toute la partie antérieure des gouttières, à partir de l'extrémité antérieure des ailes pulmonaires, sous le nom de *gouttières pleuro-péricardiques*. On en saisira la raison plus tard.

Le fond des gouttières tant pleurales que pleuro-péricardiques est formé par la paroi dorsale du corps.

Depuis le point où se produit l'accollement de la paroi du canal de Cuvier droit avec la paroi auriculaire, jusqu'au point où apparaît la portion ventrale de la cloison mésentérique, donc dans toute l'étendue des gouttières pleurales et dans la partie la plus postérieure des gouttières pleuro-péricardiques (fig. 2 et 3), ces gouttières, vers le bas et en dedans, communiquent entre elles par l'intermédiaire de la fente comprise entre le pourtour ventral du bourrelet mésentérique et la paroi auriculaire dorsale. Vers le bas encore, elles communiquent avec la cavité péricardique, mais il est évident que cette communication ne se présente pas de la même façon à droite et à gauche (fig. 2 et 3).

Le fait que le canal de Cuvier gauche est libre dans toute cette région, fait librement saillie dans le cœlome, et est séparé par une large fente de la paroi auriculaire, permet à la gouttière gauche de venir largement s'ouvrir, vers le bas, dans la cavité péricardique (fig. 2 et 3).

Au contraire, l'accolement de toute la portion antéro-postérieure du canal de Cuvier droit avec la paroi auriculaire, fait que, de ce côté, la gouttière se prolonge vers la gauche dans la fente comprise entre le pourtour ventral du bourrelet mésentérique et la paroi dorsale de la portion auriculaire du cœur, et par l'intermédiaire de cette fente, se continue avec la gouttière gauche d'abord, et ensuite avec la cavité péricardique.

En somme, dans toute cette région, les deux gouttières pleurales communiquent avec la cavité péricardique par un orifice commun, compris entre le canal de Cuvier gauche (portion antéro-postérieure) et la paroi auriculaire.

Enfin, en avant du point où se produit l'accolement du canal de Cuvier droit avec la paroi auriculaire, les deux gouttières pleuro-péricardiques, ici très réduites, communiquent toutes deux, largement, vers le bas, avec la cavité péricardique, dont elles ne sont plus qu'une dépendance (fig. 1).

Elles se réduisent peu à peu, d'arrière en avant, et finissent par s'effacer.

L'étude de cet embryon nous a montré quel était le mode de constitution du bord antérieur du septum transversum à ce stade, et comment s'établissait la communication entre les cavités pleurales et la cavité péricardique.

Les dispositions que nous venons de décrire nous fourniront la clef des modifications qui vont se produire ultérieurement.

Embryon de treize jours et demi.

Une première modification importante qui s'est produite à ce stade, est que le canal de Cuvier gauche se comporte actuellement comme celui du côté droit le faisait au stade précédent, et comme d'ailleurs il le fait encore maintenant.

La portion dorso-ventrale des canaux de Cuvier, très courte, et formée en réalité par l'anastomose, dans le sens dorso-ventral, des veines jugulaires et cardinales, se trouve encore dans la paroi dorsale du corps (fig. 6 et 7).

Elle longe là, de haut en bas, le bourrelet mésentérique.

Sous ce rapport, la disposition est donc la même qu'au stade précédent.

Nous devons cependant noter que déjà les veines cardinales postérieures sont beaucoup plus grêles que les veines jugulaires ; d'où il résulte que la portion antéro-postérieure des canaux de Cuvier semble simplement prolonger en arrière et un peu en bas, les veines jugulaires. (Comp. fig. 5, 6, 7, 8.)

Les veines cardinales, très réduites, comme je viens de le dire, viennent en s'infléchissant de haut en bas, déboucher dans les veines jugulaires.

C'est cette inflexion de haut en bas, qui, à ce stade, constitue la portion dorso-ventrale des canaux de Cuvier.

C'est même un peu en avant du point d'embouchure des veines cardinales, que la paroi ventrale des jugulaires devient saillante dans le cœlome et vient s'accoler à la paroi auriculaire dorsale.

Nous pourrions déjà désigner l'ensemble formé par les veines jugulaires et la portion antéro-postérieure des canaux de Cuvier, sous le nom de veines caves antérieures, en ajoutant que ces veines caves reçoivent, à leur face dorsale, les veines cardinales.

Cependant, pour plus de facilité, nous conserverons encore les

dénominations de portion dorso-ventrale et de portion antéro-postérieure des canaux de Cuvier.

Nous disions donc que *les deux canaux de Cuvier*, dès l'origine de leur portion antéro-postérieure, et même un peu en avant, c'est-à-dire dès qu'ils font saillie dans le cœlome, s'accolent à la paroi dorsale des oreillettes (fig. 6).

Sous ce rapport, il y a cependant encore, entre les deux canaux de Cuvier, certaines différences.

Le canal de Cuvier droit, comme au stade précédent, vient s'unir par toute sa paroi ventrale à la partie externe de la paroi dorsale de l'oreillette (fig. 6).

Il se dirige ainsi d'avant en arrière, et un peu de haut en bas, décrivant un trajet assez long, jusqu'au point où, toujours comme au stade précédent, il vient, vers le bas, déboucher dans l'oreillette droite et se continuer, en arrière, dans le sinus veineux (fig. 6, 7, 8, 9).

Ce dernier, vers la gauche, reçoit, d'autre part, le canal de Cuvier gauche. La seule différence importante avec l'embryon de douze jours et demi, est que le canal de Cuvier droit est notablement plus long.

Du côté gauche également, nous l'avons déjà dit, toute la portion antéro-postérieure du canal de Cuvier, dès qu'elle fait saillie sur la paroi dorsale du corps, s'accole avec la paroi dorsale de l'oreillette droite. Seulement ici, ce fusionnement ne se fait que suivant la paroi interne du canal de Cuvier.

Toute la face ventrale est libre et séparée par une fente de la paroi dorsale de l'oreillette gauche (fig. 6, 7).

Cette disposition persiste jusqu'au voisinage de la paroi postérieure de l'oreillette. Là, comme au stade précédent, le canal de Cuvier s'incurve vers la droite, et, se fusionnant complètement avec la paroi auriculaire postérieure, il se dirige transversalement de gauche à droite et vient déboucher dans le sinus veineux.

La façon nouvelle dont le canal de Cuvier gauche se comporte a eu pour effet de réduire l'étendue du bord antérieur libre du septum transversum, que nous avons décrit à douze jours et demi, de réduire par conséquent l'étendue de la communication entre la cavité pleurale gauche et la cavité péricardique, et d'établir une symétrie presque complète entre les deux côtés du corps. (Comp. fig. 2, 3, aux fig. 6, 7, 8.)

Mais la cloison mésentérique a, elle aussi, subi des modifications importantes.

A douze jours et demi, l'extrémité antérieure de sa portion ventrale se trouvait à peu près en regard du point où le canal de Cuvier gauche, se fusionnant avec la paroi de l'oreillette, s'infléchissait vers la droite, pour venir déboucher dans le sinus veineux.

De même que le fusionnement de la paroi du canal de Cuvier gauche avec la paroi auriculaire s'est étendu d'arrière en avant à toute la portion antéro-postérieure de ce canal, de même la portion ventrale de la cloison mésentérique s'est développée d'arrière en avant, de telle sorte que son extrémité antérieure se trouve actuellement juste en regard de la portion dorso-ventrale des canaux de Cuvier, mais un peu en arrière cependant, du point où commence à se produire l'accolement des jugulaires et des oreillettes.

Dans toute cette région, le bourrelet mésentérique du stade précédent est donc venu se fusionner avec la paroi auriculaire dorsale, formant là, comme dans les zones situées en arrière, une cloison dorso-ventrale épaisse s'insérant largement en haut sur la paroi dorsale du corps, en bas sur la paroi dorsale de la portion auriculaire du cœur, où, latéralement, elle est longée par les canaux de Cuvier dans leur portion antéro-postérieure (fig. 8).

Dans son épaisseur se trouve l'œsophage, et, du moins dans sa partie toute antérieure, la trachée. Sur ses faces latérales, les poumons en voie de développement forment, de chaque côté, une saillie dont le volume s'accroît d'avant en arrière (fig. 7, 8).

En résumé, à ce stade, la paroi auriculaire dorsale, dans toute l'étendue de la portion antéro-postérieure des canaux de Cuvier, donne insertion, sur la ligne médiane, à la portion ventrale de la cloison mésentérique, et, latéralement, à la paroi des canaux de Cuvier.

Le mésentère ventral étant très large à son insertion inférieure, les canaux de Cuvier longent les bords latéraux de cette insertion, mais en faisant saillie dans la cavité péricardique.

Ce fait est plus marqué à gauche qu'à droite : nous y reviendrons plus loin.

La situation des portions antéro-postérieures des canaux de Cuvier, par rapport à l'insertion ventrale de la cloison mésentérique, est, en somme, la même que la situation de leur portion dorso-ventrale par rapport à cette cloison et à son insertion dor-

sale. Or, nous avons vu que cette situation est restée la même dans tout le cours du développement. (Comp. fig. 7, 8, 9.)

A son extrémité antérieure, la portion ventrale de la cloison mésentérique s'étale plus largement dans le sens transversal, surtout vers la gauche, et vient se fusionner, non seulement avec la paroi dorsale de l'oreillette, mais encore, s'étendant vers la gauche, avec presque toute la paroi interne de la portion dorso-ventrale du canal de Cuvier, de façon à obturer presque complètement la fente dorso-ventrale comprise entre la face latérale gauche de la cloison mésentérique et la face interne du canal de Cuvier gauche, et à la transformer en un étroit canal, à contours irréguliers et déchiquetés.

La comparaison des figures 2 et 7 montre nettement comment les choses se passent.

Du côté droit (fig. 7), cet épaississement de la cloison mésentérique ne se produit pas encore d'une façon bien appréciable.

La façon nouvelle dont se comportent, à ce stade, la portion antéro-postérieure des canaux de Cuvier et la cloison mésentérique, a amené des modifications profondes dans ce que nous avons appelé les gouttières pleurales au stade précédent, et dans la façon dont s'établit la communication entre les cavités pleurales et la cavité péricardique. Dans la plus grande partie du trajet antéro-postérieur des canaux de Cuvier, ces gouttières n'existent plus comme telles, et sont devenues de véritables cavités pleurales, prolongeant en avant les parties déjà formées de ces mêmes cavités que nous avons décrites sur l'embryon précédent.

En effet, l'accolement, dans toute cette région, du bourrelet mésentérique à la paroi dorsale de l'oreillette, c'est-à-dire l'extension d'arrière en avant qu'a prise la portion ventrale de la cloison mésentérique, a comblé la fente qui, comprise entre le pourtour ventral de ce bourrelet et la paroi auriculaire dorsale, permettait, d'une part, la communication des deux gouttières entre elles, et, d'autre part, la communication de la gouttière pleurale droite avec la cavité péricardique. (Comp. fig. 2, 3 avec fig. 7, 8.)

La gouttière pleurale droite est donc maintenant devenue une véritable cavité pleurale, apparaissant, en coupe transversale, comme close de toutes parts.

D'un autre côté, l'accolement de la paroi du canal de Cuvier gauche à la paroi dorsale de l'oreillette, en établissant une disposi-

tion presque symétrique à droite et à gauche, a interrompu la communication entre la cavité péricardique et la gouttière pleurale gauche, et a, de ce côté aussi, transformé cette dernière en une cavité pleurale close de toutes parts, semblable à celle du côté droit (fig. 8).

L'extension d'arrière en avant de la portion ventrale de la cloison mésentérique, et l'accolement, dans le même sens, de la portion antéro-postérieure du canal de Cuvier gauche, à la paroi auriculaire, ont donc amené une extension d'arrière en avant des cavités pleurales et, de plus, ont amené une réduction considérable dans l'étendue de la communication entre ces dernières cavités et la cavité péricardique.

Nous avons dit plus haut, à différentes reprises, que l'extrémité antérieure des ailes pulmonaires se trouvait en regard de la courbe à concavité postérieure qui forme la portion dorso-ventrale des canaux de Cuvier. Nous avons dit également que l'accolement des canaux de Cuvier à l'oreillette, s'étendait un peu en avant de ce point, et aussi un peu en avant du bord antérieur libre de la portion ventrale du mésentère, qui, elle, ne dépasse que très peu l'extrémité antérieure des ailes pulmonaires. Il en résulte cette conséquence importante, que, à ce stade, les cavités pleurales sont formées et séparées de la cavité péricardique dans toute l'étendue des poumons, et qu'elles ne sont plus ouvertes qu'à leurs deux extrémités, antérieure et postérieure.

Par leur extrémité antérieure, elles communiquent avec la cavité péricardique; par leur extrémité postérieure, elles communiquent avec la cavité péritonale.

Nous ne nous occuperons que de la première de ces communications.

Nous décrirons plus loin les modifications qu'elles ont subies dans leur forme et leur étendue, dans la région occupée par les ailes pulmonaires. Mais immédiatement en avant de celles-ci, au niveau de l'extrémité antérieure du mésentère ventral, et de la portion dorso-ventrale des canaux de Cuvier, elles se réduisent considérablement, et se présentent, du côté droit du moins, comme une simple fente, délimitée en dehors par la portion dorso-ventrale des canaux de Cuvier, en dedans par la cloison mésentérique (fig. 7).

Du côté gauche, cette fente est transformée en un petit canal à

contours irréguliers, par suite de l'expansion de la portion ventrale de la cloison mésentérique, dont nous avons parlé plus haut.

Un peu en avant de ce point, là où s'arrête le mésentère ventral, la fente droite et le canal gauche communiquent entre eux par l'intermédiaire de la fente comprise entre le pourtour inférieur du bourrelet mésentérique et la paroi auriculaire dorsale.

Les deux gouttières pleuro-péricardiques du stade précédent reparaissent (fig. 6), mais bientôt, l'accolement des canaux de Cuvier à la paroi auriculaire cesse, et alors, les deux gouttières, très réduites d'ailleurs, communiquent largement avec la cavité péricardique, dont elles ne sont plus qu'une dépendance (fig. 5).

Ces différentes modifications apparaissent sur l'étendue de un cinquième de millimètre environ.

En résumé, à ce stade, les cavités pleurales communiquent avec la cavité péricardique par deux petits canaux (à droite ce canal est allongé en forme de fente dorso-ventrale).

Nous les désignerons, en raison de leur rôle, sous le nom de *canaux pleuro-péricardiques*. Très courts, ils se sont formés dans la partie postérieure de cette portion des gouttières, que nous avons appelées, au stade précédent : gouttières pleuro-péricardiques.

Les gouttières pleurales sont devenues cavités pleurales; les gouttières pleuro-péricardiques sont devenues, dans leur partie postérieure, canaux pleuro-péricardiques.

Ce stade est très intéressant en ce qu'il nous montre comment se forme toute la partie antérieure des cavités pleurales, et comment se prépare la fermeture de ces cavités à leur extrémité antérieure. Il nous reste à voir la constitution des parois pleurales, dans la région occupée par les poumons.

Avant d'aller plus loin, nous répéterons que l'un des résultats principaux de cette étude est que les canaux de Cuvier, dans tout le cours du développement, n'ont fait que s'allonger dans leur portion intra-septale et qu'ils n'ont nullement subi un mouvement les reportant en dedans et les rapprochant de la cloison mésentérique.

Pendant tout le cours du développement, les rapports de leur portion dorso-ventrale avec la cloison mésentérique sont restés les mêmes; une simple fente séparant ces deux parties l'une de l'autre.

Leur portion antéro-postérieure, qui est, pour la plus grande

partie, de nouvelle formation, présente elle aussi, avec la partie ventrale de la cloison mésentérique, des rapports étroits. Elle longe les bords latéraux et l'insertion ventrale de cette partie du mésentère.

Ce fait est important au point de vue du développement de la membrane pleuro-péricardique proprement dite, comme nous allons le voir bientôt.

La portion dorso-ventrale des canaux de Cuvier occupe, à ce stade, une situation plus antérieure que celle qu'elle occupait chez l'embryon précédent.

Elle s'est reportée en avant, et c'est là la cause principale de l'allongement des canaux de Cuvier dont nous avons parlé plus haut.

Elle se trouve un peu en avant de l'extrémité antérieure des poumons (fig. 7).

Ce mouvement en avant de canaux de Cuvier, qui avait, au stade précédent, amené la formation des membranes pleuro-péritonéales (V. Bibliographie, 7), a eu, en s'accentuant, un autre résultat.

Les membranes pleuro-péritonéales n'ont pas suivi les portions dorso-ventrales des canaux de Cuvier dans leur progression en avant.

Elles sont restées assez loin en arrière, et, entre elles et la paroi postérieure de cette portion des canaux de Cuvier, a commencé à se développer la membrane pleuro-péricardique proprement dite que nous allons décrire.

La formation de cette membrane est due au concours de trois facteurs.

D'abord le fait que nous venons d'exposer, que les membranes pleuro-péritonéales se trouvent actuellement assez éloignées de la portion dorso-ventrale des canaux de Cuvier.

Ensuite, le développement des poumons et des cavités pleurales de dedans en dehors.

Enfin, le fait que les canaux de Cuvier sont restés à peu près dans leur situation primitive, tandis que les cavités et les parois du corps se développaient en dehors d'eux.

Voici, en effet, ce qui s'est produit :

Les ailes pulmonaires, dont les extrémités antérieures sont situées immédiatement en arrière de la portion dorso-ventrale des canaux de Cuvier, se sont fortement accrues de dedans en dehors;

ce développement va en s'accentuant progressivement d'avant en arrière.

Pour permettre ce développement des poumons, la paroi dorsale du corps a dû également se développer de dedans en dehors, augmentant dans ce sens l'étendue des cavités pleurales.

Ce développement, dans le domaine des membranes pleuro-péritonéales, a refoulé en dehors l'extrémité antérieure de ces membranes (V. mon travail cité, 7); mais dans l'intervalle compris entre elles et la portion dorso-ventrale des canaux de Cuvier, les parois latérales du corps, qui forment la paroi latérale des cavités pleurales, se trouvent aussi fortement reportées en dehors.

Les canaux de Cuvier, dans leur portion antéro-postérieure, restant, eux, dans leur situation primitive, à droite et à gauche de l'insertion ventrale de la cloison mésentérique, il en résulte l'apparition, entre eux et la paroi latérale du corps à laquelle ils étaient primitivement accolés (V. plus haut, p. 426, fig. 3), d'une mince membrane conjonctive, séparant la cavité péricardique des cavités pleurales, et formant à ces dernières une paroi ventrale.

C'est la *membrane pleuro-péricardique proprement dite.*

Il suffit de comparer les figures 2, 3, 4 aux figures 7, 8, 9, pour se rendre compte de ce qui s'est passé.

Remarquons en outre que, à ce stade déjà, les canaux de Cuvier, surtout celui du côté gauche, se sont isolés de dehors en dedans de la face ventrale de cette membrane (fig. 8), la laissant librement en rapport avec la cavité péricardique.

Tenant compte des rapports actuels des canaux de Cuvier dans leur portion antéro-postérieure, et de la façon dont se comporte à ce stade, la cloison mésentérique, nous pourrons, au lieu de décrire deux membranes pleuro-péricardiques, l'une droite, l'autre gauche, en décrire une seule, tendue d'une paroi latérale du corps à l'autre, et sur la légion médiane, se confondant avec les parois des canaux de Cuvier et avec l'insertion ventrale de la cloison mésentérique (fig. 8).

En avant, en raison de la forme des poumons et des cavités pleurales, elle se réduit progressivement dans le sens transversal et se termine au niveau de l'extrémité antérieure des poumons, c'est-à-dire au point où la portion antéro-postérieure des canaux de Cuvier se continue dans leur portion dorso-ventrale. Là, ses

parties latérales se confondent avec les parois de ces canaux et par conséquent avec les parois dorsales du corps, et sa partie médiane se termine tout naturellement au point où se trouve l'extrémité antérieure libre du mésentère ventral (fig. 7 et 8).

En arrière, au niveau du sommet des recessus antéro-latéraux de la cavité péritonéale, la membrane pleuro-péricardique proprement dite se continue en dedans avec la membrane pleuro-péricardique de cette région, qui, nous l'avons vu, n'est que provisoirement pleuropéricardique et fera ultérieurement partie du diaphragme.

En dehors et en haut, elle se continue avec les membranes pleuro-péritonéales ; en dehors et en bas, avec les membranes péritonéo-péricardiques. (Comp. fig. 8 et 9.) Ce qui revient à dire qu'elle se continue en arrière dans le septum transversum, dont elle n'est, en réalité, qu'une extension d'arrière en avant. (V. Bibliographie, 7.)

Ajoutons encore, avant de passer à un stade plus avancé, que l'extrémité antérieure des poumons, assez saillante sur les faces latérales de la cloison mésentérique, passe de dedans en dehors dans la courbe à concavité postérieure que forme la portion dorso-ventrale des canaux de Cuvier, de sorte que la paroi postérieure de cette portion, concave en arrière, forme une petite paroi antérieure aux cavités pleurales. (Comp. fig. 7 et 8.)

Ce processus n'est encore qu'ébauché à ce stade, nous y reviendrons plus loin.

Nous résumerons en deux mots les modifications subies par la partie antérieure du septum transversum, en disant que son bord antérieur libre a été reporté en avant et fortement réduit en étendue, par l'accolement des canaux de Cuvier à la paroi des oreillettes, et par l'extension qu'a prise d'arrière en avant, la portion ventrale de la cloison mésentérique. De plus, l'apparition de la membrane pleuro-péricardique proprement dite équivaut à une extension du septum transversum, dans le sens antéro-postérieur et dans le sens transversal.

Embryon de 9 millimètres de longueur.

L'importance de ce stade réside en ce qu'il nous montre très nettement, beaucoup plus nettement qu'au stade précédent, la formation d'une paroi antérieure aux cavités pleurales.

Avant de parler de cette paroi, je dois insister sur ce fait, déjà signalé au stade précédent, que la portion dorso-ventrale des canaux de Cuvier se modifie considérablement par suite de l'évolution des veines qui la constituent.

Les veines cardinales sont, en effet, à ce stade, fort réduites, par rapport aux veines jugulaires, qui conservent un calibre considérable (fig. 10 et 13).

La réduction des veines cardinales, connue depuis longtemps, et sur laquelle je n'insiste pas davantage, est due au développement de plus en plus considérable que prend la veine cave inférieure (V. *Hochstetter*, 6).

Il en résulte en tout cas que la portion antéro-postérieure des canaux de Cuvier semble simplement prolonger, en arrière et un peu en bas, les veines jugulaires (l'ensemble constitue les veines caves antérieures) et que la portion dorso-ventrale des canaux de Cuvier n'est plus représentée que par le point où la veine cardinale, s'infléchissant vers le bas, vient s'unir à la veine jugulaire.

Les deux veines jugulaires, même un peu avant d'avoir reçu les veines cardinales, font saillie dans la cavité péricardique et s'accolent à la paroi auriculaire dorsale. Pour ce qui regarde cet accolement, nous n'avons pas grand'chose à ajouter à ce que nous avons dit au stade précédent (fig. 11, 12, 13, 14 et 15).

Disons seulement que la distance entre la portion dorso-ventrale des canaux de Cuvier et l'extrémité antérieure des recessus antéro-latéraux de la cavité péritonéale s'est encore accrue, ce qui revient à dire que l'on constate encore un allongement de la portion antéro-postérieure des canaux de Cuvier.

La membrane pleuro-péricardique, dont nous avons annoncé l'origine et le mode de formation au stade précédent, a accentué son développement.

Elle est maintenant beaucoup plus étendue, surtout dans le sens transversal (fig. 13, 14, comp. avec fig. 8), et cela pour les mêmes motifs qui ont amené son apparition.

Les poumons se sont en effet beaucoup développés dans tous les sens, mais surtout de dedans en dehors. Chacun d'eux présente actuellement la forme de deux cônes tronqués, l'un antérieur, l'autre postérieur, réunis par leurs bases. Ces dernières, représentant la partie la plus volumineuse des poumons, se trouvent en

regard de l'extrémité antérieure des recessus antéro-latéraux de la cavité péritonéale.

Le cône pulmonaire postérieur, à base antérieure, occupe la portion des cavités pleurales située dans le domaine des membranes pleuro-péritonéales, c'est-à-dire la portion diaphragmatique des cavités pleurales.

Le cône antérieur, à base postérieure, occupe la portion pleuro-péricardique des cavités pleurales. Il va en s'amincissant progressivement d'arrière en avant, et son extrémité antérieure, arrondie, se trouve immédiatement en arrière de la portion dorso-ventrale des canaux de Cuvier. (Comp. fig. 14, 13, 12.)

Dans presque toute son étendue, il est relié à la face latérale de la cloison mésentérique par un large méso. Seule son extrémité antérieure fait librement saillie en avant sur l'étendue de 3 coupes à un centième de millimètre.

Les cavités pleurales se sont développées dans le même sens que les poumons, mais d'une façon plus accentuée encore.

Nous ne les décrirons non plus que dans la région des cônes pulmonaires antérieurs.

Le développement de dedans en dehors de ces cavités, amené surtout par le développement, dans le même sens, des parois dorso-latérales du corps (fig. 14), a produit une extension, dans le sens transversal, de la membrane pleuro-péricardique.

Cette extension présente son maximum d'étendue au niveau de la base des cônes pulmonaires antérieurs (comp. fig. 13 et 14), et son minimum d'étendue au niveau du sommet de ces cônes.

Les cavités pleurales et la membrane pleuro-péricardique vont donc en se réduisant d'arrière en avant.

Tout à fait en avant, au point où la portion antéro-postérieure des canaux de Cuvier se continue dans leur portion dorso-ventrale, la membrane pleuro-péricardique, déjà très réduite, disparaît complètement en se confondant avec la paroi supérieure de ces canaux. (Comp. fig. 12 et 13.) Sous ce rapport, la disposition est à peu près la même qu'au stade précédent.

A part à cette extrémité antérieure, les canaux de Cuvier (portion antéro-postérieure) sont séparés par une profonde échancrure de la face ventrale de la membrane pleuro-péricardique proprement dite.

Toutes les parties latérales de cette dernière sont donc libres,

tant sur leur côté pleural que sur leur côté péricardique, et forment là une paroi pleurale inférieure. Ce n'est que vers la ligne médiane, que la membrane pleuro-péricardique, la cloison mésentérique, les parois internes des canaux de Cuvier et la paroi dorsale de l'oreillette se confondent (fig. 13 et 14).

Toutefois, si cette description est exacte pour le côté gauche, elle est exagérée en ce qui concerne le côté droit; là, le canal de Cuvier reste, par la partie interne de sa face dorsale, uni à la membrane pleuro-péricardique. Cette union devient même de plus en plus étendue en arrière (fig. 13, 14), et, au niveau de ce qui reste encore du sinus veineux, toute la partie droite de ce dernier est contenue dans l'épaisseur de la membrane pleuro-péricardique provisoire (fig. 15).

Nous avons vu comment la membrane pleuro-péricardique se comporte à son extrémité antérieure. Latéralement, elle s'insère sur les parois latérales du corps. En dedans, vers la ligne médiane, elle se confond avec la partie ventrale de la cloison mésentérique et les canaux de Cuvier.

Enfin, en arrière, elle se confond à droite et à gauche, comme au stade antérieurement décrit, en dedans avec la membrane pleuro-péricardique provisoire, en dehors et en haut, avec la membrane pleuro-péritonéale; en dehors et en bas, avec la membrane péritonéo-péricardique. (Comp. fig. 14 et 15.)

Elle forme, dans toute son étendue, une paroi inférieure aux cavités pleurales. Les parois dorsales et externes de ces cavités sont formées par les parois dorso-latérales du corps. Elles ne méritent pas de description spéciale. Quant à la paroi interne, elle est formée par la cloison mésentérique, sur les faces latérales de laquelle sont appendus, par un large méso, les deux poumons (fig. 13, 14, 15).

J'ai dit plus haut que les extrémités antérieures des cônes pulmonaires antérieurs venaient se placer dans la concavité formée par la portion dorso-ventrale des canaux de Cuvier.

Il en résulte que la paroi postérieure de cette portion des canaux de Cuvier forme une véritable paroi antérieure à chaque cavité pleurale (comp. fig. 12 et 13). Cette paroi antérieure, peu étendue encore, est concave en arrière, et se continue, en dehors, dans la paroi externe, formée par la paroi latérale du corps; en haut, dans la paroi dorsale, formée par la paroi dorsale du corps;

en bas, dans la paroi ventrale, formée par la membrane pleuro-péricardique proprement dite. (Comp. fig. 12 et 13.)

En dedans, la paroi pleurale antérieure présente des rapports un peu plus compliqués (fig. 12).

Nous avons vu au stade précédent, que les cavités pleurales, à leur extrémtié antérieure, en avant de l'extrémité antérieure des poumons, se continuaient dans deux petits canaux pleuro-péricardiques compris entre la paroi interne de la portion dorso-ventrale des canaux de Cuvier et la face externe de la cloison mésentérique, largement étalée à ce niveau et commençant à se souder à cette paroi interne du canal de Cuvier (fig. 7). Nous avons dit que cet étalement de la cloison mésentérique n'intéressait que sa portion ventrale, et cela du côté gauche seulement.

Au stade que nous décrivons les rapports et la disposition des parties dans cette région sont restés à peu près les mêmes.

La seule différence importante est que la cloison mésentérique s'est étalée non seulement du côté gauche, mais encore du côté droit, et que la partie dorsale de la cloison participe aussi à cet étalement.

D'où ce résultat, que le canal pleuro-péricardique gauche s'est encore rétréci, est devenu tellement étroit et déchiqueté, qu'il peut échapper à un examen superficiel ; et de plus, que le canal pleuro-péricardique droit n'est plus allongé dans le sens dorso-ventral comme précédemment, mais est en tout semblable à celui du côté gauche (fig. 12).

Comme au stade précédent, cette portion étalée de la cloison mésentérique correspond à l'extrémité toute antérieure de la paroi ventrale de cette cloison et elle se trouve en regard de la portion dorso-ventrale des canaux de Cuvier, donc, de la paroi pleurale antérieure. A peine dépasse-t-elle cette dernière de quelques coupes à un centième de millimètre.

Toujours comme au stade précédent, en avant du bord antérieur libre de la portion ventrale de la cloison mésentérique (fig. 11), l'accolement des veines jugulaires à la paroi auriculaire persiste sur l'étendue de un dixième de millimètre environ, et là, les deux canaux pleuro-péricardiques passent dans les gouttières pleuro-péricardiques. Ces dernières communiquent entre elles par la fente comprise entre le pourtour ventral du bourrelet mésentérique et la paroi auriculaire dorsale.

Enfin, en avant du point où se fait l'accolement des veines jugulaires aux oreillettes (fig. 10), les deux gouttières pleuro-péricardiques se confondent avec la cavité péricardique proprement dite.

Les canaux pleuro-péricardiquees ont donc une tendance à se resserer de plus en plus, et à se fermer. Lorsque leur obturation sera complète, les cavités pleurales seront définitivement séparées de la cavité péricardique, et les gouttières pleuro-péricardiques, qui prolongent en avant les canaux de même nom, feront définitivement partie de la cavité péricardique.

En outre, l'ancien bord antérieur libre du septum transversum sera disparu, et fusionné avec la cloison mésentérique et la paroi dorsale du corps.

De ce qui précède il résulte que la paroi pleurale antérieure, celle de droite comme celle de gauche, présente en dedans les rapports suivants (fig. 12) :

La partie dorsale de son bord interne se continue dans la partie dorsale, étalée, de la cloison mésentérique; la partie ventrale de son bord interne, dans la partie ventrale, étalée également, de la cloison mésentérique; enfin la partie moyenne de son bord interne se continue dans la paroi externe du canal pleuro-péricardique. Quand ce canal sera fermé, on pourra dire, d'une façon générale, que le bord interne de la paroi pleurale antérieure se continue avec la paroi interne de la cavité pleurale.

Enfin, signalons un dernier fait, qui a d'ailleurs été figuré par *His* (3), *Uskow* (4), et *Ravn* (5).

Je veux parler de la texture des parois dorsales et externes des cavités pleurales.

Là, le tissu conjonctif embryonnaire sous-jacent à l'épithélium pleural présente un aspect tout particulier. C'est un tissu muqueux, mais extrêmement lâche, présentant, par places, de grandes lacunes irrégulières, mais ne contenant pas de vaisseaux sanguins.

Ce tissu dessine en quelque sorte la cavité pleurale future; c'est-à-dire qu'il s'étend jusqu'au squelette du thorax, que l'on ne reconnaît encore, là où vont se former les côtes et la colonne vertébrale, qu'à une condensation plus grande des éléments conjonctifs, affectant en certains points l'aspect du cartilage embryonnaire.

Latéralement et dorsalement (fig. 13, 14, 15), ce tissu lâche spécial s'étend jusqu'à l'ébauche des côtes; en dedans, il s'étend le

long de l'œsophage, de l'aorte et des veines cardinales, jusqu'à l'ébauche des corps vertébraux.

Cette texture spéciale est évidemment destinée à permettre l'extension ultérieure des cavités pleurales, jusqu'au contact du squelette osseux qui les délimitera.

Quand ce processus sera terminé, l'aorte et l'œsophage, qui actuellement se trouvent contenus dans la paroi dorsale du corps, se trouveront tout naturellemet contenus dans la partie dorsale de la cloison mésentérique.

Embryon de 11 millimètres de longueur.

Jusqu'à présent, nous avons vu que la portion dorso-ventrale des canaux de Cuvier se trouvait immédiatement en avant de l'extrémité antérieure des cavités pleurales; formait même à ces cavités une paroi antérieure.

A ce point de vue, des changements assez importants se sont produits.

Actuellement, cette portion des canaux de Cuvier semble s'être reportée en avant, et se trouve assez loin (18 coupes à un centième de millimètre) des parois antérieures des cavités pleurales. (Comp. fig. 17 et 18.)

Ces dernières ne sont donc plus, comme au stade précédent, constituées par la paroi postérieure de la portion ventrale des canaux de Cuvier, mais bien par la paroi dorsale du corps elle-même, à laquelle vient s'unir la paroi pleurale inférieure. Nous y reviendrons plus loin.

Je n'insiste pas sur les modifications qu'ont encore subies, dans leur calibre, les veines cardinales et jugulaires. Ce serait sortir du sujet de ce travail.

Disons seulement que le calibre des premières de ces veines est extrêmement réduit.

Quoi qu'il en soit, les veines jugulaires, même avant que les cardinales soient venues y déboucher, font une forte saillie sur la paroi dorsale du corps, et viennent s'accoler à la paroi dorsale de l'oreillette correspondante.

Cet accolement présente, à droite et à gauche, les mêmes différences qu'aux stades précédents.

Notons qu'il se fait assez bien en avant de l'extrémité antérieure

de la portion ventrale de la cloison mésentérique, et des parois pleurales antérieures (fig. 17).

Tout à fait en avant, les deux canaux de Cuvier sont encore unis par toute leur face dorsale à la paroi dorsale du corps.

Un peu en arrière de ce point, la cavité péricardique s'insinue de dehors en dedans, entre la paroi dorsale du canal de Cuvier et la paroi dorsale du corps, de façon à réduire l'étendue de la continuité entre ces deux parois (fig. 18).

Enfin, plus en arrière, apparaissent les cavités pleurales, et dès lors, c'est avec la face ventrale de la membrane pleuro-péricardique proprement dite, que les canaux de Cuvier se trouvent en rapport par leur face dorsale (fig. 19). Seulement, ici, plus encore qu'au stade précédent, le cœlome s'est insinué de dehors en dedans entre la membrane pleuro-péricardique et le canal de Cuvier, et les a séparés complètement l'un de l'autre, les canaux de Cuvier ne restant plus unis qu'à la paroi dorsale des oreillettes, et, en dedans, à la portion ventrale de la cloison mésentérique, au point où celle-ci s'insère sur la paroi auriculaire dorsale.

Ce fait est moins marqué du côté droit, pour les mêmes raisons qu'au stade précédent (fig. 19).

En somme, à ce stade encore, les canaux de Cuvier conservent avec la cloison mésentérique et la membrane pleuro-péricardique proprement dite, les mêmes rapports qu'ils nous ont présentés dans tous les stades antérieurs.

Les cavités pleurales se sont étendues surtout dans le sens transversal.

La membrane pleuro-péricardique, également très étendue dans ce sens, s'insère toujours latéralement aux parois latérales du corps, et en dedans, sur la ligne médiane, se confond avec la portion ventrale du mésentère, et avec les canaux de Cuvier dans leur portion antéro-postérieure (fig. 19).

Seulement, elle présente actuellement une forme concave, à concavité dirigée en bas, et, à ses bords latéraux, s'insère à angle très aigu, sur les parois latérales des cavités pleurales.

Elle s'est donc non seulement étalée, mais encore ses bords latéraux ont été reportés vers le bas (fig. 19).

Elle forme maintenant une paroi inférieure et un peu interne aux cavités pleurales, et une paroi supérieure et un peu externe à la cavité péricardique.

Ces modifications sont dues surtout au développement, en dehors et en bas, qu'ont pris les parois dorsales et latérales des cavités pleurales.

D'autre part, étudiée d'arrière en avant, la membrane pleuro-péricardique présente une direction nettement antéro-postérieure, un peu oblique cependant, de haut en bas.

En arrière, elle se comporte comme à tous les stades antérieurs, c'est-à-dire qu'elle se continue en dedans avec la membrane pleuro-péricardique provisoire, en dehors avec les membranes pleuro-péritonéales et péritonéo-péricardiques; en d'autres termes, elle vient là s'insérer sur le sommet des recessus antéro-latéraux de la cavité péritonéale (V. fig. XXX de mon travail, *loc. cit.*).

En avant, elle se réduit légèrement dans le sens transversal, et vient se continuer directement, à droite et à gauche, avec la paroi pleurale antérieure.

J'ai déjà dit un mot, plus haut, des modifications survenues dans la constitution de cette dernière paroi. C'est actuellement la paroi dorso-latérale du corps qui la constitue.

Elle est maintenant très étendue dans le sens transversal; présente, vue de face, la même forme que la coupe transversale d'une cavité pleurale dans n'importe quelle partie de son étendue, c'est-à-dire qu'elle est triangulaire, à base interne, à sommet externe et un peu inférieur (fig. 19, comp. avec fig. 18).

Aussi, les parois pleurales supérieures et inférieures ne se réduisent-elles plus progressivement d'arrière en avant, comme dans les stades antérieurs, mais conservent-elles à peu près les mêmes dimensions dans toute leur étendue.

La constitution et la forme actuelle de la paroi antérieure des cavités pleurales nous permettent de la décrire comme n'étant qu'une inflexion brusque, presque à angle droit, vers le bas, de la paroi dorso-latérale de ces mêmes cavités, venant ainsi s'unir à leur paroi ventrale. (Comp. fig. 18 et 19.)

Cette paroi dorso-latérale n'étant que la paroi dorso-latérale du corps, c'est en somme celle-ci qui forme la paroi pleurale antérieure.

C'est encore au niveau de cette dernière que se trouve l'extrémité antérieure libre de la portion ventrale de la cloison mésentérique.

Chose assez curieuse, la disposition et les rapports du bord

interne de la paroi antérieure de chaque cavité pleurale, la façon dont se comporte la cloison mésentérique, la situation et l'étendue des canaux pleuro-péricardiques, tout cela ne présente aucune modification importante sur le stade précédent, abstraction faite naturellement des changements survenus dans la constitution de ces parois pleurales antérieures et de la situation actuelle de la portion dorso-ventrale des canaux de Cuvier. Je n'y reviendrai donc pas.

Il suffit d'un coup d'œil jeté sur les figures pour comprendre la disposition.

Je ferai seulement remarquer combien est lent le processus de fermeture des cavités pleurales à leur extrémité antérieure.

Déjà, à treize jours et demi, les canaux pleuro-péricardiques existaient, et leur étroit calibre, leur paroi déchiquetée, semblaient indiquer une oblitération très prochaine de ces canaux. A ce point de vue, c'est à peine s'il y a quelques progrès chez des embryons de 11 millimètres.

Il semble y avoir un temps d'arrêt assez long dans le processus, dont la cause m'échappe.

Nous signalerons, pour en finir avec cet embryon, la présence du tissu muqueux lâche dont nous avons déjà parlé, occupant non seulement les zones qu'il occupait déjà au stade précédent, mais encore, s'étendant en avant de la paroi antérieure, de chaque côté de l'aorte et des veines jugulaires; c'est-à-dire que jusqu'à une certaine distance, le tissu conjonctif embryonnaire sous-jacent à l'épithélium des parois pleurales antérieures présente cette texture spéciale.

Embryon de 12 millimètres de longueur.

Nous terminerons cette étude par la description d'un embryon de 12 millimètres de longueur, suffisamment avancé dans son développement pour que nous puissions borner là notre étude.

Nous ne nous y attarderons pas longuement, et nous renvoyons, pour toute la partie postérieure de la membrane pleuro-péricardique proprement dite, à ce que nous en avons dit dans notre travail sur le développement du diaphragme et du foie chez le lapin (7). La membrane pleuro-péricardique que nous avons étudiée et décrite dans ce travail, dans le domaine des cônes pulmonaires antérieurs, est la membrane pleuro-péricardique proprement dite, dont nous

venons d'étudier le développement (V. fig. XXX, Pl. XVI, de ce travail). Celle que nous désignions sous ce nom, dans le domaine des cônes pulmonaires postérieurs, et qui était en grande partie envahie par le foie, n'est en réalité que la membrane pleuro-péricardique provisoire (V. fig. 5, dans le texte, p. 566, du travail cité).

Nous avons déjà suffisamment parlé, à propos des stades antérieurs, de la façon dont se comporte la membrane pleuro-péricardique proprement dite, à son extrémité postérieure.

Là, en dedans, elle se continue avec la membrane pleuro-péricardique provisoire, et en dehors, elle s'insère sur le sommet des récessus antéro-latéraux de la cavité péritonéale.

Elle vient, en somme, s'insérer sur la face antérieure du diaphragme (voir dans notre travail, *loc. cit.*, les embryons de 12 et de 23 millimètres).

Ajoutons encore qu'elle a subi un développement considérable, de même que les cavités pleurales, dont elle forme la paroi inféro-interne (fig. 22).

En coupe transversale, elle présente une forme courbe, à concavité ventrale, et par ses bords inférieurs et externes, s'unit à angle aigu aux parois latérales du corps. Sur la ligne médiane, elle se confond avec la partie ventrale de la cloison mésentérique; latéralement, elle est libre sur ses deux faces, pleurale et péricardique, et se présente absolument comme au stade précédent. J'insiste cependant sur l'incurvation qu'elle présente déjà, et qui fait qu'elle ne forme plus une paroi inférieure, mais plutôt une paroi inféro-interne aux cavités pleurales (fig. 22).

En coupe transversale, chaque cavité pleurale présente, plus nettement qu'au stade précédent, la forme d'un triangle à base interne répondant à la cloison mésentérique, à sommet externe et inférieur. Deux des côtés de ce triangle, c'est-à-dire les parois supérieure et inférieure, sont courbes et obliques de haut en bas et de dedans en dehors, et viennent s'unir à angle très aigu, pour venir former le sommet du triangle (fig. 22).

Cette disposition, en s'accentuant, amènera la formation des sinus costo-péricardiques.

La paroi supéro-externe est toujours formée par la paroi dorso-latérale du corps, et là, nous retrouvons, plus développé encore, le tissu muqueux lâche, à larges lacunes, que nous avons signalé aux stades précédents.

En somme, dans toute cette région, il n'y a aucune différence bien importante entre nos embryons de 11 et 12 millimètres.

C'est dans leur partie antérieure que les cavités pleurales présentent les modifications les plus intéressantes.

Mais, avant d'en parler, nous devons dire quelques mots de la disposition actuelle des canaux de Cuvier.

Les veines cardinales sont devenues extrêmement grêles, n'ont plus aucun rapport avec le corps de Wolff, et l'on pourrait dès maintenant leur donner le nom de veines azygos et hémi-azygos.

Elles viennent déboucher dans les veines jugulaires, très loin en avant du point où se produit la fermeture des cavités pleurales (un demi-millimètre).

Les canaux de Cuvier ainsi formés (on pourrait dire les veines caves antérieures) viennent faire saillie sur la paroi dorsale du corps, se fusionner avec la paroi des oreillettes, et se comporter en tout comme au stade précédent. Ils sont seulement beaucoup plus longs. Je ne répéterai pas cette disposition.

Cet accolement se produit un peu plus tôt du côté droit que du côté gauche. Je signale ce fait bien qu'il n'ait pas grande importance pour le sujet qui nous occupe.

Cet allongement des veines caves antérieures, et l'extension d'arrière en avant du fusionnement de leur paroi ventrale avec la paroi auriculaire, n'ont pas été suivis d'une extension d'arrière en avant de la portion ventrale de la cloison mésentérique, comme nous l'avons vu se produire à treize jours et demi.

L'extrémité antérieure de cette dernière se trouve toujours au même niveau. Il n'y a donc pas eu d'extension d'arrière en avant des canaux pleuro-péricardiques, seulement la disposition que nous avons signalée au stade précédent, dans la portion des gouttières pleuro-péricardiques prolongeant immédiatement les canaux de ce nom, se présente sur une beaucoup plus grande étendue.

On se rappelle que là, les deux gouttières communiquent entre elles par l'intermédiaire de la fente comprise entre le pourtour ventral du bourrelet mésentérique et la paroi auriculaire dorsale (fig. 21).

Ce n'est qu'en avant du point où se produit l'accollement des canaux de Cuvier à la paroi dorsale des oreillettes, que les deux gouttières pleuro-péricardiques s'ouvrent largement dans la cavité péricardique (fig. 20).

A ce stade, la distance entre ce point et l'extrémité antérieure du mésentère ventral est assez grande (24 coupes à un centième de millimètre).

Or, chez l'embryon que nous décrivons, les canaux pleuro-péricardiques se sont oblitérés. Nous avons suffisamment parlé de ces canaux, dans les stades antérieurs, pour ne pas avoir à revenir sur le processus par lequel s'est produite cette oblitération.

Les cavités pleurales sont donc complètement séparées de la cavité péricardique, et toute cette portion des gouttières pleuro-péricardiques dont nous venons de parler, comprise entre l'extrémité antérieure du mésentère ventral (au niveau de laquelle se trouvaient les canaux pleuro-péricardiques), et le point où ces gouttières s'ouvrent dans la cavité péricardique générale, ne constitue plus, en fin de compte, qu'un diverticule de la cavité péricardique.

Reportons-nous un moment à nos embryons de douze jours et demi, et nous pourrons résumer la succession des phénomènes de la façon suivante.

A douze jours et demi nous avons distingué, en avant du bord antérieur du mésentère ventral, des gouttières pleurales et des gouttières pleuro-péricardiques. Les premières logeaient la partie antérieure des ailes pulmonaires, et s'étendaient jusqu'à la portion dorso-ventrale des canaux de Cuvier; les secondes prolongeaient les premières en avant.

Par suite de l'extension d'arrière en avant de l'accolement des canaux de Cuvier à la paroi des oreillettes, par suite de l'extension dans le même sens de l'insertion du bourrelet mésentérique sur cette même paroi auriculaire, et par suite de l'expansion dans le sens transversal de la portion ventrale de la cloison mésentérique, à son extrémité antérieure, les modifications suivantes se sont produites :

Les gouttières pleurales sont devenues des cavités pleurales, longeant la partie antérieure des poumons. La partie toute postérieure des gouttières pleuro-péricardiques a donné d'abord naissance aux canaux pleuro-péricardiques, qui se sont ensuite oblitérés. Enfin toute la partie antérieure des gouttières pleuro-péricardiques constitue en fin de compte un diverticule de la cavité péricardique, et n'a plus rien à voir avec les cavités pleurales.

Dans ce diverticule fait saillie le bourrelet mésentérique, dans l'épaisseur duquel se trouve logée la trachée (fig. 21).

Nous nous expliquons donc clairement et simplement la façon dont se délimitent, puis se ferment les cavités pleurales, à leur extrémité antérieure.

Remarquons que la séparation complète des cavités pleurales d'avec la cavité péricardique, se fait, en réalité, assez tardivement, et ne précède que de peu leur séparation d'avec la cavité péritonéale.

En effet, nous avons vu ailleurs (*Brachet, loc. cit.*), que chez des embryons de 12 millimètres, le diaphragme est, lui aussi, presque complètement développé.

Nous n'avons pas parlé jusqu'ici de la paroi antérieure des cavités pleurales. Elle aussi, cependant, présente des modifications très intéressantes.

Au stade précédent, elle se trouvait au niveau des canaux pleuro-péricardiques et en dehors d'eux. Elle était légèrement concave en arrière, très étendue dans le sens transversal, et son extrémité externe s'infléchissait légèrement vers le bas. Cette paroi pleurale antérieure avait, en somme, à peu près la forme que présentait la coupe transversale d'une cavité pleurale, dans toute autre partie de son étendue.

Or, on constate qu'à ce stade, la partie externe des cavités pleurales, celle qui se trouve délimitée en dehors plus spécialement par la paroi latérale du corps, s'est considérablement étendue d'arrière en avant, en refoulant devant elle la partie externe des parois pleurales antérieures. Les cavités pleurales s'engagent là d'arrière en avant, dans le tissu conjonctif lâche qui forme à ce niveau les parois latérales de la cavité péricardique, dépassant de beaucoup le point où se sont produites l'oblitération des canaux pleuro-péricardiques et la fermeture des cavités pleurales.

Ces *diverticules antérieurs des cavités pleurales* sont situés, par conséquent, à droite et à gauche du bourrelet mésentérique, des canaux de Cuvier et des gouttières pleuro-péricardiques, dont ils sont complètement séparés (fig. 21).

Chacun d'eux se présente sous la forme d'une fente, oblique en bas et en dehors, ayant pour paroi externe ce tissu muqueux lâche dont nous avons parlé au stade précédent, et pour paroi interne, une mince membrane, de nouvelle formation.

A son extrémité supéro-interne (fig. 21) cette fente répond à la cloison mésentérique, largement étalée dans le sens transversal.

Son extrémité inféro-externe prolonge en avant l'angle inféro-externe du restant de la cavité pleurale. (Comp. fig. 21 et 22.)

Sa mince paroi interne se continue, en haut et en dedans, dans la cloison mésentérique, s'insère en bas et en dehors sur la paroi latérale du corps et se continue tout naturellement en arrière dans les parties latérales de la membrane pleuro-péricardique (comp. fig. 21 et 22). Cette paroi interne est donc, si l'on veut, une extension d'arrière en avant de la membrane pleuro-péricardique proprement dite, mais, en réalité, elle est formée par les couches les plus superficielles des parois dorso-latérales de la cavité péricardique.

Chaque diverticule pleural antérieur se réduit progressivement en avant, et se termine en cul-de-sac. En arrière, il s'élargit assez brusquement, pour loger l'extrémité antérieure du poumon, librement saillante dans la cavité pleurale, c'est-à-dire toute la partie de cet organe située en avant du hile.

Enfin, plus en arrière encore, l'angle supéro-interne du diverticule antérieur se continue dans la partie interne de l'ancienne paroi pleurale antérieure, reconnaissable en ce que là, à ce stade, comme antérieurement, se trouve l'extrémité antérieure libre de la portion ventrale de la cloison mésentérique.

Notons encore que dans tout le domaine des diverticules antérieurs, on constate la présence du tissu muqueux très lâche, parsemé de grandes lacunes, dont nous avons déjà parlé, entre l'épithélium de la paroi externe du diverticule, et l'ébauche du squelette thoracique, préparant ainsi de nouvelles voies à l'expansion des poumons et des cavités pleurales (fig. 20, 21).

Le développement du diverticule antérieur des cavités pleurales est très intéressant à différents points de vue.

D'abord par le processus par lequel il s'est formé.

Ce n'est certes pas le développement des poumons qui a refoulé d'arrière en avant, la paroi pleurale antérieure.

Les extrémités antérieures des poumons, libres, leurs parties situées en avant du hile, font, en effet, à peine saillie dans ces diverticules, dont l'apparition précède le développement des poumons.

En réalité, le diverticule antérieur des cavités pleurales est apparu à la suite de la formation d'un cul-de-sac formé par chaque cavité pleurale, s'insinuant d'arrière en avant dans le tissu muqueux lâche, qui forme la paroi dorso-latérale de la cavité péricardique;

ou, si l'on veut, par creusement de proche en proche, dans le tissu de cette paroi, d'une cavité en rapport avec la cavité pleurale et destinée à étendre cette dernière.

Ce processus est d'ailleurs très fréquent en embryologie.

Nous l'avons vu amener la formation de la cavité hépato-entérique, de l'arrière-cavité du grand épiploon; amener la pénétration dans la crête épiploïque du prolongement postérieur de la cavité hépato-entérique (Bibliographie, **8**, **9**.)

De même que la rotation de l'estomac n'intervient pas, au début du moins comme cause réellement active, dans la formation de la cavité du grand épiploon; de même, le développement des poumons n'intervient pas, comme cause réellement active, dans la formation du diverticule antérieur des cavités pleurales.

C'est celui-ci, au contraire, qui, se développant d'abord, permet le développement ultérieur des poumons dans cette direction.

C'est encore par un processus à peu près semblable que le foie, uni au début, dans presque toute l'étendue de ses faces antérieure, dorsale et ventrale, au diaphragme, s'en sépare peu à peu et n'y reste plus réuni que par un mince méso, le ligament suspenseur.

Nous pourrions citer d'autres exemples encore, mais nous préférons nous en tenir à ceux qui nous sont familiers.

Le cœlome a donc une tendance à s'étendre partout où il le peut, à s'insinuer entre les organes de façon à les séparer les uns des autres.

L'étude de l'évolution du cœlome est par conséquent d'une très grande importance pour permettre de comprendre le développement des organes occupant les grandes cavités du corps, et la façon dont s'établissent les rapports qu'ils affectent entre eux.

Pour en revenir à notre diverticule antérieur des cavités pleurales, nous remarquerons qu'en se développant, il a amené la formation d'une partie nouvelle à la membrane pleuro-péricardique.

Nous l'avons dit plus haut, la paroi inféro-interne de ce diverticule prolonge en avant la membrane pleuro-péricardique des stades antérieurs, mais elle a une tout autre origine qu'elle.

Elle n'est qu'indirectement du septum transversum, et elle est tout simplement formée par les couches les plus superficielles des parois dorso-latérales de la cavité péricardique.

Ce fait, évident si l'on tient compte du mode de développement du diverticule antérieur des cavités pleurales, est très important,

car c'est ce diverticule qui va surtout s'accroître dans la suite du développement, et cela de telle sorte que la cavité péricardique sera, en fin de compte, enveloppée presque de toutes parts par les cavités pleurales.

Ce qui nous amène à cette conclusion, très intéressante, que *chez le lapin, et probablement chez les autres mammifères, et chez l'homme, toute la partie antérieure des cavités pleurales, c'est-à-dire toute la partie située en avant du hile pulmonaire, s'est creusée dans le tissu conjonctif des parois du corps, par pénétration dans ce tissu, du cœlome primitif.*

Conclusions.

Nous croyons inutile de donner un résumé des faits que nous venons de décrire, et de répéter ici les conclusions et les interprétations que nous avons exposées dans le cours de ce travail.

Nous nous bornerons à déterminer aussi exactement que possible le rôle qui revient au septum transversum dans la formation de la membrane pleuro-péricardique proprement dite.

Nous avons déjà insisté sur la différence que l'on devait établir entre la membrane pleuro-péricardique proprement dite, et la membrane pleuro-péricardique provisoire.

Nous avons dit qu'au niveau du sommet des récessus antéro-latéraux de la cavité péritonéale, ces deux membranes se continuaient directement l'une dans l'autre.

Elles n'ont cependant pas tout à fait la même valeur embryologique, tout au moins si l'on admet l'interprétation que nous avons donnée (7) du mode de formation des membranes pleuro-péritonéales, qui forment l'une des parois des récessus antéro-latéraux.

En effet, ces membranes représentent, lors de leur formation, la portion dorso-ventrale des canaux de Cuvier, sur le prolongement exact desquels elles se trouvent. Leur présence est due à ce que cette portion des canaux de Cuvier a été reportée en avant, et, au début, elles ne sont qu'une simple crête saillant sur la paroi postérieure de ces canaux.

Or, de même que, chez des embryons de onze jours, la portion dorso-ventrale des canaux de Cuvier vient se continuer en bas dans le bord externe du septum transversum, là où celui-ci se continue

dans les parois latérales du corps; de même à douze jours et demi et plus tard le bord inférieur des membranes pleuro-péritonéales, qui remplacent cette portion des canaux de Cuvier, indique encore le bord externe du septum transversum.

Donc, toute la membrane pleuro-péricardique provisoire, siégeant dans le domaine des membranes pleuro-péritonéales et des récessus antéro-latéraux de la cavité péritonéale, provient du septum transversum primitif, et les modifications qu'elle présentera sont dues à son accroissement propre et aux processus qui se passent dans son épaisseur, surtout au développement du foie.

Il serait donc plus exact de l'appeler : membrane pleuro-péricardique septale.

La membrane pleuro-péricardique proprement dite n'est, elle, qu'une extension secondaire du septum transversum, à part, sur la ligne médiane, la région occupée par la portion antéro-postérieure des canaux de Cuvier.

Elle ne se produit que par suite du développement de dedans en dehors des cavités pleurales, et par l'accroissement en largeur de la cavité péricardique, la portion intraseptale des canaux de Cuvier restant en place et ne faisant guère que s'allonger.

En somme, elle fait partie du septum transversum au même titre que les membranes pleuro-péritonéales et péritonéo-péricardiques. A dire vrai, si l'extrémité postérieure de la membrane pleuro-péricardique se reconnaît nettement en dehors, au niveau du sommet des recessus antéro-latéraux de la cavité péritonéale, dans les parois desquels elle se continue, sa limite exacte en dedans, vers la ligne médiane, est plus difficile à définir. Là, elle se continue avec la membrane pleuro-péricardique septale, et nous avons vu que toute la partie antérieure de cette dernière n'était pas envahie par le foie (V. travail cité, 7).

Objectivement, on ne peut donc plus indiquer nettement où l'une finit et où l'autre commence.

Néanmoins, le point de continuité entre les deux peut s'établir par une ligne fictive, qui réunirait les sommets des récessus antéro-latéraux de la cavité péritonéale.

Chez le lapin, les parois de ces récessus, et la membrane pleuro-péricardique septale tendue entre eux, donnent naissance, en fin de compte, au diaphragme et aux ligaments du foie (ligament suspenseur et ligament coronaire).

PLANCHE XII

Fig. 1, 2, 3, 4. — Coupes transversales d'un embryon de lapin de douze jours et demi. Grossissement, 30 diamètres.

Ces coupes, de même que toutes les suivantes, sont numérotées en allant d'avant en arrière.

Fig. 5, 6, 7, 8, 9. — Coupes transversales d'un embryon de lapin de treize jours et demi. Grossissement, 30 diamètres.

Fig. 10, 11, 12, 13, 14, 15. — Coupes transversales d'un embryon de lapin de 9 millimètres (N. L.). Grossissement, 30 diamètres.

Fig. 16 .— Coupe transversale d'un embryon de lapin de 11 millimètres de longueur (N. L.). Grossissement, 30 diamètres.

PLANCHE XIII

Fig. 17, 18, 19. — Coupes transversales du même embryon que fig. 16 postérieures à cette dernière figure. Grossissement, 30 diamètres.

Fig. 20, 21, 22. — Coupes transversales d'un embryon de lapin de 12 millimètres. Grossissement, 30 diamètres.

ÉPITHÉLIUM ET TISSU RÉTICULÉ

(SABOT, AMYGDALES)

Par Éd. RETTERER

Agrégé à la Faculté de médecine de Paris.

PLANCHES XIV ET XV.

INTRODUCTION.

En 1886 [1], j'ai appelé l'attention sur la structure spéciale que présente la *couche profonde* des glandes, des poils, de l'ongle, du sabot et d'autres formations épithéliales. Dans une série de publi-

1. Il me semble utile, pour éviter les répétitions, de donner ici, sous forme de tableau, la liste des notes et mémoires que j'ai publiés sur ces divers points. A mesure que je rappellerai, dans le texte du présent travail, les faits que j'ai annoncés, je renverrai à la publication en question par le chiffre même que celle-ci porte sur la liste ci-jointe.

α. BOURSE DE FABRICIUS DES OISEAUX.

1° Des glandes et des lymphatiques qui entrent dans la bourse de Fabricius, *Comptes rendus de l'Académie des sciences*, 16 mai 1885.

2° Sur le développement des glandes vasculaires, *Comptes rendus de l'Académie des sciences*, 29 juin 1885.

3° Contribution à l'étude du cloaque et de la bourse de Fabricius chez les Oiseaux, *Journal de l'anatomie et de la physiologie*, 1885; mémoire accompagné de trois planches.

β. AMYGDALES ET PLAQUES DE PEYER DES MAMMIFÈRES.

4° Sur le développement des tonsilles chez les mammifères, *Comptes rendus de l'Académie des sciences*, 14 décembre 1885.

5° Disposition et connexions du réseau lymphatique dans les amygdales, *Comptes rendus Soc. de biologie*, 23 janvier 1886.

6° Évolution et constitution des amygdales chez l'homme, *C. R. Soc. de biologie*, 27 novembre 1886.

7° Type commun des amygdales chez les mammifères, *C. R. Soc. de biologie*, 4 décembre 1886.

8° Évolution du système sanguin dans les amygdales, *C. R. Soc. de biologie*, 11 décembre 1886.

9° De l'évolution des éléments basilaires dans les épithéliums pavimenteux stratifiés, *C. R. Soc. de biologie*, 18 décembre 1886.

10° Origine et évolution des amygdales chez les mammifères; deux mémoires

cations, j'ai d'autre part fait connaître l'évolution toute particulière que subissent les cellules d'origine épithéliale qui donnent naissance aux *follicules clos* de la bourse de Fabricius, des amygdales et des plaques de Peyer.

Comme il fallait s'y attendre, les observations et les faits que j'ai annoncés ont reçu un accueil très différent : les uns ont passé complètement inaperçus; les autres ont soulevé des doutes, des objections, voire même des dénégations; quelques-uns enfin paraissent avoir été confirmés.

Bien que convaincu que le temps jugera entre les observations et les hypothèses gratuites, divers motifs (silence, opposition, désir de voir naître la lumière) m'ont décidé à reprendre l'examen de certains de ces organes épithéliaux. Il m'importait d'ailleurs de vérifier par de nouveaux procédés d'étude les résultats que j'avais obtenus antérieurement. Cette vérification, je le fais remarquer en passant, m'a prouvé une fois de plus que les théories classiques, quel qu'en soit l'auteur, ont besoin d'être contrôlées, et c'est seulement à ce prix qu'elles peuvent servir de point d'appui pour interpréter des faits d'observation personnelle. J'ai eu la joie de découvrir plusieurs phénomènes évolutifs qui ne mettent pas seulement hors conteste les vues que je défends depuis douze ans; ils me paraissent encore simplifier singulièrement l'histoire du tissu épithélial aussi bien dans les membranes de revêtement que dans certains organes qui dérivent des surfaces épithéliales.

accompagnés de quatre planches doubles, *Journal de l'anatomie et de la physiologie*, janvier-février 1888 et juillet-août 1888.

11° Origine et développement des plaques de Peyer chez le lapin et le cobaye, *Comptes rendus de la Société de biologie*, 24 décembre 1891.

12° Du tissu angiothélial des amygdales et des plaques de Peyer, *Mémoires de la Société de biologie*, 9 janvier 1892.

13° Origine et développement des plaques de Peyer chez les ruminants et les solipèdes, *Comptes rendus de la Société de biologie*, 26 mars 1892.

14° Sur la part que prend l'épithélium à la formation de la bourse de Fabricius, des amygdales et des plaques de Peyer, *Journal de l'anatomie et de la physiologie*, 1893.

15° Des glandes closes dérivées de l'épithélium digestif, *Journal de l'anatomie et de la physiologie*, 1893, p. 534.

16° Sur l'origine des follicules clos du tube digestif, Congrès de la Société anatomique tenu à Bâle, 1895, mémoire accompagné de 4 figures, publié dans les *Verhandlungen der anatomischen Gesellschaft*, 1895.

17° Origine épithéliale des leucocytes et de la charpente réticulée des follicules clos, *Comptes rendus de la Société de biologie*, 20 mars 1897.

18° L'histogenèse du tissu réticulé aux dépens de l'épithélium. Communication faite au Congrès de la Société anatomique tenu à Gand, 1897, et qui sera publiée dans les *Verhandlungen der anatomischen Gesellschaft*, 1897.

TECHNIQUE.

En 1885, les pièces qui ont servi à mes recherches furent conservées dans l'alcool ou le liquide de Müller; plus tard, j'ai employé, pour les fixer, le liquide de Kleinenberg. Les coupes furent pratiquées après durcissement dans la gomme et l'alcool. Les matières colorantes dont je me servais alors étaient le picrocarmin et l'hématoxyline.

Je tiens à rappeler ces détails, parce que je montrerai plus loin que ces procédés que l'on considère aujourd'hui comme rudimentaires m'ont mis sur la voie des faits dont j'ai reconnu la réalité avec la technique plus perfectionnée d'à présent. Cette technique est essentiellement celle que j'ai décrite l'année dernière (*ce journal*, 1896, p. 257), mais la pratique m'a amené à adopter certaines modifications.

J'emploie *simultanément* deux modes de fixation : 1° je place *une partie* des tissus tout *frais* dans une solution aqueuse saturée à froid de bichlorure de mercure (sans addition d'acide). Je les y laisse de douze à vingt-quatre heures; je les lave sous un courant d'eau; puis je les plonge dans de l'alcool à 70° auquel j'ajoute une petite quantité de teinture d'iode. Après vingt-quatre heures, je substitue l'alcool absolu à ce mélange d'alcool et de teinture d'iode.

2° L'*autre partie des pièces fraîches* est fixée dans le *liquide de Zenker*. Voici la composition du liquide que j'emploie : je sature *à froid* de bichlorure de mercure le liquide de Müller et j'y ajoute seulement 3 cc. d'acide acétique pour cent au moment de m'en servir. Je laisse les pièces tout au plus trois à quatre heures dans le liquide de Zenker; au bout de ce laps de temps, je les en retire et, *sans les laver*, je les plonge pendant six heures environ dans une solution concentrée de bichlorure de mercure. C'est après ce passage dans le bichlorure que je les lave dans un courant d'eau et que je les traite comme précédemment.

L'expérience m'a appris que l'influence successive du liquide de Zenker et du bichlorure facilite la pénétration, conserve admirablement les images de la karyokinèse et fixe mieux les détails de la structure protoplasmique.

J'ai souvent rencontré, quand il s'agissait de tissus *adultes*, beau-

coup de difficulté à les pénétrer à l'aide du xylol ou du chloroforme et à les imprégner ensuite de paraffine.

J'ai trouvé avantage à procéder de la façon suivante : après avoir durci et déshydraté les pièces dans l'alcool absolu, je me sers de la *benzine Collas* du commerce (benzol) pour les éclaircir. Puis je les mets pendant douze ou vingt-quatre heures à l'étuve dans un mélange de benzol et de paraffine; ensuite, pendant le même laps de temps, dans de la paraffine à 36°; enfin, je les monte dans de la paraffine à 48° et je les coupe avec le microtome oscillant.

Après ces deux modes de fixation, les réactifs *colorants* qui m'ont donné les meilleurs résultats sont :

1° *Hématéine*, 2° *éosine soluble à l'eau*, 3° *thionine*, 4° *orange soluble dans l'eau*. Je les emploie en colorations combinées. Le *violet de gentiane* a souvent mis en relief des détails que j'avais à peine entrevus avec les autres colorants.

I. — Épithélium fœtal du sabot de cheval.

La figure 1 reproduit à un fort grossissement l'aspect de l'épiderme tel qu'on le voit sur une coupe pratiquée dans le sabot d'un fœtus de cheval, long de 20 cm. (région de la fourchette).

a) *Membrane basilaire*. — Une ligne homogène et claire (*b*) sépare l'épiderme du derme; elle n'est que la section d'une *membrane* dite *basale* ou *basilaire* dont les deux faces sont en continuité parfaite avec l'épiderme d'une part, le derme de l'autre; je ne l'ai jamais vue présenter l'apparence d'une ligne à double contour telle qu'on la voit dessinée dans plusieurs ouvrages.

b) *Couche basilaire*. — A la membrane basilaire fait suite, du côté superficiel, une couche de cellules (*cb*) formée de plusieurs assises d'éléments que j'ai, dès 1886, désignés sous le nom de *cellules basilaires*. La couche basilaire montre de nombreux noyaux serrés, qui fixent énergiquement les matières colorantes (carmin, hématéine, thionine, etc.). Quand la section est bien perpendiculaire au derme, ces noyaux, allongés, ont leur grand axe vertical. Ils sont plongés dans une mince couche de protoplasma continu d'une cellule à l'autre; autrement dit, les cellules basilaires sont fusionnées en une masse unique. Les éléments jeunes de l'épiderme possèdent, à cet égard, les carac-

tères que j'ai décrits dans le tissu mésodermique primordial[1].

Le protoplasma de la couche basilaire se caractérise par des propriétés physico-chimiques bien différentes de celui des couches suivantes. A un faible grossissement il paraît homogène et réfringent; comparée aux couches suivantes, la couche basilaire est plus opaque. Aux forts grossissements, on y voit une série de granules serrés et brillants. Ces granules ont une grande élection pour le carmin, l'hématéine, la thionine. Sur les coupes colorées, la couche basilaire, dont les noyaux et le protoplasma se teignent vivement, figure ainsi une bande dont la coloration tranche sur le derme et sur le reste de l'épiderme.

Je note, en passant, que, sur le fœtus de cheval que j'ai eu frais et qui a été fixé dans le liquide de Zenker, de nombreuses figures karyokinétiques s'observent dans la couche basilaire.

c) *Cellules malpighiennes.* — A la couche basilaire succèdent les cellules polyédriques de la couche de Malpighi (*j* et *a*); elles sont limitées par une série de lignes réfringentes (*l*) donnant à l'ensemble l'aspect d'une admirable mosaïque; l'intérieur de ces espèces de cases est occupé par une masse protoplasmique et un noyau. Sur la figure, le noyau manque dans les cellules (*v*) qui ont été sectionnées à leur périphérie.

Tout en offrant la même configuration générale, les cellules malpighiennes diffèrent sous plusieurs rapports quand on compare celles qui (*j*) avoisinent immédiatement la couche basilaire à celles qui composent les rangées plus superficielles (*a*). Les premières (*j*) sont bien plus petites; elles sont limitées par des lignes qui se continuent avec le protoplasma de la couche basilaire. Le noyau de ces petites cellules paraît entouré d'un espace clair; mais ce n'est point un vide. L'espace clair est occupé, en effet, par un protoplasma demi-fluide, dans lequel les colorants énergiques, tels que le violet de gentiane, font apparaître un granulé très fin.

Avec quelque attention, on remarque, le long des lignes réfringentes, des filaments (*f*) qui paraissent partir de ces lignes et se perdre insensiblement en se dirigeant vers le noyau.

Ces filaments s'accentuent à mesure qu'on approche de la couche (*a*); non seulement ils s'allongent et arrivent jusqu'au voisinage du noyau, mais ils se munissent de rameaux latéraux qui s'anastomo-

1. *Ce journal*, 1896, p. 264 et suivantes.

sent avec ceux des filaments voisins; il en résulte un véritable réticulum qui cloisonne le corps cellulaire.

Les mailles de ce réticulum sont occupées par une substance plus fluide, qui se colore difficilement et que je désigne sous le nom d'*hyaloplasma* [1].

Lorsqu'on teint les préparations d'une façon intense à l'aide du violet de gentiane et de la thionine par exemple, on arrive à déceler un granulé très fin dans l'hyaloplasma lui-même.

Quelles sont les relations génétiques de ces granulations dont les unes (couche basilaire et réticulum) sont avides de matières colorantes et les fixent énergiquement, tandis que les autres (hyaloplasma) sont réfractaires à la plupart d'entre elles? Il est difficile de se prononcer. En tout cas, comme le montre le dessin, c'est au contact et sur le pourtour du noyau des cellules de la couche (*j* que prend naissance et s'élabore le protoplasma demi-fluide et à peine colorable.

Quant aux *lignes réfringentes* qui circonscrivent les cellules malpighiennes, on constate, en les suivant de la profondeur vers la superficie, qu'elles ont d'abord une constitution analogue à celle du protoplasma de la couche basilaire (*l*). Elles semblent, d'ailleurs, se perdre insensiblement dans cette dernière. Plus loin (en *l'*), ces lignes présentent elles-mêmes un réticulum très serré; mais il est aisé de voir que la partie centrale de la ligne est plus homogène, plus réfringente que les contours sur lesquels les filaments du réticulum central semblent s'implanter par autant de points épaissis.

Notons enfin que les cellules des couches malpighiennes superficielles sont toujours pourvues d'un espace périnucléaire (*c*), rempli par de l'hyaloplasma qui paraît dépourvu de réticulum.

En résumé, on peut caractériser de la façon suivante l'évolution des cellules épithéliales dans une région où elles subissent, chez

1. Dans un travail antérieur, *ce journal*, 1896 (Des Bourses muqueuses, etc., p. 268), j'ai trouvé simple et avantageux de réserver le terme de « protoplasma » à la substance vivante en général, et surtout à celle qui ne présente pas encore de différences structurales : telle est la substance du corps cellulaire de la couche basilaire ou la zone claire périnucléaire des assises suivantes. Quand plus tard y apparaît un réseau, j'appelle ce dernier, avec Carnoy et d'autres, *réticulum*, tandis que je désigne avec Leydig la substance plus fluide qui s'accumule dans les mailles du réseau sous le nom d'*hyaloplasma*. Au point de vue de la synonymie, le *réticulum* correspond donc à la *masse filaire* ou *mitome* de Flemming, au *spongioplasma* de Leydig; l'*hyaloplasma*, répond au *paraplasma* de Kupffer, à la *masse interfilaire* ou *paramitome* de Flemming, à l'*enchyleme* de Carnoy.

l'embryon et le fœtus, une prolifération très active : 1° *production de plusieurs assises cellulaires à protoplasma peu abondant, homogène et finement granuleux. Les limites cellulaires sont confondues dans cette première couche dite basilaire;* 2° *dans la couche suivante, élaboration de lignes réfringentes dans l'intervalle des éléments cellulaires, en même temps qu'augmentation considérable des dimensions du corps cellulaire. C'est sur le pourtour du noyau que se forme insensiblement une zone de protoplasma plus fluide;* 3° *élaboration dans le corps cellulaire d'un réticulum qui semble partir des lignes réfringentes et qui cloisonne en tous sens la partie qui reste plus fluide et qui n'est autre que l'hyaloplasma.*

HISTOIRE ET CRITIQUE DE L'HISTOGENÈSE ET DE LA STRUCTURE DE L'ÉPITHÉLIUM DE REVÊTEMENT.

A. *Membrane basilaire (basale, vitrée), membrane fondamentale; basement membrane.*

Toutes les hypothèses ont été émises sur la nature de la ligne transparente et homogène qui sépare l'épithélium du tissu conjonctif sous-jacent.

Les uns pensent qu'elle appartient au tissu conjonctif. Stöhr [1], par exemple, dit que les membranes fondamentales ou basales sont des modifications du tissu conjonctif. Mais il ajoute en note que les membranes propres des glandes (qui sont les homologues des membranes basales) sont constituées par des cellules aplaties et étoilées, qui embrassent en forme de panier les culs-de-sac glandulaires.

D'autres, avec Ch. Robin [2], considérèrent la membrane basilaire ou paroi des glandes comme une substance *sui generis*, qui n'est « pas plus une dérivation directe de la substance transformée du tissu fibreux que de celle des épithéliums ».

Ranvier [3] se borne à dire que les papilles sont recouvertes à leur surface d'une mince couche anhiste, la *membrane basale*. C'est la *membrane vitrée* qui tapisse la face interne du follicule pileux.

J. Renaut [4] regarde les membranes *basales* ou *vitrées* comme une *édification non cellulaire*. « Elles ne proviennent pas, dit-il, d'une transformation particulière des cellules, et aucune incitation particulière ne les ramène à l'état cellulaire. » Pour cet auteur, c'est une édification d'une

1. *Lehrbuch der Histologie*, 1896, p. 61.
2. *Anatomie et physiologie cellulaires*, Paris, 1873.
3. *Traité technique*, 2e édit., p. 669.
4. *Traité d'histologie pratique*, 1897, t. II, p. 30.

sorte de substance fondamentale se faisant en dehors, quoique sous l'influence de l'épithélium.

Comprenne qui pourra cette action mystérieuse, dite *de contact*, de l'épithélium !

D'autres encore, parmi lesquels je citerai Henneguy [1], rangent les membranes basales parmi les substances intercellulaires.

Schiefferdecker [2] ne se prononce pas sur l'origine des membranes basales ou propres : représentent-elles une cuticule des cellules épithéliales ou la couche la plus extérieure du tissu conjonctif? Peut-être l'un ou l'autre, selon les cas.

Böhm et Davidoff [3] regardent les membranes basales comme le prolongement des cellules basales.

Cette dernière opinion me paraît la plus vraisemblable. En effet, comme le montre le dessin (fig. 1), le protoplasma fusionné des cellules basilaires se continue sans transition aucune avec la membrane basilaire; il est vrai que, dès qu'il dépasse la limite des noyaux les plus profonds, il devient plus transparent et plus hyalin. Mais ce qui prouve davantage sa nature épithéliale, c'est son *origine* et sa *fin*.

Hensen (cité par Mathias Duval) a vu apparaître des membranes anhistes chez l'embryon à une époque où il n'existe pas encore de tissu conjonctif (*membrana prima*).

Mathias Duval [4] a confirmé ce fait :

« Dans la vésicule ombilicale de divers mammifères, rongeurs et insectivores, dit cet auteur, il existe une région où deux épithéliums (l'endoderme de la vésicule ombilicale et l'ectoderme chorial) sont immédiatement au contact, sans interposition d'aucun élément du mésoderme; or, sur la ligne de séparation de ces deux épithéliums, on voit peu à peu apparaître une membrane vitrée qui s'épaissit graduellement; elle ne peut avoir d'autre origine que les cellules épithéliales. »

J'ai donné plus haut mon avis; il s'appuie surtout sur les résultats des observations qui forment le fond de ce travail : 1° que *l'épithélium évolue en tissu réticulé*, c'est-à-dire en substance regardée comme conjonctive; 2° que dans les parties pleines, telles que la couche basilaire, cette modification débute par un aspect clair et parfois fibrillaire. Ces deux faits, ajoutés à ceux de Hensen et de Mathias Duval, me font penser que les membranes basilaires ou vitrées ne représentent que la limite profonde de l'épithélium, qui s'est déjà en partie transformé en tissu conjonctif plein.

1. *Leçons sur la cellule*, p. 219, 1896.
2. *Geweblehre*, 1891, p. 63.
3. *Lehrbuch der Histologie des Menschen*, 1895, p. 58.
4. *Précis d'histologie*, 1897, p. 235.

B. *Couche basilaire.*

Dès 1886, j'ai signalé les caractères de la *couche basilaire* (p. 610 du Mém. n° 9) dans les glandes, les poils, l'ongle, le sabot, et dans les invaginations épithéliales qui donnent naissance aux amygdales.

« Le corps cellulaire (de ces éléments) est très réduit autour de chaque noyau et ses contours sont peu accentués. Le protoplasma de ces éléments présente également des caractères particuliers; il est homogène et très finement granuleux; examiné par transparence, il est opaque et se distingue très nettement du protoplasma, plus clair, des assises suivantes du corps muqueux. Il fixe énergiquement les matières colorantes telles que le carmin, l'hématoxyline, etc.; sous l'influence de l'acide osmique, il se fonce plus que les couches sus-jacentes. Sur les coupes, la couche basilaire se reconnaît aisément par son aspect, plus sombre, et quand on fait agir les matières colorantes, elle figure une bande vivement colorée, ce qui tient d'un côté à la nature du protoplasma, et de l'autre aux nombreux noyaux pressés les uns contre les autres, en raison des faibles dimensions du corps cellulaire. »

En 1888, je suis revenu sur ces *éléments basilaires* (n° 10, p. 12). C'est en employant l'alcool ou le liquide de Muller que j'ai reconnu les caractères des *cellules basilaires*. En fixant les tissus frais dans le sublimé ou le liquide de Zenker, je constate à nouveau les caractères de cellules fusionnées et à protoplasma homogène, finement granuleux, dans l'épiderme du sabot du cheval et, comme nous le verrons, dans les invaginations épithéliales de l'amygdale.

J'ai eu beau appeler l'attention sur ces faits, les livres classiques sont unanimes à proclamer que la couche profonde des épithéliums est formée de cellules indépendantes.

Il est vrai que cette hypothèse rentre bien dans le courant d'idées actuelles : Henneguy [1], par exemple, déclare que la fusion des cellules est toujours accidentelle, qu'elle est à mettre sur le compte des réactifs.

Quand plus tard on constate l'existence de fibrilles intercellulaires, on explique le fait en disant que les cellules indépendantes ou séparées par un ciment intercellulaire ont poussé des prolongements qui unissent secondairement les corps cellulaires.

Toutes ces hypothèses ont un point de départ erroné, c'est de croire à l'*indépendance des cellules épithéliales originelles*. Pour expliquer l'union ultérieure des cellules polyédriques, et la présence des lignes réfringentes, il fallait de nouveau recourir à d'autres vues de l'esprit tout aussi mal fondées. Et cependant mes observations répondent à la réalité; les chercheurs sérieux le reconnaissent implicitement. Témoin le passage suivant de Manille Ide [2] qui, d'ailleurs, ignore mes publications sur ce point :

« Sur l'embryon de veau de quatre à cinq mois, dit-il, l'épithélium

1. *Leçons sur la cellule*, Paris, 1896, p. 139.
2. Nouvelles observations sur les cellules épithéliales, *La Cellule*, t. V, p. 322, 1889.

kératinise, dans les poils au même titre, avec la même force que les cellules cornées elles-mêmes. Il me semble que la seule conclusion à tirer de ce fait, c'est que la substance intercellulaire est aussi vivante, aussi active que les cellules cornées dont elle représente la zone corticale fusionnée avec les zones analogues des cellules voisines.

Cette revue critique parle dans le même sens que les faits que j'ai signalés à diverses reprises [1] et que les observations rapportées plus haut, à savoir que la structure de la cellule varie dans les diverses phases de son évolution : pour les cellules épithéliales, en particulier, la *couche basilaire* est constituée par des éléments à protoplasma plus ou moins homogène, opaque et fusionné. Plus tard, le protoplasma élabore des fibrilles au beau milieu de l'intervalle qui sépare deux noyaux voisins; d'où formation de lignes *réfringentes* (prétendu ciment intercellulaire) qui semblent délimiter chaque individualité cellulaire. Enfin, ces fibrilles anastomosées en réseau se produisent dans le reste du corps cellulaire.

En un mot, *la cellule épithéliale d'abord homogène acquiert peu à peu une structure réticulée. Les lignes réfringentes résultent de la juxtaposition des couches corticales réticulées.*

II. — Origine épithéliale et évolution des follicules clos amygdaliens.

J'ai fait précéder l'étude des amygdales de l'exposé de la structure, telle que je la comprends, de l'épithélium de revêtement, et j'ai choisi une région où la multiplication et la croissance des cellules sont très actives. En effet, au milieu des théories multiples, du chaos de détails descriptifs qu'on a accumulés sur les follicules clos, il nous faut un point de départ simple et un repère solide pour nous orienter. En suivant ici, comme dans le sabot, les modifications successives des éléments, il sera relativement aisé de se rendre compte de l'aspect si varié de ces organes et de montrer qu'il est dû à l'évolution même des cellules épithéliales qui ont concouru à leur formation.

Je le répète, je me suis procuré à nouveau une collection complète de pièces *fraîches* (bœuf, porc, cheval), je les ai traitées

1. Voir *ce journal*, 1896, Des bourses muqueuses, etc., et article CELLULE, p. 513, *Dictionnaire de physiol.* de Ch. Richet.

comme je l'ai indiqué (p. 463); après inclusion dans la paraffine, je les ai coupées en *séries* au moyen du *microtome oscillant*, afin de vérifier l'exactitude des dessins (*Mém.* n° 10) qui avaient été faits d'après les coupes obtenues avec le microtome à main) et après durcissement dans la gomme et l'alcool.

J'ai choisi comme type les amygdales du bœuf, non seulement parce que ces organes sont des plus faciles à se procurer, mais encore en raison de la netteté des images qu'ils donnent.

Je diviserai cet exposé en trois chapitres : 1° *production des invaginations épithéliales et des follicules clos épithéliaux*; 2° *transformation des follicules clos épithéliaux en follicules clos réticulés*; 3° *évolution fibreuse des follicules clos réticulés.*

1° Invaginations épithéliales et follicules clos épithéliaux.

Pour ne pas multiplier les dessins, je me permets de renvoyer, pour certains stades du développement morphologique, à quelques figures de mon Mém. n° 10. La fig. XIII de la planche II (*loc. cit.*) représente un état très jeune : c'est une section faite sur l'ébauche amygdalienne d'un fœtus de veau long de 25 cm. L'amygdale est alors essentiellement constituée par une invagination épithéliale dont la partie initiale (A), c'est-à-dire continue avec l'épithélium pharyngien, est creuse, mais qui se prolonge par une portion pleine, munie elle-même latéralement et vers le fond d'une série de bourgeons secondaires, également pleins.

Ces derniers sont coupés, les uns en long (B), les autres en travers (C).

On ne voit rien qui rappelle de près ou de loin un follicule clos *adulte*.

Les bourgeons épithéliaux sont enveloppés de tous côtés, sauf aux points où ils se branchent sur l'invagination originelle, par le tissu conjonctif du chorion (*ch*) déjà très vasculaire.

Les bourgeons latéraux et terminaux subissent un accroissement si notable, comme je l'ai signalé dans le Mém. n° 10, p. 57, qu'ils arrivent déjà chez le veau de 63 cm. de long, à dépasser le chorion de la muqueuse et à pénétrer entre les fibres de la tunique musculeuse (voir fig. XIV), de telle sorte qu'on trouve des faisceaux musculaires striés dans leur intervalle.

Un simple regard jeté sur la figure XIII montre que l'épithélium

est partout délimité du côté du chorion; une membrane basilaire des plus prononcées sépare ces deux tissus l'un de l'autre.

La figure 2 du présent mémoire représente à un faible grossissement une portion de l'amygdale d'un veau long de 80 cm.; on voit deux bourgeons épithéliaux (*bt*, *bt*) munis d'une lumière centrale. A la périphérie se trouve une enveloppe conjonctive (*ch*, *ch*), mais de distance en distance on aperçoit des corps arrondis sous la forme de grains plus sombres (*ge*, *ge'*, *ge''*), qui sont réunis à l'épithélium des bourgeons par un tissu (ag^1 et ag^2) plus clair, mais très riche en petites cellules.

Le canal central des bourgeons épithéliaux est circonscrit de toutes parts par un épithélium pavimenteux stratifié. Ce dernier est limité par une couche foncée (*cb*), où l'on voit des noyaux serrés : c'est la *couche basilaire* (*cb*). On remarque que la couche basilaire est d'autant plus nette, plus distincte et nettement séparée du tissu conjonctif qu'on examine les endroits où manque le tissu plus clair (ag^1). En certains points (ag^2), ce tissu plus clair, parsemé de petites cellules, est très vasculaire.

Les grains pleins (*ge*), par exemple ceux qui sont marqués (ge^1 et ge^2), sont composés de cellules épithéliales identiques à celles qui constituent les bourgeons creux (*bt*, *bt*). Nous avons évidemment affaire aux bouts terminaux de bourgeons secondaires ou tertiaires.

En comparant le dessin du veau de 25 cm. (fig. XIII, Mém. n° 10) au dessin qui provient du veau de 80 cm. (fig. 2 du présent Mém.), on est frappé des différences suivantes qui se sont produites : sur divers points du pourtour des invaginations creuses (*bt*), la couche basilaire (*cb*) est moins nettement délimitée; elle semble passer insensiblement à la couche formée par le tissu plus clair, qui est caractérisé par les petites cellules et qui s'est interposé entre l'épithélium d'une part, le chorion (*ch*) de l'autre.

Toute notre attention et tous nos efforts doivent se concentrer sur ce tissu plus clair et les rapports génétiques et structuraux qu'il affecte soit avec le tissu conjonctif du chorion, soit avec les bourgeons épithéliaux. C'est là, en effet, le nœud de la question de l'origine des follicules clos. Avons-nous affaire à des éléments mésodermiques ou conjonctifs (opinion classique)? Y a-t-il là un mélange de cellules épithéliales et de tissu conjonctif? Tous les éléments de ce tissu descendent-ils de l'épithélium des bourgeons?

La fig. 3 du présent mémoire reproduit sur le fœtus de 80 cm. à un plus fort grossissement, une invagination secondaire creuse (I^2) limitée par un épithélium pavimenteux stratifié et dont la lumière renferme des cellules épithéliales détachées ou desquamées (*d*). D'un point de cette invagination part un bourgeon latéral (*bs*) constitué par une masse épithéliale pleine.

Sur cette fig. (fig. 3 du présent Mém.), on peut mieux se rendre compte des détails de structure : le tissu du chorion (*ch*) est à l'état fibrillaire, presque fasciculé; il est traversé par les conduits excréteurs (*s*) des glandes sous-muqueuses. Le diverticule (I^2) ou crypte revêtu d'un épithélium pavimenteux stratifié présente des amas de cellules desquamées (*d*), dont la plupart sont réunies encore, tandis que plusieurs sont isolées les unes des autres, c'est-à-dire que la portion périphérique de ces cellules a disparu; ces cellules rappellent des globules blancs. Il en est même qui sont plus ou moins réduites à leur noyau (*n*) et affectent l'aspect de noyaux libres. Il est probable, et même certain que ces éléments qui sont contenus dans la lumière de l'invagination sont des cellules épithéliales, les unes sont cornées, tandis que le protoplasma des autres est à divers stades de dégénérescence muqueuse. Vu l'épaisseur, l'état plein et intact de l'épithélium de revêtement, il me paraît impossible que des *globules blancs* d'origine conjonctive ou vasculaire aient pu arriver là par immigration.

Quant au bourgeon secondaire (*bs*), il est constitué, sur sa plus grande étendue, par un épithélium analogue à celui que nous venons de décrire : notons la forme allongée, à grand axe perpendiculaire à la membrane basilaire, des noyaux de la couche profonde, qui possède tous les caractères de la *couche basilaire* décrite p. 464. L'aspect change vers le fond du bourgeon : ici (en *f*, *f'*) on ne voit plus de ligne nette entre le chorion et l'épithélium; la membrane basilaire a disparu. De plus (en *f*) les éléments de la couche basilaire sont disposés en assises plus nombreuses; les noyaux serrés sont séparés d'abord par un protoplasma un peu moins foncé, quoique homogène; mais à mesure qu'on approche de l'amas (*ag'*), le protoplasma devient plus clair et on y aperçoit des fibrilles très délicates.

En *f'* il y a accumulation de ces éléments basilaires sous la forme d'un cône allongé dont la pointe est dirigée dans le sens de l'axe du bourgeon épithélial.

Tels sont les aspects multiples et les rapports qu'on trouve sur

une section d'amygdale fœtale de quelque animal qu'elle provienne. (Jeter un coup d'œil sur les planches de mon Mém. n° 10.)

Avant de continuer l'exposé des faits, je commence par un aperçu succinct des théories, qui ont eu cours sur ce point spécial, sauf à indiquer les sources plus tard (p. 495), quand je m'occuperai de la littérature.

Avec His, Kölliker, Schmidt, tous les observateurs ont soutenu que les cellules arrondies ou ovalaires des amas *ag'* (Fig. 2 et 3) analogues aux globules blancs ou *leucocytes*, qui circulent dans la lymphe ou le sang, sont de provenance mésodermique ou vasculaire. Comme, dans la suite, on voyait disparaître à leur contact l'épithélium des bourgeons, Stöhr (voir plus loin, p. 499 et 513), émit l'idée que ces leucocytes détruisaient l'épithélium en le perforant et en le mangeant.

Dès 1885 (Mém. n°s 1, 2 et 3, etc.), je vis que les cellules épithéliales des bourgeons se divisent et donnent naissance à des cellules arrondies à faible corps cellulaire (*cellules basilaires*). Je montrai comment le protoplasma interposé aux noyaux se mettait à devenir plus clair (comme en la fig. 3 du présent Mém.); en outre, je constatai que ces amas de cellules basilaires sont entourés d'un tissu nettement fibrillaire (comme en *ag'*).

En même temps disparaissait la membrane basilaire.

Plus tard j'observai l'existence d'un réseau entre les cellules rondes ou basilaires.

J'étais imbu de l'idée, alors et aujourd'hui encore classique (voir p. 498), que tout réseau ou charpente réticulée ne peut provenir que du mésoderme.

Pour faire cadrer mes observations personnelles avec cette opinion, qui représentait alors pour moi un axiome, et qui, je le prouverai plus loin, ne constitue qu'une erreur, voici comment je crus pouvoir interpréter les choses.

Les amygdales débutent par la formation de bourgeons épithéliaux; tout autour de ces bourgeons le tissu mésodermique prolifère et produit des amas de cellules conjonctives. Ceux-ci pénètrent (voir fig. 3 du présent Mém., en *f*) entre les bourgeons épithéliaux, les entourent et les séparent de l'invagination primitive. Une fois isolés, les amas épithéliaux se transforment en cellules arrondies (leucocytes ou éléments propres) dans l'intervalle desquelles s'insinuent les prolongements des cellules mésodermiques. Les cellules arrondies des follicules clos descendent de l'épithélium, tandis que la charpente réticulée provient du mésoderme.

Il m'a fallu des années et l'influence lente qu'exercent les recherches entreprises sur des objets tout différents pour préparer mon esprit à l'idée que la cellule de n'importe quel feuillet blastodermique peut élaborer du tissu réticulé. Une fois convaincu que les cellules épithéliales peuvent donner naissance, non seulement à des éléments arrondis ou globules blancs, mais encore à une charpente réticulée, je me suis remis à la besogne, à commencer par les amygdales. (N° 17, p. 290, et n° 18.) Dès 1896, j'ai résumé les résultats que j'ai obtenus dans la pro-

position suivante : *les ébauches uniquement épithéliales des follicules clos se transforment d'une part en cellules arrondies, et de l'autre en charpente réticulée.* (*Ce Journal, loc. cit.*, p. 289.)

L'objet du présent travail est d'exposer les faits, de fournir les preuves à l'appui des conclusions que je viens d'énoncer. Pour atteindre ce but, il est indispensable, de combiner l'*histogénèse* à la *morphologie* : l'une éclairant l'autre, il sera possible de dégager le fait *réel* du fait *apparent*.

Étudions de plus près la figure 3 du présent mémoire.

La couche basilaire du bourgeon est le siège de divisions cellulaires (*k*), ce qui est conforme aux notions bien connues, puisque c'est aux dépens de ces éléments que se font la régénération et l'accroissement des surfaces épithéliales. Mais la fig. 3 indique en *Ke* plusieurs *e* images karyokinétiques loin de la couche basilaire au beau milieu des cellules épithéliales pavimenteuses [1]. Ce fait prouve que l'épithélium des bourgeons amygdaliens n'évolue pas comme celui des surfaces libres. Sur le pourtour du noyau en division (*Ke*), le protoplasma a gonflé, est devenu plus transparent, comme c'est le cas ordinaire pour toute cellule qui se divise. Je fais abstraction des filaments achromatiques qui relient les deux moitiés du noyau. Le gonflement et la transparence du protoplasma sont accompagnés de changements chimiques qui sont mis en évidence par la moindre aptitude du protoplama à fixer les matières colorantes. Mais, quoique modifié dans ses propriétés physico-chimiques, ce protoplasma de la cellule en division continue à être relié au protoplasma des cellules voisines par des tractus. C'est la preuve que la cellule en voie de division faisait partie primitivement du complexus épithélial et ne représente nullement une cellule libre venue d'ailleurs, c'est-à-dire un globule blanc qui aurait immigré là.

Les cellules filles qui dérivent de la cellule épithéliale diffèrent par plusieurs caractères des cellules mères. Le noyau des cellules mères est volumineux; il semble vésiculeux (fig. 7, *e*) parce que les grains chromatiques sont espacés, quoique reliés entre eux par des filaments figurant un réseau. La substance achromatique du noyau

1. Les cellules polyédriques de la couche de Malpighi étant aptes à donner naissance, par karyokinèse, à des générations de nouvelles cellules au même titre que la couche basilaire, les expressions *couche génératrice*, *couche matrice*, *couche de rénovation*, etc., appliquées aux éléments basilaires, sont insuffisantes pour les caracteriser, et conséquemment défectueuses.

étant, au contraire, très abondante, le noyau se teint peu énergiquement. Les noyaux des cellules qui se sont divisés (*f'*, fig. 3) sont plus petits et se distinguent par leur richesse chromatique.

En se divisant ainsi (fig. 3, *Ke*), l'épithélium polyédrique, dont les cellules sont réunies par des lignes plus réfringentes (ciment intercellulaire des auteurs), se transforme en un amas de cellules petites, serrées et fusionnées ayant l'apparence et la structure d'une couche basilaire (voir p. 464). La pointe du prolongement *f'* est constituée par ces éléments basilaires ; ce qui prouve qu'elle a pris naissance de cette façon, ce sont les images mitosiques multiples dont l'épithélium polyédrique est le siège au niveau même de la pointe de *f'*. Ces cellules polyédriques continuant à se diviser et à produire d'autres éléments basilaires (en *ke*), il en résultera une couche basilaire complète sur le pourtour des cellules polyédriques du bourgeon (*ge*) : ce sera là un grain épithélial ayant la place, les rapports et la configuration d'un follicule clos.

Que les cellules épithéliales évoluent de même à gauche de la figure du côté de *k*, nous aurons un second grain épithélial (centre formé de cellules polyédriques et entouré d'une couche basilaire). De plus ces deux grains épithéliaux seront séparés par la traînée (*f'*) où le protoplasma, quoique fusionné, présente déjà des fibrilles plus ou moins nettes. Autrement dit, les parties plus claires, fibrillaires ou vaguement réticulées qui entourent, réunisssent et séparent en même temps les grains épithéliaux doivent avoir la même origine épithéliale que ces derniers.

Il est bien entendu que, dans l'état actuel de la science du moins, jamais personne ne pourra espérer voir se séparer sous ses yeux un *grain épithélial* du bourgeon dont il faisait partie primitivement.

On est réduit à s'en tenir à la succession des faits qu'on constate sur une série de préparations : 1° *présence de bourgeons secondaires branchés sur un bourgeon principal*; 2° *leur structure identique à ce dernier*; 3° *divisions mitosiques multiples en plein épithélium polyédrique*; 4° *transformation de ces cellules polyédriques en cellules basilaires*. Telles sont les données de l'observation; en rattachant ces phénomènes les uns aux autres, il me paraît impossible d'en tirer logiquement d'autres conséquences que celles que j'ai énoncées plus haut.

Les cellules basilaires produites, on voit peu à peu leur protoplasma évoluer en tissu réticulé (voir p. 484).

Mais, avant de poursuivre l'histoire ultérieure du follicule clos, nous devons examiner le problème suivant : le tissu conjonctif du chorion ne prend-il aucune part au développement de ce tissu nouveau, qui constituera le follicule clos?

L'examen de la figure XIII (Mém. n° 10) montre que le tissu conjonctif du chorion se trouve déjà à l'état de *tissu fibrillaire ou réticulé plein*, tel que je l'ai décrit l'année dernière (*Ce Journal*, 1896, p. 267). J'ai vainement cherché les signes de la multiplication active des cellules conjonctives situées au voisinage des bourgeons épithéliaux. Comme on le voit sur la figure 3 (présent Mém.), la croissance et l'évolution du tissu conjonctif arrivé à ce stade se bornent à l'élaboration de fibrilles longues et serrées, qui prennent par places un aspect fasciculé : ces faisceaux constituent les premières travées conjonctives et vasculaires qui séparent les groupes d'amas cellulaires (ag^1 et ag^2) dont nous avons vu l'origine.

La figure 3 montre, qu'après la disparition de la membrane basilaire, sur tout le pourtour de l'amas (ag^1), il est impossible de tracer la limite entre ce qui est de provenance mésodermique ou d'origine épithéliale. Ce qui permet d'affirmer la filiation de cet amas ag^1, c'est l'absence à peu près totale de prolifération, c'est-à-dire d'images karyokinétiques dans le chorion fibrillaire, tandis que l'épithélium des bourgeons en est parsemé. Quant à admettre la participation des globules blancs d'origine vasculaire, ce serait invoquer une hypothèse absolument gratuite et sans valeur; personne, que je sache, ne connaît un procédé capable d'établir cette migration (voir p. 499).

Nous verrons enfin (p. 492) que le tissu réticulé d'origine épithéliale peut, lui aussi, aboutir au stade fibreux. En se plaçant d'ailleurs à un point de vue plus général, il faut avouer que la phase initiale du tissu réticulé, qu'il soit d'origine mésodermique et épithéliale, est la même : dans le mésoderme, le tissu réticulé plein est précédé d'un état primordial où le *protoplasma homogène est composé de cellules fusionnées* et constitue un tissu analogue à celui de la couche basilaire des membranes épithéliales.

Tels sont les phénomènes qu'on peut observer sur les fœtus et qui se résument ainsi : *les cellules d'origine épithéliale se divisent pour former des amas de tissu plus jeune.*

Après la naissance, il continue à se produire une série de follicules clos épithéliaux aux dépens des invaginations ou bourgeons.

La figure XIV (Mém. n° 10) donne à un faible grossissement l'aspect d'une portion étendue de l'amygdale d'un veau tué un mois environ après la naissance. Les nombreuses invaginations épithéliales creuses (diverticules) sont entourées chacune d'une ou plusieurs rangées de territoires ou grains plus sombres (B*t*). Ceux-ci sont réunis entre eux et reliés à l'épithélium du diverticule par un tissu plus clair qui est riche en petites cellules.

Un regard jeté sur la fig. XIV (Mém. n° 10) et l'inspection comparative de la fig. 2 du présent mémoire sont plus que suffisants pour convaincre chacun que les grains (B*t*) ont l'aspect et la disposition des follicules clos, et que ce sont les mêmes formations un peu plus avancées en évolution que les grains (*ge*[1]) du fœtus de 80 cm. A un grossissement moyen, on constate déjà que leurs portions claires ou périphériques commencent à être nettement réticulées, tandis que leur centre continue à conserver l'apparence épithéliale ou celle d'un tissu formé de petites cellules serrées. Nous étudierons plus tard (p. 485) la constitution élémentaire ou histologique de ces grains.

A présent il nous faut voir si, sur les veaux nouveau-nés ou très jeunes, les invaginations épithéliales sont le siège de phénomènes identiques à ceux que nous avons décrits précédemment au point de vue de la genèse des premiers grains.

La fig. 4 du présent mémoire donne à un faible grossissement l'aspect d'un bourgeon épithélial (E, E) et ses rapports avec un certain nombre de grains (*ge*). A la périphérie se trouvent des traînées de tissu conjonctif fasciculé (*ch*). On suit aisément les contours du bourgeon épithélial, grâce à la couche basilaire, plus sombre et à petites cellules, qui le limite partout. Ces contours sont très irréguliers, comme échancrés et les entaillures sont occupées par des grains analogues à ceux que nous avons appris à connaître sur le veau de 80 cm. (fig. 2). La figure 3 nous a permis de saisir le mécanisme qui préside à la séparation d'une portion du bourgeon épithélial d'avec l'ensemble.

Ici nous trouvons également de petits territoires constitués par un centre nettement épithélial (cellules polyédriques) et une coque périphérique plus foncée (cellules basilaires). Ils sont réunis les uns aux autres par un tissu plus clair, parsemé de petites cellules. La traînée ou bourgeon épithélial (E E), quoique continue encore, est sur le point d'être fragmentée en territoires plus irréguliers. Que

faut-il pour obtenir cet effet? C'est qu'aux points rétrécis la division des cellules polyédriques continue et transforme ces isthmes en cellules basilaires.

C'est ce qui se passe en réalité; voilà la preuve que nos déductions sont logiques et justes.

La fig. 5 (du prés. Mém.) représente à un fort grossissement le grain *ge*[1] de la figure 4. Un regard jeté sur ce dessin montre que le centre (*c*) est encore pourvu de quelques cellules épithéliales séparées par des lignes réfringentes. Ce sont donc des cellules épithéliales polyédriques. Mais on aperçoit en même temps une série de figures karyokinétiques à l'état de plaques nucléaires [1]. Autrement dit, ce tissu formé de cellules polyédriques se transforme par division mitosique en un complexus de petites cellules à protoplasma fusionné. La périphérie de ce nodule central est constituée par un tissu analogue à celui de la figure 3 (en *f*, *f ag*[1]); c'est un tissu plein où des fibrilles très minces commencent à apparaître [2].

En résumé, c'est aux dépens des *bourgeons épithéliaux* que se produisent, par division karyokinétique des cellules aussi bien basilaires que polyédriques, des *amas de tissu plein*, que j'ai appelés *grains épithéliaux*. Ceux-ci occupent la place des follicules clos adultes; déjà à la fin de la vie fœtale et dans le jeune âge, ils en ont toutes les apparences. Je conclus donc : *les follicules clos sont représentés dans leur premier stade par un tissu épithélial.*

Anatomie comparée. — J'ai vérifié les faits précédents, à l'aide de la nouvelle méthode, sur le bœuf, le porc et le cheval. Malgré la forme

1. Je ne sais qui a fait le premier la remarque que, dans un tissu en pleine régénération, la plupart des images mitosiques qu'on trouve dans un seul et même territoire sont au même stade de la division. Les dessins qui accompagnent ce travail et où M. G. Devy a essayé de reproduire la réalité aussi fidèlement que possible fournissent de nouvelles preuves en faveur de la justesse de cette observation.

2. L'invagination épithéliale primitive et les bourgeons secondaires (fig. XIII, Mém. n° 10, et fig. 3 de celui-ci) sont identiques à ceux d'une glande ouverte. Quand les amas ou grains épithéliaux prennent naissance dans les bourgeons secondaires, ils se trouvent à la place des acini glandulaires. Pour rappeler ces analogies de développement, j'avais proposé (Mém. n° 10, p. 32, 35 et suivantes) de donner à chaque invagination creuse le nom de *lobe*, parce que c'est autour d'elle que seront groupés les grains épithéliaux ou futurs follicules clos que j'appelais des *lobules*. Ces termes mettent bien en relief le lien génétique qui existe entre l'invagination primitive et les follicules clos. Ils seraient préférables à coup sûr aux mots *cryptes* et *follicules clos*, puisque les amas épithéliaux ne sont jamais des sacs creux, ou à l'expression *nodule lymphatique secondaire*, qui les assimile, comme constitution et comme origine, aux *nœuds* ou *ganglions lymphatiques*. En adoptant ce dernier terme, on consacre la méprise classique qui veut que ces formations soient des épaississements d'origine conjonctive ou mésodermique.

variable qu'affectent les amygdales dans la série des mammifères, elles se laissent partout ramener à un amas de follicules clos. Je n'ai pas eu le loisir de refaire, à l'aide des nouveaux procédés, toutes les observations antérieures, mais le *développement morphologique* étant partout *le même* et *débutant par une* ou plusieurs *invaginations épithéliales*, il est probable et même évident que les phénomènes histogénétiques s'effectuent de la même façon.

Pour se convaincre de l'identité du *développement morphologique*, il suffit d'examiner les dessins de mon Mémoire n° 10.

Les figures I, II, III, pl. I, reproduisent les aspects de l'ébauche amygdalienne sur les fœtus humains des 4°, 5° et 9e mois de la gestation. On y aperçoit les invaginations épithéliales creuses (D) qui proviennent de l'épithélium pharyngien (E) et qui se prolongent dans le tissu conjonctif ou mésodermique du chorion (*Ch*), richement vascularisé déjà. Les invaginations épithéliales creuses (D) sont munies aussi bien sur les côtés que sur le fond d'une série d'amas épithéliaux pleins (B), dont les uns sont coupés en long et sont en continuité avec l'invagination primitive, tandis que les autres (C) en paraissent séparés et isolés au milieu du tissu conjonctif, parce qu'ils ont été coupés en travers.

La figure IV, qui se rapporte à un enfant d'un an, montre des formations analogues[1].

1. Quelques personnes peu familières avec les fluctuations que subissent certains mots selon les idées de l'époque, se sont méprises sur le sens des expressions *involution* ou *introrsion* dont je me suis servi dans mes mémoires sur la bourse de Fabricius et les amygdales. Quelques lignes d'historique à cet égard ne seront peut-être pas inutiles.

A l'exemple des botanistes qui appliquent l'épithète *involutés* aux organes foliacés et floraux dont les bords sont enroulés en dedans, Ch. Robin, (*Anatomie et physiologie cellulaires*, 1873, et *Cours d'histologie* fait à la Faculté de médecine de Paris, 1874-1875, p. 6, 11, 13 et suivantes) a donné le nom d'*involutions* ou d'*introrsions* aux prolongements en doigt de gant par lesquels débutent les ébauches de beaucoup de glandes.

Cadiat (*Traité d'anatomie générale*, t. II, p. 155, 1881), Mathias Duval (*Étude sur l'origine de l'allantoïde chez le poulet*, p. 8, 16 et 17. Paris, 1877), donnent à ce mot la même acception et en font un usage fréquent.

A la suite de mes maîtres, j'ai souvent employé le terme d'*involution* comme synonyme d'*invagination*, et je n'ai pas été le seul en France, puisque H. A. Robin et Mocquard par exemple (*Traité d'embryologie et d'organogénie* de Balfour, trad. française, t. II, p. 116, 117 et suivantes) l'ont adopté dans le même sens chaque fois qu'ils voulaient parler d'une invagination épithéliale. Je m'empresse d'ajouter que les étrangers et les pathologistes assignent une tout autre signification au mot *involution*. Ils adoptent la terminologie de Canstatt (*Die Krankheiten des höheren Alters*, Erlangen, 1839, p. 1). On sait que cet auteur voulant donner une image de la vie, l'a représentée par une courbe. Il a comparé la première moitié de la vie à la ligne ascendante de la courbe et a proposé de donner à cette période de la vie caractérisée par l'accroissement et la plénitude des forces le nom d'*évolution*. La ligne descendante de la courbe donnerait l'idée de la deuxième moitié de la vie; c'est la seconde période marquée par l'affaiblissement des forces et aboutissant à la mort; il a désigné cette seconde période par le terme d'*involution* en l'opposant à l'*évolution*. Modifiant à leur tour le sens du mot *involution*, les gynécologistes et certains anatomistes parlent de l'*involution* de l'utérus après la grossesse, de *involution* de la mamelle après la lactation, quand ils veulent désigner le retour de ces organes à l'état de repos. *Involution* est

En examinant à un grossissement plus fort $\frac{250}{1}$ quelques-uns des amas (fig. IV) d'un enfant d'un an, on les voit constitués par de l'épithélium (C) analogue à celui qui forme les parois de l'invagination creuse. Ils sont séparés par du tissu conjonctif du chorion. Ce dernier est déjà réticulé, mais nulle part le tissu réticulé du chorion ne s'accumule de façon à figurer une formation analogue à un follicule clos. Ce dernier prendra au contraire naissance aux endroits mêmes où se trouvent les amas épithéliaux.

En effet, considérons les fig. VIII et IX; l'invagination primitive (D) est bordée d'une série d'amas analogues aux précédents, mais dont la structure commence à présenter certaines différences. Chaque amas se compose : 1° d'une portion centrale uniquement épithéliale, 2° d'une portion périphérique nettement réticulée et se continuant avec le tissu réticulé du chorion avoisinant. De plus, les vaisseaux commencent à apparaître dans la portion périphérique de l'amas ou *follicule clos*.

Si nous poursuivons l'étude du follicule clos sur un enfant de cinq ans et demi (fig. X, pl. II), nous voyons les amas épithéliaux pleins encore, mais réticulés jusque dans leur portion centrale ou médullaire.

Sur un sujet de vingt ans (fig. XI), nous constatons que les follicules clos possèdent une configuration générale, qui paraît être la même, mais dont l'aspect varie, parce qu'ils sont réticulés dans toute la masse et sillonnés partout de vaisseaux sanguins.

La figure XVIII (pl. XII), qui reproduit l'ébauche amygdalienne d'un fœtus de mouton long de 20 centimètres; les fig. XVIII, XIX, XX qui représentent les phases principales parcourues par les amygdales des fœtus de cheval démontrent que, chez le mouton et le cheval, ces organes débutent par des invaginations épithéliales. Celles-ci sont le point de départ des amas épithéliaux qui parsèment le chorion. La constitution de ces amas épithéliaux est donnée sur la fig. XXI (fœtus de cheval de 90 cm.); c'est un amas de cellules épithéliales dont les unes se sont divisées en éléments arrondis (*rc* à droite du dessin), tandis que les autres restent unies les unes aux autres, prennent une forme étoilée et constituent le réticulum qui renferme les cellules arrondies. Après les rectifications exposées plus haut (p. 476), l'interprétation de ce dessin est des plus faciles :

ainsi devenu synonyme de *réversion*, mais ce n'est là qu'un état de vie ralentie, puisque l'organe peut, dans une grossesse ultérieure, repasser par les phases de vie accélérée et retourner à l'état de repos relatif.

On voit de combien de manières le mot *involution* a été usité : Ch. Robin appelait *involution* une membrane qui, en s'accroissant, se déprime ou s'invagine; Canstatt appliquait le nom à la période ultime de la vie, caractérisée par la diminution progressive des phénomènes nutritifs et aboutissant à leur cessation complète, mais il n'ignorait pas que les organes et les individus ne sont plus à refaire, ne ressuscitent point. Aujourd'hui on parle de l'*involution* de certains organes pour caractériser le retour à un sommeil fonctionnel relatif, d'où ils peuvent se réveiller d'ailleurs. Il ne m'appartient pas de décider laquelle de ces trois acceptions répond le mieux au sens grammatical ou étymologique du mot. Plutôt que répéter à tout propos dans quel sens je l'entends, je préfère renoncer à son emploi; c'est le moyen le plus simple d'éviter toute équivoque.

l'amas *épithélial* est en train de se *transformer à la périphérie en tissu réticulé.*

Sur les fœtus de porc (fig. XXII et XXIII), les phénomènes évolutifs sont identiques.

J'ai été à même d'étudier quelques stades sur le dauphin et le marsouin, et les fig. XXIV, XXV, XXVI et XXVII reproduisent les aspects des follicules clos : chez les cétacés, comme chez les mammifères terrestres, les follicules clos commencent par être des amas épithéliaux, puis ils se transforment plus tard en tissu réticulé et vasculaire et enfin il s'y forme du tissu fibreux.

Chez les carnivores, tels que le chien et le chat (fig. XXVIII à XXXIII), on observe une évolution de tous points analogue.

Cette revue nous fait saisir l'identité des phénomènes morphologiques dans la formation des amygdales. Elle nous autorise, il me semble, à généraliser la conclusion à laquelle nous sommes arrivés sur le bœuf; c'est que le *follicule clos* apparaît partout à l'état d'ébauche épithéliale.

2° Transformation du follicule clos épithélial en tissu réticulé.

Faisons une remarque essentielle : nous savons que les premiers follicules clos épithéliaux apparaissent déjà sur le veau de 80 cm., peut-être y en a-t-il déjà à un âge plus jeune. Nous avons vu qu'il continue à s'en produire après la naissance.

Les figures 3, 4 et 5 montrent que les traînées plus claires se sont constituées en plein épithélium et résultent de la transformation du protoplasma en : 1° hyaloplasma d'une part, 2° en fines fibrilles de l'autre. Donc, dès l'apparition des follicules clos à l'état épithélial, les portions épithéliales *inter-folliculaires* commencent à présenter les modifications et les élaborations dont l'épithélium du follicule clos continuera à être le siège. Enfin je montrerai plus loin que l'épithélium des cryptes amygdaliens examiné sur les animaux adultes et vieux se comporte identiquement de même.

A considérer ainsi l'ensemble de ces transformations, il va de soi qu'on rencontre sur un veau de quelques mois des follicules clos qui sont au même stade d'évolution, c'est-à-dire qu'ils possèdent la même structure que ceux d'un bœuf de plusieurs années et *vice versa*.

La structure varie selon l'âge du follicule clos et le point que l'on examine.

Si l'on tient compte de ces phénomènes évolutifs et que l'on s'en serve comme guides dans l'examen des tissus, les recherches sont

notablement facilitées. A cet égard, on a donné jusqu'aujourd'hui des indications qui ne pouvaient qu'égarer : *pour voir d'où vient le tissu réticulé*, disait-on, *il faut s'adresser au tissu réticulé*. Comme je l'ai établi plus haut, la règle est la suivante : il faut voir d'où viennent *les formations non réticulées qui occupent la place même des organes plus tard réticulés*.

En résumé, si les phénomènes évolutifs sont à des stades différents selon les points que l'on examine chez le même animal, la marche générale de la transformation est toujours la même ; la connaissance de ce point me dispensera de décrire toutes les préparations que j'ai faites sur les bêtes de trois, six, dix, douze et dix-huit ans.

La figure 6 est empruntée à l'amygdale d'un bœuf de trois ans environ. Elle montre deux portions de follicules clos *jeunes*, dont les tissus sont à peu près au même état que ceux du veau d'un mois. C'est partout un tissu plein. La portion centrale des deux follicules clos adjacents est claire (*c*) ; elle est circonscrite par une coque périphérique (*cb*) plus sombre ; enfin les deux follicules clos sont séparés et réunis par une traînée de tissu transparent, mais qui diffère de la portion centrale du follicule clos par sa structure franchement réticulée. La zone corticale est formée d'une couche, rappelant les cellules basilaires à noyaux serrés et à protoplasma opaque (*cb*) ; la portion centrale constitue une masse translucide, renfermant des karyokinèses multiples. La couche corticale est pleine, tandis que la masse centrale commence à présenter quelques alvéoles au niveau des mitoses. D'autre part, notons la présence de deux sortes de noyaux dans la portion centrale : les uns plus gros, plus clairs et moins colorables ; les autres plus petits, foncés, se teignant d'une façon intense et se rapprochant, par leurs caractères, de ceux de la couche basilaire.

A un grossissement fort, la portion centrale, d'aspect clair, des jeunes follicules clos (fig. 5, 6 et 7) se montre composée de grandes cellules dont il est impossible d'établir les limites. On aperçoit bien, par places, dans l'intervalle de deux noyaux, des lignes qui paraissent plus denses et plus réfringentes, mais elles sont peu prononcées. Ces grandes cellules forment véritablement entre elles un complexus *plein*. Les noyaux (*e*, fig. 7) de ces cellules sont volumineux ; ils semblent vésiculeux, parce que les grains chromatiques sont espacés, quoique reliés entre eux par des filaments figurant un réseau.

Flemming[1], sans rechercher l'origine blastodermique et les liens génétiques des éléments, a insisté sur la présence de gros noyaux et de corps cellulaires volumineux dans la partie centrale des follicules clos. De là, sur les coupes colorées, l'aspect plus clair de cette portion médullaire en comparaison de l'apparence plus sombre, à teinte plus vive de la couche corticale.

Tout en signalant les proportions variables des portions sombres et claires du follicule clos, Flemming n'en donne pas l'explication. Il me semble que la comparaison des dessins (fig. 3, 4, 5, 6 et 7) conduit à l'interprétation que voici : tant que les premières cellules épithéliales à corps cellulaire volumineux et peu colorable prédominent dans la portion médullaire du follicule clos, celle-ci a une apparence plus claire. A mesure que ces cellules se transforment par division mitosique en cellules basilaires (noyaux plus chromatiques et protoplasma plus sombre et fusionné), les parties claires du centre diminuent et semblent disparaître aux dépens de la zone périphérique.

Pendant longtemps, le follicule clos est formé d'un tissu *plein*. Celui-ci se transforme en un tissu où il existe des alvéoles, remplis de cellules libres (tissu *adénoïde*, *cytogène* ou *réticulé*).

Deux phénomènes me paraissent essentiellement contribuer à cette transformation du tissu plein en tissu alvéolaire, devenant réticulé plus tard. Ce sont : 1° *les divisions cellulaires suivies de la fonte partielle du protoplasma des cellules filles*; 2° *la production de fibrilles dans les cellules qui ne sont pas en division et la fonte de l'hyaloplasma intermédiaire aux fibrilles.*

A. *Division cellulaire suivie de la fonte partielle du protoplasma des cellules filles.*

La division cellulaire s'effectue comme à l'ordinaire : jusqu'à la séparation des deux noyaux jumeaux, le protoplasma remplit tout l'espace compris entre la cellule en division et le corps cellulaire voisin. Autrement dit, les cellules filles ne sont pas encore libres. L'alvéole se produit alors de la façon suivante (fig. 7) :

On voit apparaître des aréoles sous la forme de vacuoles dans le protoplasma périphérique des jeunes cellules; ces vacuoles sont remplies d'une substance fluide, qui se résorbe en dernier lieu.

1. *Archiv. f. mik. Anat.*, vol. XXIV, p. 62, 1885.

Cependant, dans l'intervalle des vacuoles, il persiste quelque temps des tractus protoplasmiques qui continuent à relier les cellules filles au complexus périphérique (fig. 7 en *k*). Ces connexions temporaires constituent l'une des preuves les plus convaincantes en faveur de l'opinion que nous n'avons point affaire ici à des leucocytes immigrés.

En dernier lieu ces tractus disparaissent et les cellules filles entourées du reste du corps cellulaire deviennent libres dans la logette que leur constituent les cellules voisines.

La division cellulaire, suivie d'une fonte protoplasmique partielle des cellules filles, détermine ainsi : 1° un état *spongieux* ou *alvéolaire*, et 2° la *présence de petites cellules libres*. On pourrait croire de prime abord à une particularité mal observée ou isolée. Loin de là, l'étude comparative des cryptes amygdaliens m'a démontré que le fait est général. (Voir p. 509.)

Les cellules libres dans une alvéole continuent-elles à se diviser par karyokinèse et donnent-elles lieu à des générations nouvelles de petites cellules? Flemming (*loc. cit.*, p. 64), qui considère le follicule clos comme constitué à toutes les périodes de son évolution par des cellules libres dans les mailles d'un réticulum, affirme le fait.

Il est indubitable, d'autre part, que toutes les cellules libres ou globules blancs ne sont pas capables de se diviser par voie mitosique. Quel est le lien génétique des uns et des autres? En tenant compte de leur forme, de leur aptitude à fixer les matières colorantes, j'ai essayé, à la suite de tant d'autres, d'y établir des catégories, mais les résultats auxquels je suis arrivé n'apportent, à mon grand regret, que peu de lumière nouvelle dans cette question si obscure. Si l'on examine avec soin les dessins (fig. 8, 11, 12, 13), on voit combien les cellules libres varient de forme et de taille. En tenant compte de la configuration et des dimensions, il est facile d'y reconnaître les globules blancs à faible corps cellulaire ou à protoplasma plus développé, les uns et les autres peu granuleux. Max Schultze[1] avait déjà distingué ces deux groupes. Einhorn[2] a donné à ces cellules libres ou globules blancs précédents le nom de *lymphocytes*.

On en voit d'autres dont le corps cellulaire bien développé est granuleux et le noyau mononucléaire ou polynucléaire. D'autres encore sont remplis de granulations, dont les unes sont éosinophiles, les autres acidophiles, etc. Notons aussi la présence d'éléments que j'ai déjà signalés dans l'épithélium desquamé des cryptes amygdaliens et qui sont réduits à

1. Ein heizbarer Objectisch, *Archiv f. mikr. Anat.*, Bd. 1, p. 11, 17, 1865.
2. *Ueber das Verhalten der Lymphocyten*, etc., Inaug. Dissert., Berlin, 1884.

leur noyau. D'autre part, on rencontre des corpuscules très colorables que Flemming (voir, p. 486, l'indication de son travail) a appelé *corps tingibles*.

On considère généralement, si je ne m'abuse, les *lymphocytes* comme les globules blancs jeunes, dont le corps cellulaire est susceptible de prendre de l'accroissement et de se transformer en des variétés plus volumineuses de globules blancs. Si je m'en tiens à mes propres observations, je constate que les cellules épithéliales de première génération ont un corps cellulaire et un noyau volumineux, ce dernier peu riche en chromatine. Ces cellules se divisent toutes par karyokinèse et produisent des générations de cellules moins volumineuses, mais dont le noyau est plus riche en chromatine. A mesure que la cellule s'appauvrit en protoplasma par fonte cellulaire, peut-être à la suite de la perte de ses connexions avec les cellules voisines, on voit diminuer son pouvoir de se diviser par karyokinèse, malgré l'aptitude de son noyau à fixer les matières colorantes. Tels sont les faits qui me portent à penser que les cellules libres représentent des *formes vieillies*, qui disparaîtront par dégénérescence protoplasmique et nucléaire [1].

1. Je ne me dissimule point que les résultats précédents sont en pleine contradiction avec d'autres notions bien établies, celles par exemple que nous possédons sur le rôle de la chromatine dans la division cellulaire et la fécondation. Mais je les ai vérifiés si souvent que, dans mon esprit, le doute n'est pas possible; tout en possédant : 1° un noyau volumineux, à grains chromatiques clairsemés dans le réticulum nucléaire, 2° un caryoplasma abondant et peu colorable, les cellules polyédriques de la couche de Malpighi sont capables plus tard de donner naissance par division indirecte à des générations de cellules nouvelles. Une fois que ces dernières sont devenues libres par fonte cellulaire, elles ne sont plus aptes à se diviser par karyokinèse, malgré l'abondance de la chromatine qui se présente à l'état de grains serrés, de véritables grumeaux agglomérés en une masse dense et compacte. L'affinité de ce noyau pour les matières colorantes le rapproche des noyaux de la couche basilaire et cependant le sort ultérieur de ces deux sortes de cellules est tout autre : la couche basilaire est représentée par des cellules jeunes, qui sont au début de leur évolution les cellules libres, malgré leur richesse chromatique, ne se divisent plus par karyokinèse; ce sont des éléments arrivés au terme de leur carrière, des formes vieillies ou en train de dégénérer malgré leur richesse chromatique.

C'est là la seule explication qui me semble rationnelle; on peut rapprocher des faits précédents un certain nombre de phénomènes analogues qu'on a signalés dans ces dernières années. Je ne puis malheureusement en citer ici que quelques-uns : 1° En liant l'artère rénale, Schmaus et Albrecht (*Archiv de Virchow*, vol. 138, suppl.) ont constaté que les noyaux de l'épithélium des tubes urinifères se présentaient, au bout de vingt-quatre ou quarante-huit heures, sous la forme de grumeaux massifs et très colorables; 2° Lubarsch (*Ergebnisse der allgem. Pathol. u. pathol. Anat.*, p. 356) a vu des choses identiques dans les cellules du placenta détachées et emportées dans le foie; 3° Stroebe (*Ziegler's Beiträge*, vol. XI, p. 1, 1892) pense également que l'hyperchromatose des cellules figure une métamorphose régressive; 4° W. de Coulon (*Archiv de Virchow*, vol. 147, p. 60) signale également, dans les cellules dégénérées des vésicules du corps thyroïde, des noyaux irréguliers, massifs et très riches en chromatine. Ne tenir compte que de la chromatine pour apprécier la signification fonctionnelle du noyau et de la cellule, c'est, qu'on me permette la comparaison qui fait bien comprendre ma pensée, accorder la même valeur au cuir chevelu dénudé d'un fœtus d'une part, d'un vieillard de l'autre. L'observation des phénomènes évolutifs montre que le caryoplasma et le protoplasma cellulaire sont aussi nécessaires que la chromatine pour la continuité de la vie cellulaire.

On conçoit d'après les considérations qui précèdent, combien il m'est difficile de m'engager dans la voie tracée par Czermack [1], qui distingue dans les follicules clos de l'intestin : 1° *des rétoblastes*, 2° *des cellules à noyau homogène*, *d'autres à noyau peu ou point homogène*, 3° *des cellules germinatives*, 4° *des cellules géantes*, 5° *des phagocytes*, etc., etc.

Pour comprendre la valeur de ces termes et les distinctions précédentes, il nous faut entrer dans quelques détails.

Après avoir commencé ses recherches sur des cobayes âgés déjà de quelques jours, Czermak pense que l'ébauche des follicules clos débuterait dans le tissu mésodermique du chorion, au contact et sur le pourtour des bourgeons épithéliaux. Cette ébauche consisterait en une accumulation de cellules rondes ou leucocytes d'origine mésodermique. L'évolution ultérieure du follicule clos et les modifications des cryptes épithéliaux seraient uniquement dues au travail et aux instincts variés des diverses espèces de cellules conjonctives énumérées plus haut.

« L'épithélium des invaginations épithéliales, dit Czermak, est raréfié, aminci et dévoré par les leucocytes; mais il continue à se régénérer aux dépens de ses propres éléments. Les bourgeons des cryptes ou invaginations épithéliales qui se kératinisent en partie, seraient les homologues des corpuscules de Hassal : pénétrés par les rétoblastes, mangés par les leucocytes, de sorte qu'on trouve à leur place des gros amas de phagocytes, les noyaux des cellules épithéliales sont ensuite transformés en particules cornées et peut-être en boules de pigment. »

Je suis toujours à me demander, en lisant les exploits toujours nouveaux accomplis par les globules blancs, par quels procédés on a pu les enregistrer. Comme personne ne me répond, le doute finit par percer et envahir mon esprit : ne seraient-ils pas créés par l'esprit inventif de l'auteur?

Laissons les mots pour voir les choses et examinons les dessins de Czermak. Disons auparavant que l'auteur employa les liquides suivants comme fixateurs : 1° une solution d'acide chromique additionné de 1 0/0 d'acide acétique, 2° le liquide de Flemming. Au bout de quelques heures, les pièces furent placées dans une solution plus concentrée d'acide chromique.

Malgré les différences des procédés que nous avons employés l'un et l'autre, les figures de Czermak parlent dans le même sens que les miennes : les dessins de ses planches (Taf. XXV et XXVI) montrent nettement que les cellules du futur follicule clos ont tous les caractères de celles que j'ai décrites et figurées : ce sont des *cellules fusionnées* dont quelques-unes sont en voie de division et donnent naissance à des éléments jeunes (globules blancs). Le réticulum se constitue ainsi; en même temps on voit se former des vacuoles dans les protoplasmas de certaines cellules. Je renvoie particulièrement aux fig. 8, 10, 12, 14, 15, 16, 17, 18, 19, 31.

En un mot, Czermak a bien dessiné les éléments du follicule clos en

1. Einige Ergebnisse über die Entwickelung, etc., *Archiv f. mik. Anat.*, Bd. 42, 1893, p. 590.

train de devenir réticulé, mais ayant négligé d'étudier le stade précédent, il lui a fallu créer autant de catégories cellulaires qu'il a vu de formes différentes et attribuer les transformations à l'intervention providentielle et chimérique des *globules blancs*.

B. *Production de fibrilles dans les cellules qui ne sont pas en division et fonte de l'hyaloplasma intermédiaire aux fibrilles.*

Outre ces follicules clos bien délimités par une couche basilaire, les amygdales du bœuf de trois ans en présentent d'autres qui semblent entourés d'une zone de tissu plus lâche et plus clair : la figure 8 représente à un fort grossissement une portion d'un de ces follicules clos plus avancé dans son évolution. En *ag'*, on aperçoit des noyaux qui sont réunis par un protoplasma opaque, mais vaguement fibrillaire; c'est là une couche de cellules fusionnées dont le protoplasma a élaboré des fibrilles, mais les mailles du réticulum sont pleines. Plus à droite, vers le centre du follicule, les fibrilles sont plus prononcées. Elles ont pris une disposition plus franchement réticulée (*r*), parce que la substance contenue dans les mailles du réticulum est devenue plus transparente et plus fluide; sur certains points, on aperçoit même des vides ou *vacuoles* résultant de la fonte et de la disparition de la portion protoplasmique qui s'est liquéfiée. C'est du tissu réticulé dont certaines mailles sont vides. De nombreuses cellules libres occupent les mailles de ce tissu réticulé. A gauche, le tissu est plus lâche; il correspond à la traînée interfolliculaire de la figure 6. Les mailles y sont plus larges; les fibrilles du réticulum épaisses et les cellules libres plus nombreuses encore. Ce tissu est vasculaire et le vaisseau sanguin (*v*) a des parois qui se continuent de toutes parts avec le réticulum.

Les alvéoles sont d'abord épars, clairsemés et séparés les uns des autres par des territoires de cellules non modifiées; mais peu à peu le processus s'étend à la totalité du follicule, qui revêt ainsi un aspect spongieux ou alvéolaire, bien différent de l'apparence solide et pleine du tissu primitif. En effet, à mesure que les alvéoles deviennent plus nombreux, les cellules qui n'ont pas subi cette transformation prennent une forme étoilée et, grâce à leur continuité avec les voisines, constituent un réseau inextricable. Néanmoins, les cellules occupent constamment les épaississements ou nœuds du réseau qui résulte de la persistance des prolongements.

En résumé, le canevas de la charpente réticulée, d'abord très

serré, devient de plus en plus lâche, à mesure qu'un plus grand nombre de cellules se transforment et que les vacuoles apparaissent dans leurs corps cellulaires. Les vacuoles s'étendant, les mailles s'élargissent; les alvéoles communiquent plus largement les uns avec les autres et ne sont plus séparés que par de minces trabécules.

Ce dernier mode de formation du tissu réticulé ressemble singulièrement à ce que j'ai observé sur le tissu mésodermique (*Mém. cité, ce Journal*, 1896).

A mesure que les cellules serrées de la coque périphérique se transforment ainsi en tissu réticulé, le follicule clos perd ses contours nets, les limites bien tranchées qu'il possédait jusqu'alors. Le tissu interfolliculaire semble empiéter sur le follicule clos, parce qu'il s'étend aux dépens de ce dernier. L'inspection de la figure 8 rend bien compte de la suite des phénomènes.

Ce processus nous explique comment chez les animaux adultes on rencontre de nombreux follicules clos qu'il est impossible de délimiter du tissu réticulé, interfolliculaire, qui les réunit.

C. *Vaisseaux.*

1° *Vaisseaux sanguins.* — La fig. 2 montre en *ag* que les vaisseaux sanguins apparaissent de bonne heure dans le tissu clair et parsemé de petites cellules. Dans mon mémoire n° 10, p. 322 et suivantes, j'ai décrit en détail comment l'*injection naturelle* facilite l'étude du développement des vaisseaux sanguins. Dans ces conditions, on voit les vaisseaux, après s'être répandus dans les espaces interfolliculaires, pénétrer dans la couche périphérique des follicules clos, émettre des branches qui s'avancent vers le centre du follicule, se capillariser et constituer un réseau sanguin à disposition rayonnée.

A l'époque (Mém. n° 10, p. 26) où j'affirmais l'origine épithéliale des cellules rondes seulement, je proposai de donner à ce tissu réticulé le nom d'*angiothélial* pour rappeler la provenance de l'un de ses composants. Nous venons de montrer que *tout* le follicule clos descend de l'épithélium; par conséquent, le développement justifie de plus en plus cette dénomination.

Quant à l'*histogénèse* des vaisseaux sanguins, les parois m'ont paru se constituer aux dépens mêmes du tissu folliculaire avec lequel ses éléments affectent des connexions intimes (fig. 8); mais le mécanisme intime du développement des canaux sanguins m'a échappé.

2° *Vaisseaux lymphatiques.* — J'avais réussi (Mém. n° 10, p. 329)

à injecter également le réseau lymphatique des amygdales du chien adulte. La masse de gélatine et de nitrate d'argent est restée entièrement contenue dans les vaisseaux lymphatiques à cellules endothéliales bien imprégnées et à parois nettement limitées. J'en ai conclu que les lymphatiques des amygdales constituent un système parfaitement clos, ne s'ouvrant dans le tissu folliculaire ni par des stomates ni par des extrémités béantes.

Comment faire concorder ce fait avec la disparition progressive des éléments ronds ou globules blancs et l'élargissement des mailles? Devons-nous recourir à l'amiboïsme des globules blancs, que jamais personne n'a observé dans les amygdales? Parmi les hypothèses qu'on peut émettre, je proposerai la suivante : les mailles du tissu réticulé sont ici, comme dans le tissu mésodermique (*ce Journal*, 1896, p. 272), des espaces *intra-protoplasmiques* et non point *intercellulaires*. Les cellules rondes, qui deviennent libres quand la fonte protoplasmique les détache du complexus cellulaire, tombent dans ces mailles qui représentent en réalité un système circonscrit par les cellules ramifiées et anastomosées. Le nitrate d'argent imprègne la face libre de ces cellules dont les lacunes communicantes constituent probablement les origines des lymphatiques.

3° Transformation partielle du tissu réticulé en tissu fibreux.

Dans mon premier mémoire (Mém. n° 10, p. 44), j'ai montré que, sur de grandes étendues, le tissu réticulé se transforme, chez l'homme, à partir de cinquante ans environ, en une trame fibreuse, en même temps que les éléments cellulaires y diminuent notablement. Avant de subir cette modification, le tissu réticulé est le siège d'un développement énorme de vaisseaux sanguins. J'ai observé cette évolution, *fibreuse*, que subissent un grand nombre de follicules clos non seulement chez l'homme, mais encore chez le marsouin (p. 280, fig. XXVII, pl. XIII; pl. II, fig. XII); chez le chien (p. 287); chez le chat (p. 292, fig. XXXII); chez le cheval (p. 385).

Ces phénomènes (transformation fibreuse, appauvrissement cellulaire) sont accompagnés, dans les parties réticulées voisines, d'une évolution spéciale des cellules. Elle se caractérise : 1° par l'augmentation de volume du protoplasma, et 2° par la teinte jaune intense que prend ce protoplasma sous l'influence du picrocarmin (*loc. cit.*, p. 45, 46, 47). « En un mot, ai-je conclu, la partie glandulaire active du tissu angiothélial s'atrophie, tandis que la trame augmente en consistance et en solidité. Ce processus est accompagné ou suivi d'un phénomène dont je n'ai trouvé aucune indication dans les auteurs. Dans ces portions atrophiées (fig. XII), on trouve des *vides* ou *alvéoles* (p. 47) et des masses réfrin-

gentes, remplies de corpuscules de 0 mm. 001 à 0 mm. 004 dont le contour est foncé et qui montrent dans leur intérieur un ou deux granules se colorant en rose par le carmin.

J'ai retrouvé des modifications cellulaires et des alvéoles analogues chez le marsouin (*loc. cit.*, p. 280, fig. XXVII).

Les faits précédents ont été constatés après fixation par l'alcool ou le liquide de Muller, et après coloration par le picrocarmin.

La nouvelle technique que j'ai employée me permet d'ajouter quelques éclaircissements aux points précédents.

Considérons d'abord la figure 9 qui reproduit une portion d'amygdale de porc de trois ans (fixation par le sublimé et coloration successive par l'hématéine, l'éosine et l'orange). En *f*, se trouvent une série de travées fibreuses, coupées en travers et en long; en *r*, on voit un tissu réticulé à mailles serrées, circonscrites par des trabécules épaisses et anastomosées Les noyaux de la portion fibreuse ne sont pas accolés aux travées fibreuses; ils se trouvent situés dans des sortes d'excavations ou de logettes. Il en est de même d'un grand nombre de ceux qui existent dans la portion réticulée. Mais, fait qui me semble jeter quelque lumière sur les observations que j'ai rapportées plus haut, beaucoup de noyaux sont entourés d'un corps cellulaire irrégulier, à contours nets (*gn*). Trois de ces éléments sont représentés à un plus fort grossissement dans la figure 10. Le noyau est unique ou double; il est toujours excentrique, ovalaire ou en calotte. Le corps cellulaire prend, sous l'influence de l'éosine et de l'orange, une teinte jaune orangé, plus accentuée que celle des globules rouges sans noyau qu'on voit dans les vaisseaux voisins. Une étude suivie et comparative m'a confirmé dans la pensée que nous avons affaire à des globules rouges nucléés. En parcourant de nombreuses préparations, j'ai trouvé le noyau aux divers stades de régression, c'est-à-dire que sa substance me paraît se transformer, de même que le corps cellulaire, en hémoglobine. Ces éléments nucléés sont complètement analogues, comme formes et réactions, à ceux que de nombreux auteurs ont décrits sous le nom de globules rouges nucléés. Ils sont trois à quatre fois plus volumineux que les globules rouges qui sont dans les vaisseaux sanguins. Comment les globules rouges nucléés se transforment-ils en éléments plus petits? Est-ce par fragmentation du corps cellulaire? Comment arrivent-ils dans le torrent circulatoire? Je ne saurais répondre à ces questions que par des hypothèses.

C'est après des examens multiples et l'étude comparée d'un très grand nombre de préparations (porc, bœuf, cheval) que je me suis assuré de l'existence des cellules *hémoglobiques* à noyau; c'est là un fait constant et non accidentel dans les follicules clos des animaux *adultes* et *vieux*.

Je rappelle que M. Hayem a signalé dès 1883, dans le sang pathologique de l'adulte, des globules rouges à noyau de grandes dimensions (20 à 24 μ.). Neumann, Erb, Rindfleisch [1], ont confirmé cette découverte.

Les caractères que présentent les cellules hémoglobiques se rapprochent notablement de ceux que M. Engel [2] a décrits aux globules rouges nucléés des embryons de souris de douze à quinze jours : le corps cellulaire est sphérique ou allongé ; l'une de leurs extrémités est étirée en queue. Pour se transformer en globule rouge sans noyau, Engel pense, avec Rindfleisch et Ehrlich, que la cellule nucléée laisse échapper le noyau. Le départ du noyau amènerait une perte de substance qui expliquerait la forme biconcave du globule rouge sans noyau.

Comme je l'ai fait pressentir plus haut, il me semble qu'il y a plutôt dégénérescence du noyau, et comme la cellule hémoglobique est deux à trois fois plus volumineuse que le globule rouge sans noyau, j'inclinerais à penser que chaque cellule hémoglobique se fragmente en plusieurs globules rouges sans noyau.

En somme, l'étude du stade fibreux légitime les conclusions suivantes : les fibrilles réticulées, après avoir pris naissance dans le protoplasma des cellules épithéliales, augmentent de nombre ou s'accolent pour constituer des trabécules qui restent anastomosées, comme les premières fibrilles. La fonte concomitante d'une partie du protoplasma amène d'abord l'état alvéolaire ou caverneux (figure 9, en *r*). Les noyaux sont très abondants dans les trabécules de ce tissu caverneux, mais le protoplasma qui les enveloppe subit sur un grand nombre d'entre eux la transformation hémoglobique. D'où la production de volumineux globules rouges nucléés. Ceux-ci disparaissant à leur tour, les trabécules se fusionnent et forment des travées fibreuses (*f*) sur lesquelles les noyaux sont de plus en plus espacés et rares.

Au point de vue de l'histogenèse si discutée encore du *tissu fibreux*, ces phénomènes offrent quelque intérêt : les fibrilles qui, à l'origine, ont été élaborées en plein protoplasma cellulaire, continuent à s'accroître et à prendre la taille de fibres, alors même que les éléments générateurs et les noyaux ont subi des modifications

1. Consulter la littérature dans le travail d'Engel, cité plus loin.
2. Engel. Die Entstehung der Körper. Elemente des Blutes, *Archiv f. mik. Anatomie*, t. XXXXII, p. 217, 1893.

telles qu'il est impossible de rapporter chacune des fibres à sa cellule génératrice. Les fibrilles sont bien le fait d'une élaboration intra-protoplasmique; mais, une fois produites, elles peuvent s'accroître et se modifier, même après la disparition des cellules originelles.

Résumé de l'histogenèse du follicule clos
(épithélial, réticulé et fibreux.)

La vie cellulaire du follicule clos permet de distinguer une suite de phases caractéristiques : 1° État d'un bourgeon épithélial dont la portion médullaire est formée d'individualités réunies et séparées par des lignes réfringentes. 2° Transformation de ces cellules polyédriques en un tissu plein et à éléments fusionnés sans limite protoplasmique. Les cellules de la portion centrale subissent pendant longtemps des divisions si multiples (fig. 6) *que les jeunes générations, s'ajoutant aux anciennes, repoussent les couches périphériques : de là cet arrangement concentrique des couches cellulaires et du tissu réticulé qui confine au follicule clos* (voir les dessins X, XI, XI, XVI, etc., du Mém. n° 10). *Plus tard, par division et fonte cellulaires, il se produit des cellules libres renfermées dans des alvéoles en partie vides; d'autre part, le protoplasma du complexus cellulaire élabore des fibrilles anastomosées dont les mailles d'abord pleines deviennent vides, grâce à la fonte et à la disparition de l'hyaloplasma. 4° Enfin, les fibres du réticulum sont susceptibles de s'épaissir et de se tasser en traînées fibreuses.*

Mais, en tout cas, tissus réticulé et fibreux du follicule clos ne sont que des phases successives d'un tissu d'abord plein et dont tous les éléments, je ne me lasserai pas de le répéter, sont d'origine épithéliale.

4° Historique et critique des follicules clos.

L'histoire des amygdales se confond avec celle des follicules clos. On la trouve écrite en de nombreux mémoires qui, pour la plupart, ne présentent qu'un intérêt médiocre.

Sur ce terrain, en effet, comme sur beaucoup d'autres, à côté de quelques rares observateurs émancipés qui, ajoutant leurs découvertes aux faits connus, s'appliquent loyalement, sans idée préconçue, en dehors de tout parti pris d'école, à édifier une théorie plus vraisemblable et mieux déduite que les hypothèses courantes, nous rencontrons une foule de

soi-disant chercheurs pour qui la carrière scientifique n'est qu'une carrière comme une autre, qu'ils exploitent au mieux de leurs intérêts particuliers.

Ces braves Paturots, à l'affût d'une prébende bien rentée, se défendent de voir et de penser par eux-mêmes. Ayant aliéné leurs yeux et leur cerveau, ils n'ont d'opinion que celle du puissant chef de file dont ils ont adopté le mot d'ordre. Peu leur importe que les systèmes officiels s'accordent mal avec les faits. « *Magister dixit* », cet argument suffit et répond à tout. Que si quelque néophyte, plus hardi ou moins bien dressé, se hasarde à broder de vagues fioritures sur les thèmes surannés, ou tente de les rajeunir par des contrepoints inédits, tout le Landerneau histologique est en émoi ; car d'ordinaire ces innocentes audaces sonnent mal en haut lieu et le gros du troupeau, par prudence, préfère s'en tenir à la leçon primitive.

Cette manière de comprendre la science, est-il besoin de le dire? ne peut que favoriser la routine. Il ne faut pas que le respect légitime dû à la mémoire des initiateurs, des grands hommes qui ont fondé la biologie, nous empêche de regarder la vérité en face et nous porte, comme jadis les Sylvius et les Riolan, à fermer les yeux devant l'évidence et à nier des résultats dont chacun est à même de vérifier l'exactitude, à la condition de ne pas repousser de propos délibéré les nouvelles méthodes d'examen.

Quoi qu'il en soit, je tâcherai, dans cet historique, de séparer le fait positif d'avec l'hypothèse gratuite et de dégager l'essentiel de l'accessoire.

A. *Texture.*

A diverses reprises, j'ai touché à ce sujet (Mém. n° 10, p. 1 et 334, n° 14, p. 552, et n° 18) ; aussi me contenterai-je d'un résumé succinct que je m'efforcerai pourtant de faire aussi complet que possible.

Jusque vers le milieu de ce siècle on considéra les follicules clos comme des glandes véritables, pourvues d'un canal excréteur, c'est-à-dire *ouvertes*.

Brücke[1] décrivit les portions centrales des follicules clos (plaques de Peyer, ganglions lymphatiques) comme « des taches d'un trouble blanchâtre ».

His[2] donna à ces portions centrales arrondies le nom de *vacuoles*, parce qu'elles se présentent comme des territoires d'aspect clair quand on ne colore que les noyaux.

Flemming[3] enfin, après avoir appelé les follicules clos des *nodules lymphatiques secondaires*, proposa de désigner les parties centrales sous le nom de *centres germinatifs* (*Keimcentren*) en raison des nombreuses images karyokinétiques qu'on y rencontre.

1. Ueber die Chylusgefässe, etc., *Denkschrift der Wien. Ak. Wissenschaft.* 1854, vol. VI, p. 131.
2. *Zeitschrift f. wiss. Zoologie*, 1862, vol. XI, p. 69.
3. *Archiv f. mik. Anatomie*, t. XXIV, 1885, p. 54 et suivantes.

Après ces considérations topographiques, passons à la structure. Dès 1857, Billroth [1] montra que les follicules clos étaient formés d'une charpente réticulée dont les mailles étaient remplies de cellules arrondies ou libres, connues sous le nom générique de *leucocytes*.

Ce fait de la structure réticulée des follicules clos a été vérifié par tous les observateurs qui se sont occupés du sujet; mais les résultats qu'on a obtenus ne sont pas comparables et ne donnent pas une image fidèle de la réalité. En effet les uns font les coupes sur les pièces fraîches; les autres mettent préalablement les organes dans des liquides dits indifférents ou dissociants (eau, chromates, alcool au tiers) et traitent ensuite les sections minces avec le pinceau [2].

Il est évident que l'action plus ou moins prolongée des liquides altérants ou celle du pinceau produit des effets variables. C'est l'une des raisons qui nous rend compte des opinions si multiples et diverses qui ont cours sur la nature et l'origine du tissu réticulé.

L'année dernière, j'ai eu l'occasion de traiter cette question avec quelques détails (*ce Journal*, 1896, p. 288). J'ajoute encore quelques remarques. Les liquides altérants sont susceptibles de produire des alvéoles et des mailles dans un tissu *plein*. De là probablement cette erreur classique d'après laquelle *le follicule clos serait, à toutes les périodes de son évolution*, composé *de tissu réticulé*.

D'autre part, on a eu recours à l'action de certains ferments digestifs, tels que la trypsine, pensant que, par ce procédé plus délicat, on arriverait à déterminer les caractères chimiques du tissu adénoide, de façon à séparer les expansions cellulaires et à les distinguer des fibrilles du réticulum [3].

En ce qui concerne les amygdales en particulier, Hoehl [4] (*loc. cit.*, p. 142) les soumit à l'action digestive de la trypsine. Les éléments inclus dans les mailles du tissu réticulé sont attaqués et digérés, de sorte qu'on arrive à isoler la charpente réticulée; celle-ci se montre, dans ces conditions, sous la forme de cordons réticulés qui sont en relation, d'une part, avec les travées conjonctives séparant les follicules clos et, de l'autre, avec le tissu sous-épithélial des cryptes (invaginations épithéliales). De ces cordons réticulés partent des trabécules, qui sont plus serrées vers la périphérie du follicule clos et plus lâches ou plus rares vers son centre. Le centre même du follicule clos est occupé par un réseau constitué par des cellules anastomosées.

1. Billroth, *Muller's Archiv*, 1857, p. 88, et *Beitrage zur pathol. Histolog.*, Berlin, 1858, p. 133.

2. Voir His, *Zeitschrift f. wissenschaftliche Zoologie*, Bd. X et XI, et Ranvier, *Traité technique*, 2e édit., p. 523.

3. Consulter : 1° Ewald H. et Kühne W., *Verhandlungen des naturhist. med. Vereines zu Heidelberg* (N. F.), Bd. 1, H. 5. — 2° Hoyer H., *Archiv f. mikrosk. Anat.*, Bd. XXXIV. — 3° Mall, *a* Das reticulirte Gewebe u. seine Beziehungen zu den Bindegewebsfibrillen, *Abhand. Math. Phys. Sachs. Gesellsch. Wissen.*, XVIIe vol., p. 299-338, pl. 1 à 11 ; — *b* From *the Johns Hopkins' Hospital Reports*.

4. Hoehl E., *Archiv f. Anat. u. Physiol.*, 1897, fasc. I et II, p. 133.

En un mot, la charpente réticulée des amygdales et des organes lymphatiques en général serait constituée en partie par des fibres collagènes, en partie par un réticulum pourvu de cellules.

De prime abord on serait tenté de voir une concordance parfaite entre les résultats de Hoehl et les nôtres et de faire le raisonnement superficiel que voici : les fibrilles du réticulum résistent à la trypsine, à l'égal de la kératine des cellules cornées, parce que les unes et les autres sont élaborées par les cellules épithéliales.

Mais si l'on réfléchit que Ewald, Mall et Hoehl lui-même ont obtenu des effets identiques en traitant, par la trypsine, les ganglions lymphatiques qui sont manifestement d'origine mésodermique, on se bornera tout au plus à en tirer la conclusion que voici : *les éléments du feuillet mésodermique sont aptes aussi bien que les cellules épithéliales à élaborer et des fibrilles de soutènement et des substances liquides.*

C'est à l'histogénèse seule qu'incombe la tâche de déterminer et d'élucider l'origine des éléments figurés et des parties amorphes.

B. *Histogenèse.*

En ce qui concerne le développement des follicules clos amygdaliens, il me semble avantageux de traiter séparément : 1° l'histoire des *éléments arrondis ou globules blancs*, 2° celle de la *charpente réticulée.*

Pour ce qui est de cette dernière, tout le monde a toujours enseigné qu'elle est d'origine mésodermique ou conjonctive. Je me borne à deux citations empruntées à des auteurs dont l'opinion fait autorité en la matière et peut être regardée comme classique depuis plus de trente ans tant en Allemagne que partout ailleurs.

Le réticulum des follicules clos, dit Kölliker [1], est constitué par « un réseau de cellules de substance conjonctive ».

W. His [2] affirme non moins catégoriquement que le tissu adénoïde est de nature conjonctive.

En ce qui touche l'origine des globules blancs dans les follicules clos, *trois* théories sont en présence :

1° Les globules blancs sont de provenance mésodermique ;

2° Les globules blancs sont d'origine épithéliale ;

3° Les globules blancs sont à la fois d'origine épithéliale et mésodermique.

1° *Origine mésodermique des globules blancs.*

Dès 1860, Kölliker [3] constata la présence de diverticules ou cryptes épithéliaux dans la région amygdalienne des fœtus humains, mais il pensa qu'ils ne prennent point part à la formation des *follicules clos*; ceux-ci

1. Kölliker, *Éléments d'histologie humaine*, trad. franç., 2e éd., 1868, p. 467.
2. Wir rechnen das adenoide Gewebe zu den Bindesubstanzen : Die Anatomische Nomenclatur, *Archiv f. Anat. u. Physiol.* Supplement-Band, 1895, p. 114.
3. *Entwickelungsgeschichte des Menschen*, etc., 1861, p. 358.

prendraient naissance par le fait que les globules blancs iraient s'accumuler dans le tissu conjonctif du chorion pour y former des amas.

A la suite de son maître, Th. Schmidt [1] conclut d'une série de recherches entreprises sur divers mammifères que les follicules clos proviennent tout entiers du tissu mésodermique ou conjonctif et que les premiers leucocytes dérivent d'une transformation (Umbildung) des cellules conjonctives et spécialement de celles qui se trouvent dans la tunique adventice des vaisseaux.

Stöhr [2] étudie les premiers stades de l'évolution des amygdales chez le lapin et les fœtus humains; il trouve que *les follicules clos doivent leur formation à l'immigration des globules blancs dans le tissu conjonctif du chorion. Les globules blancs seraient fournis par les veines.*

L. Gulland [3], après avoir examiné quelques rares stades du développement des amygdales chez le lapin, le porc, et quelques fœtus humains, arrive à un résultat identique : *les follicules clos sont des amas de globules blancs, d'origine mésodermique ou conjonctive. Les globules blancs sortiraient des capillaires.*

Remarquons entre temps combien les auteurs précités s'accordent peu, quant au lieu d'origine, à ce qu'on pourrait appeler la mère patrie, des globules blancs : Schmidt la place dans le chorion de la muqueuse dont les cellules produisent, en se divisant, des globules blancs; Stöhr et Gulland, dans le torrent circulatoire.

Ce qui montre combien ces opinions sont arbitraires, c'est qu'on ignore la voie que suivent les globules blancs, quand ils se décident à émigrer pour élire domicile dans le tissu conjonctif du chorion pharyngien : Stöhr, en effet, leur fait traverser la paroi des veines, et Gulland celle des capillaires.

En ce qui concerne le rôle et la destinée des globules blancs des follicules clos, les avis des mêmes auteurs ne sont pas moins partagés : après s'être multipliés dans les follicules clos, les cellules retourneraient, grâce à leur amiboïsme, dans le courant circulatoire, selon Schmidt. Aux yeux de Stöhr et de Gulland, au contraire, leur sort serait tout différent. Nous savons que la muqueuse s'est déprimée au niveau et dans l'intervalle des rangées de follicules clos pour constituer les invaginations ou *cryptes* revêtues d'épithélium. Partant de cette particularité topographique et s'appuyant sur la présence d'éléments arrondis ou globules blancs dans les couches épithéliales des cryptes, Stöhr, puis Gulland ont avancé que les globules blancs des follicules clos quittent,

1. Das folliculäre Drüsengewebe der Schleimhaut der Mundhöhle, etc., *Zeitschrift wiss. Zool.*, vol. XIII, 1863.

2. A. — Ueber die Mandeln u. deren Entwicklung, *Correspondenz-Blatt für Schweitzer Aerzte*, n° 17, p. 537, 1890, et B. — Die Entwicklung des adenoïden Gewebes, etc., *Festschrift zur Feier des 50e Doctor-Jubiläum von W. von Nägeli u. A. von Kölliker*, Zürich, 1891.

3. *a.* — The Develop. of the adenoïd tissue... of the tonsil, etc., 3e vol. *of laboratory Reports issued by the royal College of Physicians*, Edinburgh, 1891 ; *b.* — Of the Fonction of the Tonsils, *Edinburgh med. Journal*, nov. 1891.

à un moment donné, les mailles du tissu réticulé; ils pénètrent entre les assises épithéliales des cryptes; ils les traversent, puis perforent et détruisent les cellules épithéliales pour aller tomber dans la cavité buccale.

Il me semble inutile de rechercher dans quel but les globules blancs accomplissent des voyages aussi compliqués; est-ce pour débarrasser l'organisme de certains déchets organiques ou pour le libérer des microbes dont ils se seraient emparés?

Quoi qu'il en soit, la théorie précédente a eu un grand retentissement et de nombreux auteurs ont cru retrouver des faits analogues de développement et de physiologie dans les diverses régions de l'économie où il existe des follicules clos.

Je me borne à indiquer brièvement les travaux suivants.

Flesch [1] et Rubeli [2] considèrent les follicules clos qu'on trouve dans l'œsophage de plusieurs animaux comme des amas de leucocytes d'origine mésodermique, destinés à être versés dans l'œsophage.

Zawarykin [3] croit apporter, par l'étude de l'amygdale, des faits nouveaux en faveur de l'hypothèse de Stöhr, qui admet l'immigration des leucocytes mésodermiques dans l'épithélium des cryptes.

Stöhr [4], continuant ses recherches sur le développement des follicules clos des plaques de Peyer, affirme à nouveau que les éléments (globules blancs et trame) de ces organes reconnaissent tous une provenance mésodermique. Les cryptes ou diverticules épithéliaux de la muqueuse sont des portes ménagées pour faciliter la sortie des globules blancs et leur arrivée dans le canal digestif.

Tomarkin (*Anat. Anzeiger*, 1893, p. 20?) étudie les rapports qu'affectent les cryptes épithéliaux avec les follicules clos de l'intestin du cobaye et pense qu'il n'existe entre eux aucune relation génétique.

N. Czermack [5] a fait ses études sur l'intestin de cobayes âgés de quelques jours, et conclut à l'origine *mésodermique* des plaques de Peyer. Nous avons déjà discuté ses résultats (p. 489).

Küchenmeister [6] a examiné, sur les cobayes ou lapins nouveau-nés, le développement des follicules clos du cæcum; il prétend que les leucocytes apparaissent d'abord dans le mésoderme ou chorion, au-dessous de la membrane basale; l'épithélium est à cette époque libre de leucocytes; c'est donc dans le chorion que débuterait l'ébauche du follicule clos.

1. Flesch, Ueber die Beziehungen..., *Anat. Anzeiger*, 1888, p. 283.
2. Ueber den Œsophagus des Menschen u. verschied. Hausthiere, *Inaug. Diss.*, Bern, 1889, et *Archiv f. wis. u. prak. Thierheilk*, Bd. XVI.
3. Ueber das Epithel der Tonsillen, *Anat. Anzeiger*, 1889, p. 467.
4. Ueber die Lymphknoten des Darmes, *Archiv f. mik. Anat.*, Bd. XXXIII, 1889.
5. Einige Ergebnisse über die Entwick. etc., *Archiv f. mik. Anat.*, Bd. XXXXII, 1893.
6. Beiträge zur Entwick. der Darmlymphknötchen, *Inaug. Disser.*, Rostock, 1895.

2° *Les cellules rondes ou globules blancs des follicules clos sont d'origine épithéliale.*

Dès 1885 j'ai constaté que l'épithélium des invaginations épithéliales prend une part active à la formation des follicules clos. C'est par l'étude de la *bourse de Fabricius* des oiseaux et des amygdales des mammifères que j'ai réussi à découvrir ce fait. En passant mes propres travaux en revue, il me semble avantageux de distinguer les résultats qui découlent de l'*évolution morphologique* et qui me semblent dès longtemps acquis, et de les séparer des conclusions que j'avais formulées sur l'histogénèse et que de nouvelles recherches me permettent de simplifier et de compléter dans une large mesure.

a. — *Résultats dus à l'évolution morphologique.* — *Les follicules clos prennent naissance aux dépens de l'épithélium des invaginations que pousse la muqueuse digestive* : telle est la formule qui résume plusieurs notes que j'ai communiquées en 1885 et en 1886 à l'*Académie des sciences* et à la *Société de biologie* (voir Mém. 1, 2, 3, 4, 5, 6, 7, 8 et 9). Les amas ou grains épithéliaux existent aux endroits mêmes où se développeront et persisteront les follicules clos adultes.

« Le processus initial, ai-je dit (*Comptes rendus de l'Académie des sciences*, 14 décembre 1885, p. 1285) est partout le même : il consiste en une poussée d'invaginations épithéliales dans le mésoderme, où existent déjà les glandes en grappes sous-muqueuses [1]. Jusque vers le milieu de la vie fœtale, on constate que ces introrsions (invaginations) sont délimitées, du côté du tissu mésodermique, par une membrane semblable à la paroi propre des glandes en grappes, séparant constamment ces dernières du tissu lamineux (conjonctif) qui les enveloppe. Mais, vers la fin de la gestation, le fond et les parties latérales des bourgeons épithéliaux, qui

1. Bien qu'il ne s'agisse que d'une particularité de mince importance, je demande au lecteur la permission d'insister sur ce passage. Il témoigne, en effet, que j'avais distingué, voici bientôt douze ans, les ébauches des glandes sous-muqueuses (salivaires ou *ouvertes*), et les invaginations épithéliales qui donnent naissance aux follicules clos (*glandes closes*). Depuis lors j'avais, dans mon mémoire (n° 10), décrit et représenté (fig. XIV *gl*, fig. XXVIII *gs*, fig. XXIX *gls*, fig. XXXIII et XXXIV) de véritables amas de glandes salivaires au-dessous des ébauches épithéliales des follicules clos.

Cette distinction, paraît-il, n'était suffisamment marquée ni dans mon texte, ni dans mes planches, puisque, en dépit de toutes ces précautions, M. Jean Renaut (*Traité d'histologie pratique*, t. II, p. 487, 1897) m'accuse d'avoir confondu les ébauches épithéliales des follicules clos avec les glandules salivaires. Un formidable pavé que le Maître lance là dans mes modestes plates-bandes! J'en suis navré, je le confesse — moins pour moi cependant que pour la clairvoyance de mon bienveillant contradicteur. Que M. J. Renaut me permette une brève observation. Cette manière d'écrire l'histoire rappelle de trop près les procédés des Révérends Pères. Affaire de milieu, sans aucun doute. Je sais bien que la vérité ne fleurit pas volontiers sur la colline de Fourvières. Mais rien n'obligeait M. Renaut à orienter ses promenades dans cette direction. Quoi qu'il en soit, il faut croire que la théorie chère à M. Renaut se sent bien malade puisque son promoteur, pour la sauver, ne dédaigne pas de recourir à de pareils arguments.

deviennent creux, comme l'involution primitive, manquent de paroi propre. »

Dans mes publications ultérieures (Mém. nos 10, 12, 13, 14, 15), je me suis efforcé de montrer, dans mes dessins et mes descriptions, que les prolongements épithéliaux des invaginations sont toujours disposés dans les amygdales dans l'ordre même que les follicules clos de l'adulte affecteront plus tard autour de l'invagination primitive.

Après avoir étudié les follicules clos qui constituent les plaques de Peyer des mammifères, j'ai annoncé (Mém. nos 11, 12, 13, 14, 15 et 16) que, dans l'intestin, *ces organes prennent également naissance et s'accroissent aux dépens de bourgeons épithéliaux*. (Voir surtout Mém. n° 16, p. 33, et les dessins qui accompagnent ce travail.)

b. — En ce qui concerne l'*histogénèse* du follicule clos, je n'ai bien vu pendant longtemps qu'un côté de la question : c'est la *descendance des éléments arrondis ou globules blancs*. Au lieu de les supposer provenir des vaisseaux ou provenir des cellules conjonctives, je les ai vus dériver des cellules épithéliales en voie de division.

Dès le mois de décembre 1886 (n° 9) j'ai annoncé à la *Société de biologie* que les cellules épithéliales des ébauches amygdaliennes donnent naissance, en se divisant, à de nombreuses assises de petites cellules « mal délimitées, à corps cellulaire réduit ». — « Ce sont ces cellules (Mém. n° 10, p. 356) qui constituent les éléments propres des amygdales. »

J'ai constaté en outre (Mémoire cité, p. 35) que tout le follicule clos ou grain purement épithélial se transforme peu à peu en éléments mal délimités. Autrement dit, des espaces clairs se produisent entre les cellules épithéliales qui, par division, produisent des éléments basilaires.

Mes dessins (Mém. n° 10) représentent exactement : 1° le follicule clos quand il est à l'état de cellules épithéliales juxtaposées; 2° la portion du follicule clos passée à l'état de tissu réticulé *au premier stade*, c'est-à-dire sans vaisseaux sanguins, et *au deuxième stade* ou vasculaire.

Comment ces cellules arrondies ou globules blancs arrivent-ils à être compris dans les mailles d'un réticulum? Quand les cellules épithéliales, à force de se diviser, deviennent plus petites, toute disposition épithéliale disparaît et on se trouve tout à coup en face d'une charpente réticulée.

A l'examen de mes préparations, l'idée de la transformation des bourgeons épithéliaux en tissu réticulé s'est présentée bien souvent à mon esprit. Témoin le passage suivant (Mém. n° 10, p. 337 et 338) : « On pourrait peut-être admettre que les bourgeons épithéliaux qui partent des involutions primitives prendraient, dès qu'ils sont enveloppés par le tissu chorial, des caractères rapprochant leurs éléments de la nature des cellules conjonctives; il y aurait, en un mot, une transformation des cellules épithéliales en cellules conjonctives. Celles-ci évolueraient plus tard comme tout tissu mésodermique.... »

Mais ces lueurs de réalité ne furent pas assez vives pour entamer ma foi en la tradition qui voulait que le réticulum fût de nature mésodermique. J'ai tenu ferme au fait constaté, c'est-à-dire à l'origine épithéliale des

cellules rondes; mais, pour expliquer la présence des fibrilles conjonctives entre ces cellules, j'ai pensé que les cellules *mésodermiques* pouvaient seules accomplir ce remaniement, grâce à leurs mouvements amiboïdes.

Après avoir vu et figuré (Mém. n° 10) l'aspect clair que prend l'amas épithélial avant l'apparition du réticulum, je croyais que cela résultait du développement d'espaces que suivraient ensuite les prolongements des cellules conjonctives pour aller constituer la charpente réticulée du follicule clos.

C'est à la suite d'une série de recherches tout autres[1] que j'ai reconnu, l'année dernière seulement, combien est fantaisiste le mode de développement du tissu conjonctif tel qu'on l'admet classiquement. Fibrilles et espaces interfibrillaires sont le résultat d'une élaboration intra-cellulaire et non point le fait d'une exsudation ou d'une action catalytique ou mystérieuse quelconque.

Cette fois-ci j'étais bien décidé à ne plus admettre que ce que je voyais évident dans mes propres préparations.

Il est vrai que, dans l'intervalle de ces douze ans, les méthodes s'étaient considérablement perfectionnées, de sorte que j'ai pu m'entourer de précautions plus rigoureuses pour m'orienter vers la lumière.

En résumé, après que le développement morphologique m'eut montré en 1885 : 1° que *la place des futurs follicules clos est occupée par des bourgeons épithéliaux*, 2° que *les cellules rondes ou globules blancs sont des descendants des cellules épithéliales de ces bourgeons, je crois pouvoir affirmer aujourd'hui que la charpente réticulée provient elle-même de ces bourgeons épithéliaux. En un mot, tout le follicule clos* (*cellules rondes et charpente*) *est d'origine épithéliale.*

Travaux confirmatifs des miens. — Simultanément ou à la suite de mes recherches parurent des travaux parlant dans le même sens, c'est-à-dire en faveur de l'origine épithéliale d'une partie ou de tout le follicule clos.

Deux ans à peine après mes premières recherches, M. v. Davidoff[2], sans les connaître, fit des observations analogues aux miennes. En étudiant chez le cobaye les relations qu'affecte l'épithélium intestinal avec le tissu lymphoïde sous-jacent, il trouva une véritable continuité entre les éléments de ces deux couches. Il émit l'opinion que les leucocytes du chorion dérivent des éléments épithéliaux sus-jacents.

Il ne pensa pas que les leucocytes puissent aller traverser le revêtement épithélial pour tomber dans l'intérieur du canal digestif, mais il admit qu'ils gagnent le chorion sous-jacent. Les leucocytes se détacheraient par étranglement des cellules épithéliales qui seraient ainsi les cellules mères, les ancêtres des éléments lymphatiques.

Rüdinger[3] a constaté, dans l'*appendice vermiculaire* de cinq suppliciés,

1. Sur le développement des bourses muqueuses, *Journal de l'anat. et de la physiol.*, 1896, p. 256.
2. *Arch. f. mik. Anat.*. Bd. XXIX, 1887.
3. *Anatomische Gesellschaft*, 1891.

la disparition des glandes de Lieberkühn; à leur place, il a trouvé des follicules clos. Il regarde comme probable que les cellules cylindriques des glandes de Lieberkühn se transforment en globules blancs.

H. Klaatsch[1] a observé dans le cæcum de l'Échidné et dans la partie avoisinante de l'intestin des amas de follicules clos constituant des plaques de Peyer. Des tubes glandulaires partant de la surface de la muqueuse intestinale se prolongeraient jusqu'au centre des follicules clos. Le fond de ces tubes présentait des bourgeons glandulaires terminaux. A considérer l'ensemble du follicule clos, la formation épithéliale forme la masse principale du follicule clos, dont la périphérie est composée de tissu lymphoïde. Une figure annexée au mémoire de M. Klaatsch met ces relations en pleine évidence.

Les observations précédentes ont trait aux follicules clos de l'intestin. Une série de recherches faites par Mme *E. Naville*[2] montrent que les follicules clos de la conjonctive du chien ont un développement analogue, c'est-à-dire qu'ils sont d'origine épithéliale.

Vers la fin du premier mois après la naissance, Mme Naville a vu se former sur le chien (*loc. cit.*, fig. 1) un épaississement épithélial de la troisième paupière; au début du deuxième mois, cet épaississement fait une saillie prononcée dans le chorion (fig. 2); un peu plus tard, cet amas épithélial a la forme et la constitution d'un follicule clos (fig. 3). « Les cellules (de cet amas), dit l'auteur (*loc. cit.*, p. 454) se différencient en cellules arrondies d'une part et en cellules étoilées de l'autre, en même temps que tout l'organe est pénétré de vaisseaux sanguins. »

« En résumé, conclut Mme Naville, c'est par la prolifération et l'épaississement de l'épithélium que débute l'ébauche du follicule clos. Après que cet amas épithélial a fait une saillie dans le chorion, il s'isole peu à peu de l'épithélium originel et constitue ainsi le follicule clos achevé. »

3° *Origine à la fois mesodermique et épithéliale des leucocytes des follicules clos.*

Prenant[3] enfin hésite à se prononcer sur la provenance mésodermique ou endodermique des amas leucocytaires. Il constate la présence de leucocytes dans l'épithélium pharyngien et œsophagien de l'orvet, mais il note en même temps l'existence d'une membrane basale plus ou moins nette qui les sépare du tissu conjonctif sous-jacent.

Aussi l'auteur n'ose-t-il conclure « ni à l'immigration intra-épithéliale de leucocytes venus du chorion, ni à la genèse épithéliale de leucocytes ».

1. Ueber die Betheiligung von Drüsenbildungen am Aufbau der Peyer'schen Plaques, *Morpholog. Jahrbuch*, XIXe vol., 3. Heft, p. 548, 1892.

2. Sur le développement des follicules clos dans la conjonctive oculaire, *Comptes rendus de la Soc. de biologie*, 1896, p. 451.

3. Sur la présence d'amas leucocytaires dans l'épithélium pharyngien, *Bibliographie anatomique*, n° 1, 1896.

En ce qui concerne l'opinion des livres didactiques, il est toujours intéressant de voir les auteurs suivre le courant du pays ou de l'école où ils enseignent; comme ils n'ont pas fait, le plus souvent, d'observation personnelle sur le sujet spécial, c'est le sentiment ou des considérations subjectives qui les guident dans leur choix.

C'est ainsi que S. Minot [1] se prononce pour la théorie mésodermique.

O. Hertwig [2] reproduit l'hypothèse de Stöhr : les leucocytes sortis des vaisseaux sanguins formeraient des amas qui se *différencient* [3] en follicules clos.

O. Schultze [4] enseigne la même chose : les globules blancs mésodermiques pénétreraient dans l'épithélium des bourgeons ou cryptes dès le cinquième mois de la vie intra-utérine. Il ne dit pas dans quel but. Ensuite « le tissu conjonctif fibrillaire qui enveloppe les bourgeons se transforme (*Umbildung*) en tissu adénoïde où les follicules clos ne deviennent distincts qu'après la naissance ».

En France, par contre, plusieurs anatomistes se rallient à mon opinion.

Debierre [5] dit : « Les amygdales naissent de bourgeons épithéliaux de la muqueuse buccale. »

Testut [6] cite mes observations montrant « que les follicules clos des amygdales ne sont autre chose que des proliférations épithéliales de la muqueuse qui tapisse les cryptes ».

Prenant [7], après avoir passé en revue ma manière de voir et celle de Stöhr, fait suivre son exposé des réflexions suivantes : « On pourrait encore imaginer une troisième manière de voir, qui cependant jusqu'ici n'est appuyée sur aucun fait pour ce qui concerne le développement de l'amygdale : le tissu adénoïde de cet organe serait tout entier un produit épithélial. »

On voudra bien remarquer que mon ami Prenant a eu, à plusieurs années d'intervalle, la même idée que j'avais émise dès 1888. (Voir plus haut, p. 502.) C'était là la bonne voie et il est vraiment dommage que M. Prenant ait fait, comme il le dit lui-même, des coupes trop épaisses, quand il a étudié plus tard les rapports qu'affectent les amas leucocytaires avec l'épithélium pharyngien. (Voir plus haut, p. 504.)

Arrivons au *traité* de P. Poirier [8]. Dans la nouvelle Anatomie, chaque fois que l'auteur rencontre sur sa route un groupe de follicules clos, il ne manque jamais de prêter audit groupe une structure et des fonctions absolument différentes de celles qu'il attribue aux groupes congénères

1. Ch. Sedgwick Minot, *Lehrbuch der Entwickelungs geschichte des Menschen*, trad. allemande, 1894, p. 771.
2. *Lehrbuch der Entwicklungsgeschichte des Menschen u. der Wirbelthiere*, 5e édit., 1896, p. 298.
3. Voir plus haut la note, p. 470.
4. *Grundriss der Entwicklungsgeschichte des Menschen*, Leipzig, 1897, p. 360.
5. *Traité élémentaire d'anatomie*, t. II, p. 457, 1890.
6. *Traité d'anatomie humaine*, 1re et 2e éd., p. 436, 1894.
7. *Éléments d'embryologie*, etc., livre II, p. 172.
8. *Tube digestif*, t. IV, p. 96, 130, 159, 160, 161, 288, 289, 290.

étagés, en amont ou en aval, dans les parois du tube alimentaire. Impossible de pousser plus loin l'éclectisme. On nous sert là toute une macédoine d'hypothèses dont la variété n'a d'égale que la fantaisie. Il y en a pour tous les goûts. Le fait d'avoir glané cette provende hétéroclite, de droite et de gauche, chez certains anatomo-pathologistes étrangers aux plus simples notions de l'anatomie générale et de l'embryologie, s'il témoigne d'une heureuse mémoire et d'un brillant estomac, donne par contre une piètre idée de l'intelligence que possède le collectionneur de tant de belles conceptions.

4° *Couche et éléments épithéliaux basilaires.*

Nous avons déjà vu (p. 469) que, pour les épithéliums de revêtement, les auteurs sont à peu près unanimes à considérer la couche profonde (*basale* ou génératrice, couche-matrice) comme formées d'éléments distincts unis par un ciment. Il en va de même des dérivés épithéliaux (glandes, poils, cristallin, etc.).

J'ai fait remarquer que Manille Ide reconnaît implicitement la distinction que j'ai établie entre la *couche* basilaire et les couches suivantes. (V. p. 470.)

La description que j'ai faite à diverses reprises de la *couche basilaire* n'a rencontré aucun écho ni d'approbation, ni d'opposition. Et cependant, malgré ce silence universel, les éléments basilaires n'existent pas moins, tels que je les ai caractérisés. Mais, s'il est inutile de recourir au texte des ouvrages qui sont muets de propos délibéré, il devient très intéressant d'étudier les planches et dessins qui accompagnent la plupart des travaux originaux. Ces documents sont très explicites à cet égard. Ils affirment, dans nombre d'organes épithéliaux, l'existence d'une couche et des *éléments basilaires identiques à ceux que je décris dans les ébauches amygdaliennes, les membranes et autres formations épithéliales.*

Voici quelques exemples que j'ai pu recueillir à l'appui de mes assertions.

G. Auburtin[1], en étudiant la régénération des poils, montre que le bulbe du nouveau poil commence par une masse épithéliale qui provient de cellules cylindriques et dont les éléments n'ont pas d'orientation déterminée. L'examen de ses dessins (Taf. XXIV, fig. 5 et 8, et Taf XXV, fig. 10 et 11) concorde avec mes observations : le bourgeon épithélial, qui est en pleine prolifération et qui est l'ébauche du nouveau bulbe, se compose d'un complexus épithélial identique de tous points à ma

1. Das Vorkommen, etc., *Archiv f. mik. Anat.*, Bd. 47, p. 472.

couche basilaire. J'appelle encore l'attention sur les noyaux en croissant de la fig. V, analogues à ceux de mon dessin (fig. 11, près. Mém.), et se trouvant également à la limite des cellules en karyokinèse.

Dans le livre de J. Renaut[1], l'artiste représente le bulbe du poil comme une masse de cellules basilaires, telles que je les définis depuis plus de onze ans; dans le texte, au contraire, M. J. Renaut en décrivant le cône pileux ou bulbe parle : 1° de la couche génératrice, 2° des cellules du corps muqueux formant d'emblée des séries élévatoires ascendantes et très allongées. Quant au protoplasma homogène et fusionné qui est représenté dans les figures, et qui renferme les noyaux, il n'en est pas fait mention.

D'ailleurs toute la description de l'auteur est marquée au coin d'une certaine fantaisie, pour ne pas dire davantage. En effet, les cellules du cône pileux « sont reliées, dit-il (*loc. cit.*, p. 337), les unes aux autres par des fibres unitives »; puis une page plus loin (p. 338) M. Renaut ajoute : « Tous les détails des crêtes et des fibres unitives sont noyés dans la substance cornée qui leur est isoréfringente et deviennent pour cette raison invisibles. » J'avoue que je comprends mal; ou bien les fibres sont visibles, et alors l'artiste a donné un dessin inexact, ou bien la figure a raison. La chose, à vrai dire, n'est pas impossible, et alors les crêtes et les fibres unitives n'existent que dans l'imagination de l'auteur.

M. J. Renaut (*loc. cit.*, p. 184, fig. 444) emprunte à M. Vialleton une figure du névraxe d'une larve de triton; c'est un complexus de *cellules basilaires*. L'auteur la cite comme un exemple de neuro-épithélium, mais où est le *ciment*, sans lequel il n'y a pas d'épithélium, selon M. J. Renaut lui-même (*loc. cit.*, p. 1)?

F. Maurer[2] figure (Taf. V, fig. 13, 14 et 15) les ébauches des glandes cutanées chez la larve de grenouille (*Rana temporaria*); dans l'explication de ces dessins, les éléments de ces ébauches sont tout simplement désignés sous le nom de « complexus de petites cellules arrondies qui proviennent de la prolifération des cellules épidermiques ». L'inspection de ces dessins montre que le corps de chacune des petites cellules n'est nullement délimité; c'est une couche de cellules à protoplasma homogène et fusionné (cellules basilaires).

E. Vollmer[3] a étudié le développement de nouvelles glandes cutanées en excitant par un courant électrique la peau des tritons. Après avoir provoqué la fonte et la destruction des éléments de l'ancienne glande, il a vu se développer, au bout de quelques jours, aux dépens des cellules de la couche de Malpighi, un nouveau bourgeon épithélial. Les dessins annexés au mémoire de Vollmer démontrent clairement que ces jeunes bourgeons sont constitués par des cellules à protoplasma homogène et fusionné, c'est-à-dire de *cellules basilaires*. (*Fixation par le liquide de Flemming.*)

1. *Traité pratique d'histologie*, t. II, p. 337, fig. 507; p. 340, fig. 509, et p. 320, fig. 496.
2. *Die Epidermis u. ihre Abkömmlinge*, Leipzig, 1895.
3. Ein Beitrag zur Lehre der Regeneration, *Archiv f. mik. Anat.*, Bd. 42, p. 405.

Erik Muller[1], étudiant sur les larves du triton la régénération du cristallin, figure les divers stades de l'ébauche cristallinienne (Taf. IV, fig. 10, 11, 12, 13). Le nouveau cristallin prend naissance aux dépens de l'épithélium postérieur de l'iris. Cet épithélium prolifère et par division indirecte produit un bourgeon qui s'avance vers le bord pupillaire. Fait intéressant et dont le texte ne parle pas : le 12e jour, 13e et 14e jours, l'ébauche cristallinienne est un complexus épithélial (fig. 10, 11, 12), identique à une couche de cellules basilaires. Le 13e jour, les cellules centrales commencent à avoir des limites, mais les couches antérieure et postérieure du jeune cristallin continuent à être formées de cellules basilaires.

Je ne veux pas allonger cette liste outre mesure; ces exemples suffisent pour conclure. En effet, de deux choses l'une : ou bien les dessins que j'invoque ne représentent pas la réalité et ne sauraient servir de base à une démonstration non plus qu'à une critique, ou bien, au contraire, ils sont conformes à la nature des choses et, dans ces conditions, on doit s'étonner de voir les auteurs donner des tissus une description qui ne concorde pas avec leurs dessins.

III. — Transformation de l'épithélium des cryptes amygdaliens de l'adulte en tissu réticulé.

Les invaginations creuses qui persistent chez l'*adulte*, sous la forme de cryptes dans le tissu amygdalien, au centre de chacun des lobes, sont revêtues d'un épithélium, dont l'aspect et la structure sont très variables.

En examinant les figures VIII, IX, XV, XVI, XXVII, XXXI, XXXII (Mém. n° 10), on constate que le revêtement épithélial de ces cryptes possède les mêmes couches que l'épithélium buccal; ce sont des assises successives : 1° de cellules cylindriques; 2° de cellules polyédriques; 3° de cellules aplaties. Mais sur divers points, qui sont d'autant plus nombreux que les animaux sont plus âgés, on est frappé par une disposition et une constitution bien différentes (voir fig. 11 du présent Mémoire). Les cellules profondes cylindriques et polyédriques ont disparu; à leur place existe un tissu réticulé (*r*). L'épithélium se réduit à un certain nombre de cellules d'abord polyédriques (en *p*), puis aplaties (*s*), qui limitent la lumière du crypte. Des gros noyaux de ces cellules superficielles

1. *Arch. mik. f. Anat.*, Bd. 47, 1896, p. 23.

(*e*), les uns sont arrondis ou ovalaires et à contours nets, les autres offrent une partie centrale claire, et une portion périphérique, qui se colore avec énergie en affectant la forme d'un croissant. Les corps cellulaires sont constitués par un protoplasma dense, à fibrilles fines et serrées et uniformément réparties, ou bien plus accentuées à la limite de deux cellules, de façon à figurer des lignes plus réfringentes (*ciment* des auteurs).

Quant aux éléments (*r*, *a*, *l*) qui ont remplacé les assises profondes, ils constituent par leur réunion un *tissu réticulé type*. Ce sont des trabécules anastomosées qui, de distance en distance, renferment des gros noyaux analogues à ceux des assises épithéliales superficielles (grains de chromatine clairsemés et réticulum nucléaire lâche). Ces noyaux de la charpente sont peu colorables. Les trabécules circonscrivent des mailles dans lesquelles on aperçoit des noyaux plus petits et se teignant énergiquement. Les uns, entourés d'un corps cellulaire plus étendu (*a*), sont encore adhérents à la charpente par un ou plusieurs prolongements protoplasmiques, les autres réduits, pour ainsi dire, à la substance nucléaire, sont libres dans l'intérieur des alvéoles du tissu réticulé.

Étudions les connexions de ce tissu réticulé : 1° *avec l'épithélium superficiel*; 2° *avec le tissu réticulé* sous-jacent.

En approchant de l'épithélium, les trabécules deviennent plus larges et plus serrées et les alvéoles plus petits. Autre fait à noter et dont l'importance n'échappera à personne : ces trabécules se continuent, *sans ligne de démarcation*, avec le protoplasma des cellules épithéliales. Elles ne sont, en un mot, que les portions persistantes des cellules épithéliales où il s'est produit des vides.

En suivant, d'autre part, le tissu réticulé du côté profond (fig. 12), on voit le nombre des éléments cellulaires diminuer, les trabécules se raréfier, les mailles s'élargir, et les prolongements s'amincir de plus en plus; de sorte qu'ils cloisonnent fort incomplètement les immenses alvéoles remplis partiellement de cellules rondes ou leucocytes.

En somme, nous sommes là en présence d'un tissu épithélial, dense et plein, qui a disparu par places et dont les trous logent des cellules libres.

Comment se sont produits l'aspect alvéolaire de l'épithélium des cryptes, la continuité des cellules épithéliales avec le réticulum du tissu folliculaire et la genèse des cellules rondes?

Pour discerner la texture et la nature de ces tissus qui paraissent si dissemblables, il est indispensable d'employer ici, comme pour les premiers stades, les procédés qui conservent les images karyokinétiques.

C'est la méthode précédente qui, chez le bœuf, le cheval et le porc *adultes* m'a donné la clé de l'ensemble des phénomènes et qui m'a permis de les relier les uns aux autres. La figure 13 reproduit l'un des aspects multiples que j'ai observés dans cet épithélium au point de vue de la multiplication cellulaire. Elle provient d'un bœuf adulte (trois ans environ). On y aperçoit les cellules épithéliales dont la couche corticale unie à la couche congénère des cellules voisines donne lieu aux lignes réfringentes, dites intercellulaires. Ces cellules épithéliales possèdent un gros noyau (*e*) entouré d'un protoplasma plus transparent que le reste du corps cellulaire et simulant par places un espace clair et vide. Le noyau de l'une des cellules est en voie de division et présente une belle plaque équatoriale.

Remarquons que le protoplasma situé en dedans de la ligne réfringente (*c*) s'est seul modifié; il est séparé de cette ligne par un cercle clair.

En comparant à cet aspect une série d'autres images karyokinétiques, on constate que, à mesure que la division avance, le protoplasma du cercle clair subit la fonte sur divers points. La division une fois achevée, les deux jeunes cellules ne sont plus reliées à la coque périphérique que par des tractus protoplasmiques semblables à ceux qui sont dessinés en *a*. Par les progrès de la fonte protoplasmique, il se forme une logette ou alvéole qui renferme une ou deux petites cellules arrondies plus ou moins réduites à un noyau très colorable, telles qu'on en aperçoit sur la figure en *l*. Vu la minceur des coupes, on n'en rencontre généralement qu'une sur une section. La couche corticale ou ligne réfringente continue à faire partie du complexus épithélial et contribue, avec les cellules qui ne se sont pas divisées, à constituer la charpente réticulée qui soutient et renferme les cellules libres ou leucocytes.

J'ai cherché en vain, dans l'épithélium des cryptes amygdaliens, les phénomènes correspondant à la phase des follicules clos où les divisions actives des cellules aboutissent à la génération d'un tissu plein, c'est-à-dire à des couches épithéliales plus nombreuses que celles de l'épithélium originel. Ici la division de certaines cellules épithéliales est suivie immédiatement de la fonte partielle du pro-

toplasma des jeunes cellules, c'est-à-dire de la production : 1° de cellules jeunes ou globules blancs libres, et 2° de la charpente réticulée.

On peut ainsi résumer, par la formule générale suivante, la formation du tissu réticulé dans les cryptes amygdaliens ; c'est en partie ce qui se passe dans les follicules clos : 1) *production des cellules jeunes par mitose*, 2) *mise en liberté de ces cellules rondes par fonte d'une portion du corps cellulaire*, 3) *les cellules du tissu primitif qui persistent, en restant reliées les unes aux autres, constituent la charpente réticulée.*

1° Historique des cellules libres et des lacunes intra-épithéliales.

Depuis que Langerhans[1] a signalé l'existence de *cellules ramifiées* dans l'épiderme de la souris, on a beaucoup discuté sur la nature de ces éléments allongés ou étoilés, placés au milieu des cellules épithéliales ordinaires et caractérisés par *leur protoplasma brillant et leur petit noyau.*

Depuis Arstein[2], Biesiadecki[3], Ranvier, etc., on considère généralement ces petites cellules à protoplasma transparent et à petit noyau comme des globules blancs. Ranvier (*loc. cit.*, en note) invoque les raisons suivantes à l'appui de cette hypothèse :

« On constate souvent, au centre de ces cellules, la présence de noyaux bosselés semblables à ceux des cellules lymphatiques, tandis que leur corps, plus ou moins revenu sur lui-même sous l'influence des réactifs, n'occupe plus qu'une partie de la lacune intra-organique qu'il avait élargie dans sa migration. »

Voilà bien longtemps qu'Addison, Paget, Waller, Stricker ont entrevu la sortie des globules blancs hors des parois vasculaires et que Cohnheim a définitivement établi le fait dans ses expériences classiques. En se plaçant dans certaines conditions expérimentales, rien de plus facile que de voir cette *émigration* des globules blancs.

Une fois dans les tissus vasculaires, les globules blancs *émigrés* peuvent-ils, grâce à leurs mouvements amiboïdes, gagner les tissus non vasculaires? l'*émigration* est-elle suivie de l'*immigration*? En ce qui concerne les membranes épithéliales, de nombreux auteurs admettent la possibilité du phénomène et expliquent ainsi la présence des *cellules ramifiées* sus-mentionnées. D'ailleurs, les instincts et le travail de ces cellules rendraient compte de certains accidents, vides, trous, etc., qu'on rencontre dans les épithéliums; en effet, après avoir quitté le derme, les globules blancs s'infiltreraient dans le ciment intercellulaire, s'y

1. *Archiv de Virchow*, 1868, t. XLIV, p. 325.
2. Voir la littérature ancienne dans le *Traité technique* de Ranvier, 2e éd., p. 692.
3. *Manuel* de Stricker, p. 589.

creuseraient des lacunes et de cette façon transformeraient le tissu épithélial en un système alvéolaire (*infiltration de petites cellules*).

On le voit, cette théorie repose sur deux phénomènes réels (*émigration des globules blancs* et *amiboïsme de ces derniers*), qu'on a adaptés très ingénieusement à l'élucidation d'un autre fait. Mais je me demande encore une fois si jamais observateur a constaté l'*immigration des globules blancs dans l'épithélium* et *le sort ultérieur* de ces éléments; où a-t-on posé les règles de technique, qui mettent chacun à même de vérifier?

Ce que je sais, c'est qu'il existe des faits d'observation directe, qui parlent dans un tout autre sens. En effet, S. Mayer[1], après avoir soumis à une étude approfondie les prétendus leucocytes qu'on trouve dans l'épiderme de la grenouille, a vu que ce ne sont que des cellules *épithéliales modifiées*. J'ai signalé[2] ces résultats, mais en face de l'autre théorie toute-puissante, les ouvrages classiques passent le fait observé sous silence. N'est-il pas d'ailleurs plus commode de réciter la parole du maître que de regarder soi-même et de se prononcer en connaissance de cause?

Le seul énoncé du fait constaté par S. Mayer montre combien, en ce qui concerne l'épiderme, sont imaginaires l'immigration et le travail des globules blancs. Et c'est cependant sur cette hypothèse qu'on a fondé toutes les théories aujourd'hui à la mode, relatives aux modifications évolutives des amygdales. Car la conception classique du développement des follicules clos repose entièrement sur la supposition gratuite de l'émigration des globules blancs et de leur accumulation dans le chorion (voir p. 489); il nous reste à interpréter des phénomènes très réels, qui, selon les mêmes idées courantes, seraient également dus à l'immigration de ces mêmes globules blancs ou de leurs descendants.

Voici l'exposé des faits. De bonne heure de nombreux observateurs signalèrent, dans les amygdales, un amincissement et une disparition partielle ou totale de l'épithélium pavimenteux stratifié des cryptes[3]. La plupart n'y attachèrent pas une grande importance, d'autres y voyaient une altération pathologique (Kölliker, Luschka, Ganghofner, Cornil).

Böttcher, enfin, pensait qu'aux points où la muqueuse faisait défaut, les follicules clos avaient fait effraction et s'étaient vidés de leur contenu, qui serait déversé ainsi dans la lumière du crypte amygdalien.

Mon honorable ami et contradicteur le professeur Stöhr a publié sur ce sujet un travail des plus importants, qui mérite une analyse détaillée.

C'est sans conteste à cet histologiste[4] que revient le mérite d'avoir le premier bien décrit et figuré les excavations ou logettes qu'on trouve dans l'épithélium qui revêt les cryptes amygdaliens. Il en compare l'aspect à celui d'une éponge. Quand les loges sont plus grandes, elles représentent de vraies lacunes qui s'étendent du chorion sous-jacent

1. *Lotos*, 1892, Neue Folge, Band XII.
2. *Ce Journal*, 1893, p. 548.
3. Je renvoie pour les indications bibliographiques au Mémoire de M. Stöhr, p. 213, que je cite plus loin.
4. Stöhr, Ueber Mandeln u. Balgdrüsen, *Archiv f. pathol. Anat. u. Physiol.*, Bd. 97, p. 211, 1884.

jusqu'à la surface libre de l'épithélium; elles restent néanmoins cloisonnées par de minces cordons épithéliaux. Parfois, il n'est plus possible de distinguer la limite qui sépare l'épithélium du chorion. Sur certains points, les lacunes renferment une cellule étoilée, et ce n'est qu'à la surface de la muqueuse que persistent quelques assises de cellules épithéliales intactes. Le plus souvent, les couches épithéliales sont percées de lacunes qui leur donnent l'apparence d'un crible.

Les procédés d'étude que Stöhr a employés sont les suivants : dissociation après séjour dans l'alcool au tiers; coupes après fixation par des solutions diluées d'acide chromique, par l'alcool ou le liquide de Kleinenberg. Il ajoute (*loc. cit.*, p. 230) qu'il a essayé d'autres procédés pour étudier le mode de régénération de l'épithélium des cryptes; mais jamais il n'a pu voir une seule image karyokinétique dans les cellules épithéliales.

Dans ces conditions, Stöhr s'est demandé (*loc. cit.*, p. 219) si les cellules arrondies qu'on trouve dans l'épithélium sont des dérivés épithéliaux. Il se prononce pour la négative. « En effet, dit-il, quand ces cellules arrondies sont peu abondantes, elles se trouvent dans l'intervalle des cellules épithéliales pavimenteuses complètement intactes. Il admet par conséquent que ces cellules arrondies sont des leucocytes qui seraient venus du chorion sous-jacent. A l'endroit où les leucocytes ont abordé, par leurs mouvements propres, l'épithélium, la membrane basale est peu nette, effacée pour ainsi dire. Après avoir dépassé la membrane basale, les leucocytes s'engagent dans l'intervalle des cellules épithéliales en suivant les lignes de ciment intercellulaire. A mesure que ce dernier disparaît, les cellules épithéliales se séparent et se disloquent pour faire place aux leucocytes. »

Les leucocytes ne seraient point des éléments vieux, sur le point de mourir; car ils se colorent énergiquement et M. Stöhr décrit et figure leur multiplication par division directe. De l'ensemble de ces observations, M. Stöhr qui, j'y insiste, n'a pas vu un seul exemple de karyokinèse dans aucun élément, se croit en droit de conclure que le tissu adénoïde des amygdales et des glandes folliculaires fournit de nombreux leucocytes qui immigrent, grâce à leur amiboïsme, jusque dans l'épithélium.

Ils commencent par détruire le ciment intercellulaire, puis s'attaquent aux cellules épithéliales elles-mêmes, qu'ils rongent de façon à les transformer en éléments à côtés excavés, puis en cellules étoilées. Ainsi infiltré de leucocytes, le revêtement épithélial ne tarde pas à disparaître.

Dans son excellent livre d'histologie[1], Stöhr donne une figure d'une glande folliculeuse de la base de la langue et il recommande, pour en obtenir de pareilles, de fixer les éléments pendant quinze jours dans le liquide de Muller. On sait que ce procédé est insuffisant, car si ce mode de fixation conserve plus ou moins bien le réticulum et les leucocytes, ainsi que les logettes qui les contiennent, il ne donne aucun renseignement sur la division *indirecte* des cellules.

1. *Lehrbuch der Histologie*, etc., 7e édition, 1896, p. 188.

Dans le texte, l'auteur ajoute quelques lignes très explicites sur l'origine des leucocytes et leur destinée : le tissu adénoïde des follicules clos constitue des centres germinatifs où se produisent de nombreux leucocytes. Après s'y être multipliés, les leucocytes émigrent vers les cryptes, dont ils traversent la paroi épithéliale et tombent dans la lumière du diverticule. C'est par cette voie qu'ils parviennent dans la cavité buccale où ils se mêlent à la salive pour en constituer les *corpuscules muqueux*.

L'état alvéolaire, puis la destruction de l'épithélium sont ainsi, d'après M. Stöhr, le fait du passage et du travail spécial des leucocytes.

En France, divers auteurs ont observé des aspects et des dispositions analogues dans diverses membranes épithéliales.

M. J. Renaut [1], par exemple, a signalé, entre les cellules épithéliales, la présence d'espaces remplis de cellules arrondies.

Entre les cellules cylindriques de l'intestin et de l'estomac de certains poissons, existent des petites loges auxquelles il donne le nom de *thèques intra-épithéliales*. « Ces thèques ne sont point des espaces vides. On les voit remplies par une, deux ou plusieurs cellules présentant les caractères généraux des cellules lymphatiques et qui sont ainsi accumulées dans la cavité. Elles sont donc sur ce point en contact avec de nombreux éléments épithéliaux auxquels elles peuvent céder certains matériaux nutritifs. Ces cellules peuvent du reste aller plus loin et pénétrer entre les cellules cylindriques jusqu'à la surface libre. Telle est l'origine des globules du mucus. Ces cellules viennent du derme muqueux qui, au voisinage de l'épithélium, est tellement infiltré de globules blancs, que ces derniers se disposent à la file entre les faisceaux ou sur la ligne de contact de la lame fibreuse dermique et de son revêtement épithélial. »

L'ectoderme cilié des fosses nasales, du pharynx, des replis aryténo-épiglottiques et du vestibule laryngé renfermerait, selon Renaut, un système complet de thèques tout à fait analogue à celui que l'on rencontre dans l'intestin des poissons.

« C'est surtout quand la peau est un peu irritée qu'on observe les thèques en plus grand nombre, dans les intervalles des cellules à pied étirées en massue et en voie de végétation active... Les thèques se forment de préférence là où il existe, au sein de l'épithélium, un grand mouvement de pénétration des éléments lymphatiques. »

« De même, dans le revêtement épithélial unistratifié de l'intestin, les thèques les plus remarquables se trouvent sur les côtés latéraux des têtes des follicules clos du lapin, dans l'énorme appendice iléo-cæcal qui, chez cet animal, constitue une plaque de Peyer unique et géante.

« Là les cellules lymphatiques forment dans l'épaisseur de l'épithélium cylindrique, des colonies de 10, 15, 20 cellules ou même davantage. Pour prendre place, ces cellules fenêtrent même certaines cellules épithéliales tout comme celles d'une colonie interstitielle fenêtrent les faisceaux conjonctifs, pour les réduire à l'état de travées du tissu réticulé. On

1. Dermatoses, *Dictionnaire encyclopédique des sciences médicales*, p. 161, et *Traité pratique d'histologie*, t. II, 1897, p. 155, 156 et suivantes.

peut isoler ces cellules épithéliales sous forme d'une sorte de panier, limité à la surface par un plateau strié plus ou moins déformé ou aminci et profondément par un pied de configuration terminé par le plateau basal d'insertion. Ici donc on peut conclure que les cellules lymphatiques occupant les thèques sont actives et remanient l'épithélium, fenêtrent ses cellules et transforment le point du *revêtement épithélial* qu'elles habitent en une sorte de tissu réticulé d'une nature toute particulière, il est vrai, mais rappelant celui des ganglions et les points lymphatiques du tissu conjonctif. De même, il est tout naturel de comparer de telles colonies intra-épithéliales de cellules lymphatiques à celles qui occupent et qui créent, au sein du tissu conjonctif, les nappes du tissu réticulé, les points folliculaires et les ganglions lymphatiques.

« Or, on sait maintenant que, dans les formations du tissu réticulé, les cellules lymphatiques se multiplient activement.

« Il est donc probable que l'apparition des thèques au sein des revêtements épithéliaux dont l'activité soit évolutive, soit fonctionnelle, subit un accroissement anormal ou doit être normalement plus considérable, est en relation avec l'accroissement parallèle et proportionnel de la nutrition de ces épithéliums par la lymphe. Les éléments de celle-ci, les cellules lymphatiques, s'accumulent alors dans les thèques qu'elles construisent par leur activité propre, qu'elles habitent pendant un certain temps et où très probablement aussi elles augmentent de nombre. »

Tandis que, plus haut (p. 509), j'ai donné des preuves visibles et tangibles de la *vitalité* et de l'*activité des épithéliums*, qui forment du plasma et des cellules jeunes pendant toute la vie, l'enseignement classique continue à regarder le revêtement épithélial des divers organes adultes comme une sorte de vernis protecteur, dont la nutrition et la vitalité seraient affaiblies.

Les cellules épithéliales de l'ectoderme ou de l'endoderme ne se suffiraient plus dès qu'elles sortent de leur phase embryonnaire; « elles admettent, dit Renaut[1], des éléments étrangers qui viennent leur apporter les éléments de leur nutrition. Ces éléments sont les globules blancs, production d'un autre feuillet blastodermique et qui sont les agents principaux des phénomènes nutritifs interstitiels des tissus. Comme tous les éléments hautement et exclusivement spécialisés par la différenciation organique, les cellules ectodermiques ne possèdent plus une nutricité assez active pour suffire aux besoins de leurs propres échanges organiques. Elles empruntent ce qui leur manque au milieu nutritif général intérieur, dont les globules lymphatiques sont les éléments actifs.

« Ces cellules, après avoir joué le rôle d'agents vecteurs de matériaux nutritifs (glycogène), se fixent dans l'ectoderme pour prendre part à sa rénovation ou sont rejetées comme le sont les globules blancs qui tra-

1. Dermatoses, *loc. cit.*, p. 163.

versent les épithéliums cylindriques et qui deviennent des globules de mucus. »

Concluons : quelle que soit la dénomination (lacunes, thèques) appliquée aux alvéoles, M. Stöhr d'une part, M. J. Renaut de l'autre ont constaté un fait réel : l'*existence d'alvéoles dans une membrane épithéliale* et la *présence de cellules arrondies ou globules blancs*.

Mais, pour se rendre compte de la formation des uns, de l'apparition des autres, ils ont négligé de s'adresser à l'observation et ils ont préféré s'en tenir à des considérations toutes fondées sur les instincts *imaginaires* des globules blancs qu'ils supposent tour à tour migrateurs, destructeurs ou édificateurs, selon les besoins de la thèse qu'ils soutiennent.

Je ne perdrai pas mon temps à relever point par point les assertions gratuites de ces auteurs; c'est déjà bien assez de m'être donné cette peine en 1888 (p. 337 et suiv. de mon Mém. n° 10). Aujourd'hui je n'adresse qu'une prière à mes contradicteurs : que ces ingénieux savants m'indiquent une méthode qui me permette de voir les globules blancs sortir des vaisseaux sanguins de l'*amygdale* ou d'un follicule clos quelconque, s'établir dans le chorion, puis immigrer dans l'épithélium et remanier les cellules épithéliales. Jusque-là je persisterai à penser qu'ils font marcher les globules blancs à rebours et qu'ils leur font exécuter des travaux superbes, mais qui n'ont jamais existé que dans leurs rêveries.

D'après les détails que j'ai fait connaître (voir plus haut, p. 487), les globules blancs, tant des follicules clos que des cryptes amygdaliens, ne représentent que des générations de cellules qui ont perdu tout ou partie de leur protoplasma. Ce ne sont pas des éléments embryonnaires susceptibles de concourir à la constitution de nouveaux organes. Comme le plasma qui résulte de la fonte ou de l'élaboration de leur corps cellulaire, les globules blancs ne servent plus qu'à être déversés dans le torrent circulatoire.

Quant au tissu réticulé lui-même, il ne figure que le canevas persistant des cellules épithéliales, qui se sont remaniées elles-mêmes, tant dans les follicules clos que dans le revêtement des cryptes amygdaliens. Ce ne sont point les éléments figurés de la lymphe ou du sang qui viennent soutenir et relever les forces des cellules épithéliales, qu'on suppose à tort d'être épuisées. L'observation des faits qui accompagnent la division cellulaire établit à cet égard

l'impuissance des leucocytes et affirme la valeur des cellules épithéliales. Ces dernières sont aptes non seulement à se suffire au point de vue nutritif; mais elles se comportent à la manière de toutes les cellules de l'embryon ou de l'adulte qui sont en pleine prolifération, c'est-à-dire qu'elles fournissent, par karyokinèse, des générations de nouvelles cellules pouvant aboutir à la production de cellules libres ou leucocytes.

Les faits que j'indique peuvent être vérifiés par tout débutant; il lui suffit de suivre un procédé de technique convenable. Quant aux conclusions que j'en tire, elles reposent d'une part sur l'observation attentive des phénomènes eux-mêmes, et de l'autre sur une déduction logique, qui consiste à les enchaîner rigoureusement les uns aux autres en rattachant chaque fait à son antécédent.

IV. — Valeur morphologique et fonctionnelle des follicules clos amygdaliens.

Les anatomistes du siècle dernier pensaient que les organes tels que les amygdales et les plaques de Peyer, étaient des glandes, préparant une humeur qu'elles répandaient dans le canal digestif.

Burdach [1], dans la première moitié de ce siècle, constata que les organes précédents sont privés en réalité de conduits excréteurs; mais les voyant sans relation avec le monde extérieur et très riches en vaisseaux sanguins, il supposa qu'ils ne peuvent servir qu'à la métamorphose du sang. Le terme de *glandes vasculaires sanguines* exprime admirablement l'idée de Burdach. Elle est cependant trop générale, puisqu'elle ne donne aucun renseignement ni sur l'anatomie ni sur le mode de fonctionnement de ces organes.

La découverte des cellules libres, analogues aux globules blancs et incluses dans un réticulum conjonctif, fut, dès le milieu de ce siècle, un progrès énorme : ces organes étaient donc un lieu ou foyer de formation de leucocytes.

Tant qu'on admit que les leucocytes ainsi produits rentraient dans la lymphe et le sang, la dénomination d'*organes lymphoïdes* ou *adénoïdes* complétait celle de glandes vasculaires sanguines, puisqu'elle nous faisait toucher du doigt l'élément que ces organes fournissaient au sang. On ne tarda pas à trouver du tissu lymphoïde

1. Voir l'exposé plus détaillé de cette question dans mon Mémoire n° 15, p. 539.

un peu partout et, d'autre part, au lieu de faire rentrer les globules blancs dans le torrent circulatoire, on leur assigna des destinations tout autres : les uns, nous le savons, leur firent remanier l'épithélium des cryptes et trouvèrent leurs restes dans la salive, les autres pensèrent que leur présence servait à arrêter les microbes au passage et à les détruire. Malheureusement, c'est le contraire qu'on observe, par exemple, pour le bacille tuberculeux; au lieu de protéger l'organisme, les amygdales servent de porte d'entrée et de milieu de culture au microbe : il s'y multiplie et pullule pour de là aller gagner les ganglions cervicaux, thoraciques et se répandre dans l'organisme.

Pour ces divers motifs, la notion de tissu *lymphoïde* ou *adénoïde* a perdu de sa précision première; elle doit être utilisée; mais, à elle seule, elle est insuffisante pour caractériser les follicules clos en général et les amygdales en particulier. Dès 1888 (Mém. n° 10 et n° 12, p. 11) j'ai appelé les éléments arrondis (globules blancs) des cellules *glandulaires*, en raison de leur origine épithéliale. En 1893 (Mém. n° 15, p. 542 en note), j'ai proposé de ranger les amygdales dans les glandes *closes*, c'est-à-dire dans les glandes qui ont une origine épithéliale comme les glandes *ouvertes*, mais qui, en l'absence de conduit excréteur, versent leurs produits dans la lymphe ou le sang.

V. Brunn [1] discute l'expression de cellules « glandulaires » que j'ai proposée en raison de leur origine, pour remplacer le terme de cellules lymphoïdes.

On ne peut appeler glandes, dit cet auteur (*loc. cit.*), que les organes qui ont une lumière et un revêtement épithélial. Une cellule qui est partie de l'épithélium et qui a perdu toute connexion avec l'épithélium originel cesse d'être une cellule glandulaire.

W. His [2] continue à ranger le tissu réticulé ou adénoïde des follicules amygdaliens, des plaques de Peyer, etc., dans les substances conjonctives. Après avoir fait allusion aux recherches qui attribuent une origine épithéliale à ces organes, His ajoute : « Qu'on pense ce qu'on voudra de la provenance épithéliale des organes formés de tissu adénoïde, il est établi qu'il ne peut pas être question de leur texture épithéliale. »

1. *Ergebnisse der Anatomie u. Entwicklung* von Merkel u. Bonnet, t. III, 1893, p. 261.
2. Die Anatomische Nomenclatur, *Archiv. f. Anat. u. Physiol.* Supplement-Band, 1895, p. 113 et 114.

Je me permets d'objecter au savant embryologiste de Leipzig que, pour les follicules clos, l'aspect et la texture réticulée ne représentent qu'un seul et unique stade de l'évolution du même tissu, qui a commencé par avoir un arrangement épithélial et qui peut finir par l'état *fibreux*. Pour caractériser la vie d'un être, d'un organe, d'un tissu ou d'une cellule, le commencement et la fin importent autant que la période moyenne. Il est indubitable, en effet, que l'origine ne suffit pas davantage pour décider du rôle et de la valeur ultérieure de l'élément. Qu'il suffise de citer un exemple : les *scléroblastes* de Klaatsch [1] proviennent de cellules ectodermiques et vont pénétrer profondément pour former de l'os ou des dents. Des cellules, épithéliales d'abord, se transforment ainsi en éléments qui évoluent comme certaines cellules conjonctives. Au point de vue embryologique, tous les éléments de l'adulte, qui dérivent en dernière analyse d'un blastoderme épithélial, seraient ainsi de nature *glandulaire*.

Il existe, d'autre part, de nombreuses *glandes ouvertes*, qui dérivent du mésoderme.

Ce qui caractérise l'élément *glandulaire*, c'est l'élaboration, au sein du corps cellulaire, d'un produit qui est expulsé plus tard. Peu importe que ce dernier arrive sur une surface épithéliale ou dans le sang. A cet égard, une cellule du revêtement intestinal, qui élabore du mucus dans les mailles du réticulum protoplasmique, mérite le nom de *glande* au même titre que les cellules épithéliales qui se groupent par milliers pour constituer la glande sous-maxillaire par exemple.

Résumons-nous : en raison de leur origine et de leur travail cellulaire, les amygdales rentrent dans le groupe des *glandes*; elles sont privées de conduit excréteur; ce sont des *glandes closes*. Le produit élaboré par les follicules clos et l'épithélium des cryptes sert également à l'organisme, puisqu'il retourne au sang. Il me semble, qu'en ajoutant le qualificatif d'*hémolymphatiques*, on résumerait les caractères morphologiques, évolutifs et fonctionnels aujourd'hui connus des follicules clos, amygdaliens et autres. Les amygdales font ainsi partie des *glandes closes hémolymphatiques* : 1° parce qu'elles ont même origine que la plupart des glandes ouvertes; 2° parce qu'elles agissent sur la nutrition générale comme

1. Ueber die Herkunft der Skleroblasten, *Morphologisches Jahrbuch*, t. XXI, 1894.

les glandes closes (thyroïde); 3° parce qu'elles concourent à préparer du plasma et des éléments figurés qui servent à la régénération de la lymphe et du sang.

Conclusions générales.

Ayant eu soin de récapituler brièvement les résultats auxquels je suis arrivé par l'étude de chacun des points traités, je me contente, au lieu de les transcrire, de renvoyer aux pages correspondantes : a) aux pages 467 et 472 pour ce qui concerne la structure et l'évolution des cellules épithéliales de revêtement; b) à la p. 481, pour ce qui a trait à l'origine et au développement morphologique du follicule clos; c) aux p. 491 et 495 où se trouve le résumé de l'histogenèse du tissu réticulé et fibreux aux dépens du follicule clos épithélial; d) à la page 511, qui indique sommairement le mode suivant lequel le tissu épithélial des cryptes amygdaliens adultes se transforme en tissu réticulé.

De ces faits me semblent ressortir les conclusions *générales* que voici :

1° L'existence d'une couche d'éléments à protoplasma homogène, opaque et fusionné (*couche basilaire*) caractérise les épithéliums en croissance (sabot fœtal, ébauches amygdaliennes);

2° Le protoplasma homogène de la couche basilaire élabore un réticulum dès qu'il devient épithélium polyédrique du sabot ou quand il constitue les follicules clos amygdaliens;

3° Les follicules clos de l'amygdale et les travées interfolliculaires dérivent tout entiers des bourgeons épithéliaux de la muqueuse pharyngienne;

4° La vie de chaque follicule clos présente trois stades évolutifs : a) *épithélial*, b) *réticulé*, c) *fibreux*;

5° L'épithélium des invaginations primitives, qui persiste en partie chez l'adulte à l'état de couches de revêtement des cryptes amygdaliens, se transforme en partie en tissu réticulé d'après un processus analogue à celui qui préside à la transformation du follicule clos épithélial en tissu réticulé.

Explication des planches XIV et XV.

Fig. 1. — *Section du sabot d'un fœtus de cheval long* de 20 cm. (région de la fourchette). — Liquide de Zenker. Gross. Ocul. 2, Obj. 9 de Dumaige. — *b*, membrane basilaire; *cb*, couche basilaire; *j*, couche de cellules polyédriques jeunes; *a*, cellules polyédriques plus anciennes; *l*,*l'*, lignes réfringentes; *c* et *p*, zone claire; *r*, réticulum; *f*, fibrilles du réticulum; *v*, cellule coupée à sa périphérie.

Fig. 2. — *Portion d'amygdale d'un fœtus de veau long* de 80 cm. — Liquide de Zenker. Gross. Ocul. 2. Obj. 2 de Dumaige. — *ch*, tissu conjonctif du chorion; *bt*, *bt*, bourgeons épithéliaux creux; *g*, conduit excréteur de glande salivaire; *ge*, ge^1, ge^2, grains ou bourgeons épithéliaux pleins; ag^1, ag^2, tissu réticulé ou angiothélial.

Fig. 3. — *Coupe d'une portion d'amygdale d'un fœtus de veau* de 80 cm. — Liquide de Zenker. Gross. Ocul. 2. Obj. 6 de Dumaige. — I^2; invagination épithéliale creuse; *d*, épithélium desquamé; *n*, noyau libre; *bs*, bourgeon plein avec une de ses parties terminales (*ge*); *k*, *ke*, *ke*, cellules en mitose; *cb*, couche basilaire; *ch*, chorion; *s*, conduit excréteur d'une glande salivaire sous-muqueuse; *f*, *f'*, cellules basilaires se transformant en tissu réticulé (ag^1).

Fig. 4. — *Portion d'amygdale d'un veau âgé de trois à quatre semaines (après la naissance).* — Liquide de Zenker. Gross. Ocul. 2. Obj. 2 de Dumaige. — E, E, bourgeon épithélial; *ge*, *ge*, ge^1, grains, lobules ou follicules clos épithéliaux; *ch*, chorion.

Fig. 5 (Pl. XV). — *Grain, lobule ou follicule clos épithélial de la préparation précédente.* — Gross. : Ocul. 2; Obj. 12 de Dumaige. — *c*, partie centrale; *b*, portion périphérique.

Fig. 6 (Pl. XV). — *Deux portions de follicules clos adjacents d'un bœuf de trois ans.* — Liquide de Zenker. Gross. : Ocul. 2; Obj. 6 de Dumaige. — *cc*, partie centrale; *cb*, coque périphérique; *ag*, travée interfolliculaire.

Fig. 7 (Pl. XIV). — *Portion centrale de la préparation précédente à un grossissement plus fort.* — Gross. : Ocul. 2; Obj. 12 de Dumaige. — *e*, noyau des cellules épithéliales qui ne sont pas en train de se diviser; *k*, noyau à l'état de dyaster entouré d'un corps cellulaire clair et volumineux.

Fig. 8 (Pl. XV). — *Coupe très fine d'une portion de follicule clos d'un bœuf de trois ans à un stade évolutif plus avancé que celle de la fig. 7.* — Liquide de Zenker. Gross. : Ocul. 2; Obj. 12 de Dumaige. — ag^1, tissu réticulé à mailles en partie pleines; *r*, fibrilles du réticulum; ag^2, tissu réticulé à mailles vides et vasculaires.

Fig. 9. — *Coupe d'une portion d'amygdale d'un porc de trois ans environ pour montrer l'évolution fibreuse du tissu réticulé.* — Fixation par le sublimé. Gross. : Ocul. 1. Obj. 9 de Dumaige. — *f*, faisceaux fibreux;

r, tissu réticulé; *v*, vaisseaux sanguins; *gn*, *gn*, globules rouges nucléés.

Fig. 10. — 3 globules rouges nucléés, à un grossissement plus fort Oc. 2; Obj. 12 de Dumaige).

Fig. 11. — Portion de la muqueuse d'un crypte amygdalien d'un cheval vieux (vingt ans environ). — Sublimé. Gross. : Ocul. 2; Obj. 9 de Dumaige. — *e*, épithélium pavimenteux stratifié avec ses assises cellulaires superficielles (*e*) (surface libre) et sa couche profonde (*p*); *r*, charpente réticulée épithéliale; *l*, globules blancs.

Fig. 12. — Portion du tissu réticulé qui, du côté profond, fait suite à celui de la fig. 11. — *e*, cellule épithéliale occupant le nœud du réseau (r); *l*, *l*, globules blancs.

Fig. 13. — Épithélium de revêtement d'un crypte amygdalien d'un bœuf de trois ans environ. — Liquide de Zenker. Gross. : Ocul. 2; Obj. 12 de Dumaige. — *e*, noyau d'une cellule épithéliale qui n'est pas en train de se diviser; *c*, couche corticale d'une cellule dont le noyau est à l'état de plaque nucléaire; *l*, cellule de seconde génération ou leucocyte; *a*, alvéole avec tractus protoplasmiques.

ANALYSE ET COMPTE RENDU

DES TRAVAUX FRANÇAIS ET ÉTRANGERS

Anatomischer Atlas für Studirende und Aerzte, par G. Toldt, avec la collaboration d'Aloïs dalla Rosa, Wien et Leipzig, Urban et Schwarzenberg.

Un anatomiste éminent, le professeur Toldt, de Vienne, achève en ce moment, avec la collaboration du professeur Aloïs dalla Rosa, la publication d'un Atlas destiné aux étudiants et aux praticiens. *Quatre* livraisons sur sept ont déjà paru.

Les *deux premières* livraisons, consacrées à l'étude des os, comprennent 377 planches. Le *troisième* fascicule, qui traite des articulations, en renferme 108. Dans le *quatrième*, 129 figures en couleur nous montrent les muscles avec leurs rapports.

Je n'ai que des éloges à adresser aux dessins de cet Atlas dont l'exécution m'a paru excellente. Chose capitale en matière d'illustration scientifique, on sent derrière l'artiste la direction d'un professeur expérimenté qui s'attache à mettre en relief les faits essentiels et néglige, de propos délibéré, les détails encombrants et sans intérêt. Est-ce à dire que ces dessins soient de purs schémas? Ce serait mal les juger. Ils rappellent au contraire la nature et de très près; mais c'est une nature idéale, explorée par un œil sagace, qui sait choisir, élaguer et s'arrêter aux bons endroits. Le nombre des planches est exactement calculé d'après les besoins de la démonstration. Plus un appareil est complexe, plus un organe a d'importance et plus les images qui doivent en faciliter l'intelligence ont été multipliées par les auteurs.

Point de texte descriptif; et, à dire le vrai, on n'en voit guère l'utilité. Des dessins si clairs, si démonstratifs, se passent fort bien de commentaire. Une simple légende, en marge de chaque figure, suffit à rafraîchir la mémoire.

Ces légendes sont d'ailleurs accessibles aux lecteurs de tous les pays. Toldt et A. dalla Rosa s'en tiennent rigoureusement à la nomenclature adoptée par le Congrès international de Bâle (1895) et personne n'ignore que cette terminologie *latine* diffère à peine de la nôtre.

Les ouvrages similaires puisent volontiers à diverses sources et surtout dans les mémoires originaux. Les auteurs du nouvel Atlas n'ont pas voulu suivre cet exemple. Au lieu de colliger, de-ci, de-là, les éléments de leurs planches, et malgré le surcroît de travail qu'implique cette manière de procéder, ils ont préféré reproduire leurs préparations personnelles. Aussi leur livre offre-t-il un caractère d'unité absolue qu'on rencontre rarement et que nous croyons devoir signaler.

« Souvent il n'y a pas tant de perfection dans les ouvrages composés de plusieurs pièces, qu'en ceux auxquels un seul a travaillé. Aussi voit-on que les bâtiments qu'un seul architecte a entrepris et achevés

ont coutume d'être plus beaux et mieux ordonnés que ceux que plusieurs ont tâché de raccommoder en faisant servir de vieilles murailles qui avaient été bâties à d'autres fins. »

Pour dater de trois siècles, cette remarque du vieux Descartes n'a rien perdu de sa valeur. Plus d'un, parmi nos auteurs à la mode, gagnerait à s'en pénétrer. Que, dans un dictionnaire raisonné, où les articles n'ont souvent entre eux d'autre lien que l'ordre alphabétique, chaque rédacteur aille de l'avant sans s'inquiéter du voisin ni des convenances didactiques, la chose est regrettable à coup sûr, mais n'entraîne pas, en somme, de conséquences trop fâcheuses. Il n'en va pas ainsi, quand il s'agit d'enseigner. Un livre destiné aux élèves n'aura chance d'atteindre son but qu'à la condition de rester homogène et logiquement coordonné dans toutes ses parties. Or, les collaborations se prêtent mal à ce postulat.

Comment exiger de plusieurs personnes assez de dévouement à l'œuvre commune pour que chacun trace son sillon, sans arrière-pensée, en se conformant au plan d'ensemble? De tels exemples d'abnégation sont rares. Tout au contraire, c'est à qui étonnera la galerie par sa vaste érudition. Il s'agit moins d'instruire que de briller. Et l'on déverse, sur le public qui n'en peut mais, tout le trop-plein d'une science douteuse. C'est un déluge de hors-d'œuvre oiseux, de sornettes contradictoires, de découvertes sujettes à caution, au milieu duquel le lecteur perd pied et finit par se noyer très galamment.

Avec l'Atlas, que je présente aux abonnés de ce Journal et qui remporte en Allemagne un succès du meilleur aloi, de telles mésaventures ne sont pas à craindre. Il suffit de feuilleter les quatre fascicules déjà parus pour reconnaître combien les auteurs sont gens avisés et rompus à la pratique de l'enseignement. Qu'on ne s'y trompe pas, nous avons affaire ici à des maîtres véritables qui savent ce qu'ils veulent et où ils vont, et qui marchent la main dans la main, sans jamais perdre de vue l'auditoire auquel leurs leçons s'adressent. Ils possèdent l'entente des proportions et le sentiment des grandes lignes, qualités précieuses et moins communes qu'on imagine au delà comme en deçà du Rhin; ils n'oublient pas que, sans cet art de la composition que dédaignent, et pour cause, nos petits grands hommes, il n'est pas d'ouvrage bien venu ni susceptible de durée.

En parfaite communion d'idées, Toldt et A. dalla Rosa pensent qu'on doit laisser aux monographies (les spécialistes sauront les y trouver) les menues broutilles, les curiosités vaines, tout ce bric-à-brac déliquescent que d'aucuns confondent trop volontiers avec la vraie science. Étaler en pleine lumière et dans des vitrines pompeuses les cas rares, les futilités anatomiques, alors que les faits essentiels sont écartés de parti pris, relégués dans des coins sombres ou tout bonnement oubliés, ce n'est point, quoi qu'on prétende, aimer la vérité. La précision consiste à placer les choses chacune en son lieu et à son plan, à l'éclairer d'après l'importance qui lui appartient. Comme le disait, ou à peu près, un critique qui ne manquait ni d'esprit, ni de jugement, ce n'est pas décrire la forêt que d'en pourtraire successivement tous les arbres avec les gramens et les champignons qu'ils abritent.

ÉD. RETTERER.

Le propriétaire-gérant : FÉLIX ALCAN.

Coulommiers. — Imprimerie PAUL BRODARD.

RECHERCHES SUR LE
DÉVELOPPEMENT DU FOIE
DU TUBE DIGESTIF
DE L'ARRIÈRE-CAVITÉ DU PÉRITOINE ET DU MÉSENTÈRE

Par A. SWAEN
Professeur d'anatomie à l'Université de Liége.

(PLANCHES XVI et XVII.)

DEUXIÈME PARTIE (*suite et fin* [1]).

Dans les premières parties de ce mémoire nous ne nous sommes pas occupés de l'anse intestinale et du mésentère. Nous n'avons pas voulu le faire, pour ne pas distraire l'attention sur trop d'organes à la fois. Nous allons maintenant étudier leur développement à partir de l'embryon II de 10 millimètres de long, et le poursuivre jusque chez des embryons de 3,6 et 4,5 centimètres. Nous reprendrons ensuite chez ces derniers embryons, les plus grands que nous ayons étudiés, le développement du foie, de l'estomac, de la cloison mésentérique, etc.

ANSE INTESTINALE. — MÉSENTÈRE

Embryon II (L. 10 millimètres).

La partie inférieure du mésoduodénum présente des dispositions particulières dues aux rapports qu'elle affecte avec le mésentère et l'anse intestinale.

On peut surtout bien étudier ces différents organes sur un moule de cette région reconstituée par la méthode de Born (V. fig. I et II, pl. XVI).

1. Voir première partie, *Journal de l'Anatomie et de la Physiologie*, t. XXXII, janvier-février 1896; deuxième partie, t. XXXIII, janvier-février et mai-juin 1897.

Dans la partie inférieure de son trajet, le duodénum, occupant la droite du méso, s'est rapproché de la paroi abdominale postérieure. Il s'en écarte ensuite pour décrire sa courbe à convexité postérieure signalée par tous les anatomistes. L'intestin grêle se dirige alors en avant, puis en haut, en suivant un trajet courbe à convexité inférieure dans la moitié droite de la cavité abdominale. Il gagne ainsi la fossette ombilicale de la paroi antérieure de l'abdomen et, la parcourant de droite à gauche horizontalement, y forme la courbe à convexité antérieure de l'anse intestinale.

L'intestin sort alors de la fossette et descend dans la moitié gauche de la cavité abdominale parallèlement à la moitié droite de l'anse que nous venons de décrire. Il aboutit bientôt au gros intestin. L'extrémité cæcale de ce dernier se reconnaît nettement (V. fig. II,C pl. XVI).

Le gros intestin se rapproche de la paroi abdominale postérieure, en descendant obliquement en bas et en arrière, dans la moitié gauche de la cavité. Avec la portion terminale de l'intestin grêle, il forme la moitié gauche de l'anse intestinale et décrit une courbe à convexité postérieure et supérieure.

Pour bien comprendre la disposition du mésentère, et les rapports qu'il présente avec la portion inférieure du mésoduodénum, nous étudierons d'abord quelques coupes transversales de cette région.

Dans la description de l'embryon II que nous avons donnée dans la première partie de ce travail nous disions : « Le mésoduodénum le long de son insertion dorsale est assez mince et membraneux. Il s'épaissit rapidement et considérablement en avant d'elle. Cet épaississement brusque, d'abord bilatéral, ne persiste que du côté droit dans la partie inférieure du méso, c'est-à-dire au dessous de la crête épiploïque.

Si nous étudions une coupe transversale de cette région, nous trouvons en effet le mésoduodénum composé de deux parties : *une dorsale*, mince, membraneuse, sagittale, et une *antérieure*, épaisse, formée elle-même de deux portions : une *médiane* qui prolonge en avant la partie dorsale du méso et qui contient les vaisseaux mésentériques, c'est la *portion vasculaire*, et une portion droite, enveloppant le duodénum. Ce dernier, qui descend devant la paroi abdominale postérieure, est séparé d'elle par une gouttière profonde, frontale, qui pénètre entre eux de droite à gauche et aboutit

à la face latérale droite de la partie dorsale et sagittale du méso (V. fig. I et II, pl. XVI).

Telle est la disposition de ces organes immédiatement au dessous du point où l'artère mésentérique s'y engage (V. fig. *A* ci-dessous).

Un peu plus bas, quand le duodénum s'écarte de la paroi abdominale postérieure pour se continuer dans la moitié droite de l'anse intestinale, il entraîne avec lui la partie épaisse du mésoduodénum, et la partie dorsale membraneuse est forcée de s'étendre dans le sens

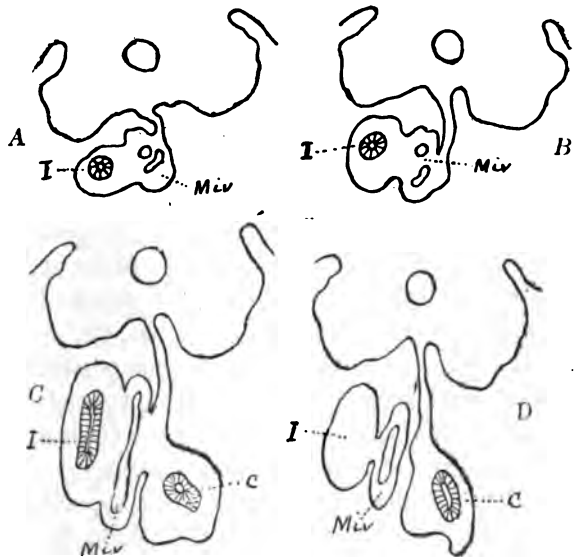

Fig. 1.

antéro-postérieur. De plus la partie épaisse du méso se subdivise maintenant en trois portions, une médiane, vasculaire, une droite enveloppant toujours la branche correspondante de l'anse intestinale, et une gauche, de tissu conjonctif, prolongeant en avant la partie dorsale du mésoduodénum et l'unissant ainsi à la portion vasculaire (V. fig. *B* et *C*).

Si enfin nous étudions un coupe passant plus bas encore, par l'extrémité initiale du gros intestin, nous voyons la portion sagittale du mésentère s'isoler de la portion vasculaire, s'allonger encore d'arrière en avant et s'insérer sur le cæcum (V. fig. *D*).

La portion vasculaire du méso reste en relation avec la partie droite de l'anse intestinale, V. fig. D.

Sur le moulage de cette région, nous voyons encore, que dans le mésentère aussi bien que dans la partie inférieure du mésoduodénum, il y a à distinguer *une portion vasculaire* et *une portion membraneuse sagittale*, outre les parties du méso qui enveloppent le tube intestinal.

La *portion vasculaire*, et plutôt transversale, du mésoduodénum se continue en effet dans une portion vasculaire épaisse et médiane du mésentère; elle s'écarte avec la moitié droite de l'anse intestinale de la paroi abdominale postérieure et arrive se terminer à l'intérieur de la fossette ombilicale de la paroi antérieure, dans la concavité de l'anse intestinale y contenue (V. fig. I et II *Miv* pl. XVI).

La *portion sagittale* membraneuse du mésentère prolonge vers le bas la partie dorsale du mésoduodénum. Elle s'étend d'abord assez rapidement d'avant en arrière pour suivre la portion vasculaire dans son trajet et se continue avec elle, d'abord le long de sa face postérieure, puis le long de sa face latérale gauche; elle arrive ainsi jusque dans la concavité de l'anse intestinale, mais s'insère à peine sur l'intestin grêle et aboutit plutôt au cæcum, dans l'enveloppe séreuse duquel elle se prolonge. Plus bas, elle se raccourcit d'avant en arrière en s'insérant sur le pourtour postérieur du gros intestin, et se continue ainsi dans le mésocôlon descendant.

Ces deux portions du mésentère se continuent entre elles en formant un angle ouvert en bas, en arrière et à droite.

Si l'on examine le mésentère par sa face supérieure, l'arête arrondie de cet angle apparaît très nettement (V. fig. I).

Si on le considère par sa face inférieure, cet angle apparaît comme une profonde gouttière délimitée d'une part, à gauche, par la portion sagittale du méso, et d'autre part, à droite, par la saillie très prononcée que forment les vaisseaux mésentériques et la portion correspondante du mésentère dans le plan médian à la face inférieure de la portion transversale de méso (V. fig. II pl. XVI).

Nous ferons remarquer, avant d'abandonner ce sujet, que la portion vasculaire du mésoduodénum et du mésentère est particulièrement en relation avec le duodénum et l'intestin grêle qui lui fait suite, tandis que la portion dorsale sagittale du mésoduodénum et du mésentère, qui se prolonge vers le bas, dans le mésocôlon descendant, est au contraire surtout en relation avec le gros intestin.

Nous avons autant insisté sur cette disposition parce qu'elle est la clef du développement du mésocôlon.

Embryon III bis. (V. fig. III [Longueur nucale, 12 millimètres].)

Chez cet embryon, un peu plus âgé que le précédent, la cavité abdominale est devenue plus vaste, et le trajet de l'anse intestinale est ainsi allongé pour s'étendre de la paroi postérieure à la fossette ombilicale. Cet allongement a eu des conséquences différentes sur les deux moitiés de cette anse.

Dans la moitié gauche, le *gros intestin*, en s'allongeant, a modifié sa direction primitive. Au sortir de la fossette ombilicale, au lieu de descendre immédiatement dans la cavité abdominale en décrivant une courbe à convexité postérieure, il se dirige, en effet, d'abord en arrière presque parallèlement à la portion vasculaire du mésentère et ne se recourbe directement vers le bas que dans le voisinage de la paroi abdominale postérieure. Cette courbure, encore étendue, à convexité postérieure et supérieure, est l'origine de l'angle splénique du côlon et permet de reconnaître dès maintenant au gros intestin une portion descendante ou côlon descendant, une courbure splénique et une portion initiale. Ces différentes parties du gros intestin sont de plus refoulées un peu dans la moitié gauche de la cavité abdominale, et de la sorte la partie sagittale membraneuse du mésentère ne conserve sa direction première qu'au voisinage de l'angle côlique; plus en avant la portion initiale du côlon s'écartant de la portion vasculaire du mésentère, la portion sagittale de ce dernier devient peu à peu oblique et même transversale, là où le côlon suit un trajet parallèle à celui des vaisseaux mésentériques (V. fig. III).

L'*intestin grêle* s'est allongé aussi, et cet allongement, plus considérable que celui du gros intestin a eu pour résultat de lui faire décrire une courbure très prononcée à convexité inférieure dans la partie droite de la cavité abdominale. Entre lui et la portion vasculaire du mésentère s'est formée une portion mince, membraneuse, les reliant l'un à l'autre et s'étendant, au niveau de cette courbure, de sa concavité à la face postérieure et inférieure des vaisseaux mésentériques.

L'accroissement des deux moitiés de l'anse intestinale a donc eu pour effet de maintenir la moitié gauche accolée à la face inférieure du foie, dans la partie supérieure de la cavité abdominale (portion initiale du côlon), de faire descendre au contraire la moitié droite de cette anse, c'est-à-dire l'intestin grêle, au-dessous

de la portion vasculaire du mésentère. C'est ce que l'on a constaté depuis longtemps et décrit, en disant que la portion initiale du gros intestin passait au-dessus de l'intestin grêle. Cet effet est la conséquence inévitable du simple accroissement en longueur de ces deux parties du tube intestinal et de leurs rapports avec le côlon descendant d'une part, avec le duodénum d'autre part (V. fig. III, pl. XVI).

La *portion vasculaire* du mésentère, allongée, a conservé sa direction et sa position primitives, grâce à son épaisseur et à sa résistance.

C'est la partie inférieure du *mésoduodénum* qui offre le plus d'intérêt.

L'extrémité inférieure de la tête du pancréas s'y est engagée, à droite des vaisseaux mésentériques, entre eux et le duodénum, au-devant duquel elle commence aussi à pénétrer. De plus, le duodénum, arrivé en regard de la paroi abdominale postérieure, au lieu de se recourber directement en avant, se dirige au contraire en dedans et en bas, passe ainsi derrière l'extrémité inférieure du pancréas et gagne la face postérieure des vaisseaux mésentériques, au moment où il va se continuer dans la branche droite de l'anse intestinale. La courbe duodénojéjunale se trouve ainsi en rapport le long de sa concavité antérieure avec l'extrémité inférieure de la tête du pancréas et avec la face postérieure des vaisseaux mésentériques. C'est pourquoi la portion initiale de l'intestin grêle se trouve maintenant appendue à la face inférieure de la portion vasculaire du mésentère, au lieu de longer comme auparavant sa face latérale droite (V. fig. III).

Embryon V. (Ligne nucale, longueur 15 millimètres.)

Du mésoduodénum de cet embryon nous n'avons décrit que la partie supérieure, le *méso hépatique*. Sa partie inférieure et sa continuité dans le mésentère vont nous occuper maintenant.

Si nous comparons l'état de ces organes à celui que nous venons de décrire chez les embryons II et III *bis*, nous constatons que, dans le mésoduodénum, le pancréas et le tube digestif se sont notablement développés et ont amené un accroissement considérable, dans toutes les directions, de cette partie de la cloison mésentérique.

Ils l'ont fait croître en longueur, et cet accroissement portant

surtout sur la portion antérieure épaisse du méso, ils ont prolongé cette dernière vers le bas à droite de la partie sagittale membraneuse (V. fig. IV pl. XVI).

Ils l'ont développé d'arrière en avant et ont ainsi augmenté la courbe à convexité antérieure du gastroduodénum (V. fig. XXXIII, pl. VI). Enfin, ils l'ont épaissie transversalement, et cet épaississement se produisant surtout vers la droite a eu pour effet de reporter plus encore dans la moitié droite de la cavité abdominale le duodénum qui longe la face latérale droite de la tête du pancréas (V. fig. XXXIII, XXXIV, pl. VI).

Pancréas. — Les deux pancréas, le dorsal et le ventral, sont confondus. La tête de l'organe est longue de 1,20 millimètre et se divise assez nettement en trois parties : *une supérieure*, longue de 0,2 millimètre, remonte dans le méso hépatique à gauche de la veine porte et se continue dans le corps du pancréas (V. fig. XXXII, pl. VI). Une *partie moyenne* (V. fig. XXXIII, pl. VI), également en continuité avec ce dernier, longue de 0,3 millimètre, croise de gauche à droite et un peu de haut en bas la face antérieure de la veine porte de façon à gagner sa face latérale droite et à s'y continuer dans

La *partie inférieure*, longue de 0,7 millimètre; celle-ci descend dans le mésoduodénum entre le tube intestinal à droite et les vaisseaux mésentériques à gauche (V. fig. XXXIV, pl. VI). C'est à environ 0,3 millimètre au-dessus de l'extrémité inférieure de cette portion de la tête, que le canal de Santorini et le canal cholédoque (sur lequel est venu s'aboucher le canal du pancréas ventral) s'ouvrent sur la paroi latérale gauche du duodénum (V. fig. XXXIV). Leurs embouchures se trouvent à peu près dans le même plan horizontal, celle du canal de Santorini en avant de celle du canal cholédoque, à une distance de 0,7 millimètre environ.

Le développement de la tête du pancréas et les rapports que présentent ses différentes parties avec la veine porte et les vaisseaux mésentériques, permettent de diviser le méso hépatique et le mésoduodénum *sst* en deux portions, une glandulaire et une vasculaire, qui se répartissent différemment dans les trois parties de ce méso correspondant aux trois parties de la tête du pancréas.

Dans la partie supérieure du méso, dans le méso hépatique, la portion vasculaire est à droite, la portion glandulaire à gauche (V. fig. XXXII).

Dans la partie moyenne, la portion vasculaire occupe la région dorsale du mésoduodénum, la portion glandulaire est en avant (V. fig. XXXIII).

Dans la partie inférieure, la portion glandulaire est à droite et la portion vasculaire à gauche (V. fig. XXXIV). Or, vers le haut, cette portion vasculaire gauche et inférieure est nettement délimitée par le bord inférieur de la portion moyenne de la tête du pancréas qui, vers la gauche, se continue dans le bord inférieur du corps de l'organe engagé dans le mésogastre dorsal. C'est au-dessous du corps du pancréas que le mésogastre dorsal redevient mince et membraneux et son insertion sur le méso duodénum suit précisément le bord supérieur de la portion vasculaire inférieure et gauche, et cela obliquement en bas et en avant de façon à aboutir au pourtour inférieur du gastroduodénum, au point où il pénètre dans le méso et où il présente encore la crête épiploïque (V. fig. XXXIV, pl. VI).

Tube digestif. — Nous avons vu que la portion initiale du gastroduodénum, refoulée vers le bas dans la moitié gauche de la cavité abdominale, y décrivait une courbe à convexité inférieure et pénétrait dans le mésoduodénum par sa face latérale gauche. En s'en approchant, il monte obliquement vers la ligne médiane en longeant le méso, et, au moment d'y pénétrer, change brusquement de direction. Il forme ainsi immédiatement à gauche du mésoduodénum un angle saillant vers le haut. A l'intérieur du méso, le tube digestif se dirige en effet obliquement en bas et à droite, puis en bas et en arrière et décrit en même temps une courbe assez régulière à concavité postérieure et gauche qui contourne la face antéro-latérale droite de la tête du pancréas. Le canal cholédoque et le canal de Santorini s'abouchent sur la paroi concave de l'intestin au moment où il contourne la face latérale droite du pancréas et gagne ainsi la paroi abdominale postérieure (V. fig. XXXIII et XXXIV, pl. VI).

Arrivé au-devant d'elle le duodénum continue à contourner l'extrémité inférieure de la tête du pancréas et se dirige maintenant transversalement, de droite à gauche, au-devant de la colonne vertébrale, sans y adhérer. Il passe ainsi derrière l'extrémité inférieure de la tête du pancréas, puis derrière les vaisseaux mésentériques, pour ne s'arrêter dans ce trajet horizontal qu'en regard de la portion sagittale membraneuse dorsale du mésoduodénum

(V. fig. IV, pl. XVI). En ce point, le tube intestinal change de direction, décrit une courbe très brusque à convexité gauche et retourne vers la droite en s'accolant à la face inférieure de la portion horizontale terminale du duodénum. La courbe à convexité gauche constitue en effet la courbe duodénojéjunale, et c'est la portion initiale du jéjunum qui longe la face inférieure de la portion terminale du duodénum pour retourner dans la moitié droite de la cavité abdominale; elle croise ainsi de gauche à droite la face postérieure de la portion vasculaire du mésentère et, se dirigeant en avant pour se continuer dans la moitié droite de l'anse intestinale, décrit une dernière courbe à convexité supérieure (V. fig. IV et V, pl. XVI).

Nous devons revenir sur certains points de cette description, montrer quelle est leur importance et en même temps étudier les modifications amenées dans le mésoduodénum par les changements survenus dans le tube digestif.

1° L'angle que forme le gastroduodénum au moment où il pénètre dans le méso a déjà été remarqué chez l'embryon II (V. p. 69, 2e partie). Actuellement il est beaucoup mieux marqué, se trouve immédiatement à gauche du méso hépatique et apparaît comme une courbe à convexité supérieure de la paroi du tube digestif. Il est de plus caractérisé par une dilatation, par un véritable diverticule du tube épithélial qui, à ce niveau, pénètre dans les tuniques externes de la paroi et apparaît sur les coupes transversales de cette région bien au dessus du restant de la paroi épithéliale. Ce diverticule de la cavité se dilatera plus tard, entraînera les tuniques périphériques de la paroi dans son développement et amènera ainsi la formation d'une sorte de coupole surmontant l'angle du tube intestinal. Or cette disposition, nous le verrons sur des embryons plus âgés, caractérise la première courbure du duodénum. Il en résulte que, sur l'embryon V, le gastroduodénum se divise actuellement en deux parties séparées par la première courbure de duodénum. La partie comprise entre elle et les embouchures du canal cholédoque et du canal de Santorini constitue la partie supérieure de la deuxième portion (portion descendante) du duodénum. La partie située en deçà et à gauche de la première courbure est le restant du gastroduodénum. L'état du revêtement épithélial de cette partie du tube digestif était tel qu'il nous a été impossible d'y reconnaître une limite entre l'estomac et l'intestin.

Nous ne pouvons donc dire s'il existe déjà un pylore chez les embryons de cet âge.

2° La courbe duodénojéjunale est transportée dans la moitié gauche de la cavité abdominale. Elle s'y trouve encore, non loin du plan sagittal médian, mais refoule cependant déjà vers la gauche la portion sagittale membraneuse du mésoduodénum, dont elle longe la face latérale droite (V. fig. IV et V, *D. DJ* pl. XVI).

La portion transversale terminale du duodénum, la courbe duodénojéjunale, et la portion initiale transversale de jéjunum, sont libres sur leur face postérieure, mais sont unies en avant à l'extrémité inférieure du mésoduodénum *sst* et à l'origine du mésentère qui le prolonge vers le bas.

La portion terminale du duodénum est unie en avant à l'extrémité inférieure de la tête du pancréas à droite et aux vaisseaux mésentériques à gauche (V. fig. IV).

La portion initiale du jéjunum est unie en avant à la portion vasculaire du mésentère. Le pourtour inférieur de cette partie du jéjunum est libre dans la cavité abdominale et y fait saillie derrière les vaisseaux mésentériques, (V, fig. V).

Si nous comparons les dispositions actuelles de la courbe duodénojéjunale à ce qu'elles étaient chez les embryons plus jeunes, et surtout chez le dernier décrit, nous constaterons que: actuellement seulement, une limite assez nette existe entre le duodénum et le jéjunum; chez l'embryon de 12 mill. la courbe duodénojéjunale encore très étendue se trouvait dans un plan sagittal un peu oblique pourtant en bas et à gauche et sa concavité antérieure et supérieure répondait de haut en bas à l'extrémité inférieure de la tête du pancréas, puis aux vaisseaux mésentériques (V. fig. III). C'est, dans cette partie très limitée de l'ancienne courbure, qu'il s'en est produit une nouvelle à convexité gauche. Il semble que, dans ce trajet si court, le tube intestinal s'est notablement allongé et a été forcé de se recourber vers la gauche, et cela de telle sorte que la concavité de cette courbure a été une plicature et que les parois correspondantes des deux branches de la courbe sont restées accolées dans toute l'étendue de sa concavité. S'il en est ainsi, la courbe duodénojéjunale actuelle est une courbe secondaire qui s'est produite sur le trajet de la courbe primitive dans un plan frontal, vers la gauche, perpendiculairement au plan de cette dernière.

Ce mode de formation de la courbe duodénojéjunale définitive rend très bien compte des rapports que présentent ces différentes parties de l'intestin. En glissant ainsi de droite à gauche, derrière la tête du pancréas et les vaisseaux mésentériques, elles leur sont naturellement restées unies par leur face antérieure et par la concavité de la courbure nouvelle (V. fig. V).

3° Ces dispositions de la courbe duodénojéjunale ont entraîné, dans l'extrémité inférieure du mésoduodénum et dans le mésentère, des modifications importantes :

La partie antérieure épaisse du mésoduodénum (décrite chez l'embryon II) est devenu plus volumineuse, commence à se délimiter de l'origine du mésentère et fait une saillie, notable déjà, vers le bas, à droite de la portion membraneuse sagittale (V. fig. IV).

En passant derrière le pancréas et les vaisseaux mésentériques, le duodénum et le jéjunum ont refoulé en avant les portions glandulaires et vasculaires du mésoduodénum et du mésentère et ont par conséquent amené un allongement dans le sens antéro-postérieur de la portion sagittale membraneuse. Partant de la paroi abdominale postérieure sur la ligne médiane, cette dernière est refoulée vers la gauche par la courbe duodénojéjunale, qu'elle contourne, et se continue en avant d'elle, avec la face latérale gauche de la portion vasculaire inférieure du mésoduodénum et du mésentère. Si l'on suit la partie sagittale du méso vers le haut, on la voit, au dessus de la courbe duodénojéjunale, s'insérer sur la portion vasculaire du mésoduodénum au dessous du mésogastre dorsal suivant une ligne oblique en haut et en arrière, parallèle à l'insertion de ce dernier. Si on la suit vers la bas, on la voit ce continuer, en avant dans la portion vasculaire du mésentère, en arrière et en bas dans le mésocôlon descendant; entre ces deux extrémités, elle s'insère sur la courbe splénique du côlon et sur la portion voisine de sa portion initiale (V. fig. V pl. XVI).

Jusqu'au niveau de la portion moyenne de la tête du pancréas la portion dorsale de mésoduodénum, épaissie, se continue directement en avant dans la portion vasculaire du méso (V. fig. XXXIII et XXXIV pl. VI). Plus bas, dans la partie inférieure du mésoduodénum, l'intestin passant derrière le pancréas et derrière les vaisseaux mésentériques, la portion dorsale sagittale du mésoduodénum est restée mince, membraneuse, a été refoulée vers la gauche par la courbe duodénojéjunale et n'est plus restée en rapport avec la

portion vasculaire qu'en avant de cette courbe et au dessus d'elle (V. fig. IV, pl. XVI).

Ces dernières observations sont importantes. La portion sagittale membraneuse du duodénum devient en effet plus tard une partie du mésocôlon, et l'insertion de ce dernier au mésoduodénum longe toujours l'insertion mésoduodénale du mésogastre postérieur.

Nous allons suivre maintenant le tube digestif dans le restant de son trajet et étudier le mésentère.

Nous avons vu plus haut que le jéjunum, naissant de l'extrémité inférieure de la courbe duodéno-jéjunale, se dirigeait immédiatement et transversalement vers la droite, accolé à la face inférieure de la partie terminale du duodénum et à la la face postérieure des vaisseaux mésentériques.

Revenu dans la moitié droite de la cavité abdominale, l'intestin grêle la traverse d'arrière en avant en décrivant une courbe, à convexité supérieure d'abord, à convexité inférieure beaucoup plus longue, ensuite. Il longe ainsi les vaisseaux mésentériques restés médians en se plaçant au-dessous d'eux et à leur droite (V. fig. IV et V. *I* pl. XIV.)

Dans la fossette ombilicale de la paroi antérieure de l'abdomen, la courbure de l'anse intestinale s'est allongée, décrit quelques flexuosités et se continue ensuite dans la moitié gauche de la l'intestin. Quant au gros intestin, qui a continué à grandir, il présente actuellement un angle splénique très net qui est accolé à la paroi abdominale postérieure, à gauche et un peu au-dessous de la courbe duodéno-jéjunale. (V. fig. V *Cl* pl. XVI).

Cet angle sépare plus nettement encore le côlon descendant, de la portion initiale du gros intestin. Cette dernière, formée par le cæcum et par cette partie du côlon qui deviendra plus tard la portion ascendante et la portion transversale du gros intestin, constitue maintenant la plus grande partie de la moitié gauche de l'anse intestinale et se dirige presque horizontalement d'avant en arrière le long des vaisseaux mésentériques et à leur gauche. Elle gagne l'angle splénique immédiatement au dessous et à gauche de la courbe duodéno-jéjunale. L'extrémité antérieure de la portion initiale du côlon est restée en place, son extrémité postérieure, l'angle splénique, a au contraire été reportée vers le haut, et, de la sorte, cette portion du côlon tend de plus en plus à devenir supérieure, l'intestin grêle lui restant inférieur.

Dans le *mésentère* on distingue encore nettement la portion vasculaire épaisse formée par les vaisseaux mésentériques. Elle se comporte toujours comme chez les embryons plus jeunes, se termine en avant dans la fossette ombilicale et en arrière se continue dans la portion vasculaire et glandulaire du mésoduodénum, en remontant au-devant des portions initiale du jéjunum et terminale du duodénum (V. fig. IV et V. *Mi* et *Miv* pl. XVI). Mais actuellement les deux moitiés de l'anse intestinale se sont écartées de cette portion vasculaire médiane et lui sont reliées par des portions membraneuses moins épaisses qu'elle et plus ou moins étendues.

C'est ainsi que la portion vasculaire se trouve reliée à l'intestin grêle par un méso membraneux assez étendu qui constituera plus tard la plus grande partie du mésentère.

D'autre part, elle est unie au cæcum et à la portion initiale du côlon par un méso plus court auquel nous donnerons provisoirement le nom de mésocôlon initial. Ce dernier n'est que l'ancienne portion sagittale membraneuse du mésoduodénum et du mésentère, agrandie et devenue transversale au niveau du cæcum. Elle reprend peu à peu sa direction sagittale en arrière et, au voisinage de l'angle splénique du côlon, elle se continue encore, sans aucune démarcation, vers le haut, dans la portion sagittale membraneuse du duodénum, vers le bas, dans le mésocôlon descendant (V. fig. IV et V pl. XVI).

La portion sagittale du mésoduodénum peut donc, dès à présent, être distinguée de sa portion vasculo-glandulaire et réunie au mésocôlon initial et au mésocôlon descendant. Si nous suivons alors dans leur trajet les insertions du mésocôlon entier, nous voyons le mésocôlon descendant s'insérer de bas en haut à la paroi abdominale postérieure sur la ligne médiane. Cette insertion remonte derrière la courbe duodéno-jéjunale, jusque au-dessous du bord inférieur du corps du pancréas; à ce niveau l'insertion du mésocôlon abandonne la paroi abdominale, et, passant au-dessus de la courbe duodéno-jéjunale, se fait sur la face latérale gauche de la portion vasculaire inférieure et gauche du mésoduodénum suivant une ligne oblique en bas et en avant qui aboutit au côté gauche de la portion vasculaire du mésentère (c'est l'insertion de la portion sagittale du mésoduodénum). Enfin le mésocôlon initial se continue d'arrière en avant avec la face latérale gauche de la portion vasculaire du mésentère.

Embryon VI (longueur, 4,5 centimètres).

Cet embryon très bien conservé, durci dans le liquide de Müller, puis dans l'alcool, a été imprégné de paraffine et débité en coupes transversales de 0, 01 millimètre. Toute la région qui nous intéresse a été reconstituée en moulage par la méthode de Born.

Elle est en tous points semblable à celle d'un embryon de 3,6 cent. que nous avions étudié d'abord. Si nous décrivons plutôt l'embryon de 4,5 cent., c'est que son état de conservation était bien plus parfait et sa reconstitution en moulage partant beaucoup plus facile.

Pour ne pas interrompre l'étude du mésoduodénum et du mésentère, nous commencerons la description de cet embryon (4,5) par celle de ces organes.

Le *mésoduodénum* s'est considérablement développé et modifié par suite de l'accroissement de la tête du pancréas et du duodénum. Son pourtour antérieur, occupé par la portion descendante de cette partie de l'intestin, est reporté vers la droite, et, de la sorte, la face latérale droite du méso regarde en arrière, tandis que sa face latérale gauche est en même temps un peu antérieure. Cette disposition s'accuse surtout dans sa partie inférieure au niveau de la deuxième courbure du duodénum.

La tête du pancréas est actuellement considérable; elle mesure environ 2,34 millim. de longueur. Elle est en même temps devenue plus épaisse. Les dispositions qu'elle présentait sur l'embryon V sont ici beaucoup mieux caractérisées, et comme, en même temps, les vaisseaux mésentériques, la veine porte et le tissu conjonctif qui les entoure se sont aussi notablement développés, la division du mésoduodénum et du méso hépatique en portions glandulaires et portions vasculaires est actuellement des plus nettes.

La partie supérieure de la tête mesure environ 0,5 millimètre de longueur. Elle s'élève dans le méso à gauche de la portion vasculaire jusqu'au bord supérieur libre du méso hépatique et fait même saillie à sa gauche au-dessus de lui. Cette portion de la tête du pancréas se continue sans ligne de démarcation nette dans le corps de l'organe, et, développant le mésoduodénum et le méso hépatique vers la gauche, fait une saillie marquée dans le cul-de-sac inférieur de la cavité hépato-entérique. D'autre part, dans la partie supérieure de ce dernier, le tubercule papillaire du lobule de Spigel

fait saillie de haut en bas et laisse son empreinte oblique en haut et en arrière sur la saillie de la tête du pancréas. Celle-ci remonte ainsi à gauche du bord supérieur libre du méso hépatique le long de son insertion dorsale jusqu'à un niveau supérieur à celui du bord lui-même (V. fig. VIII et IX pl. XVI). Elle s'élève ainsi de 0,18 millimètre au-dessus de lui au devant de l'insertion dorsale du mésogastre. Cette extrémité supérieure de la tête du pancréas se distingue ainsi nettement du bord supérieur du corps de l'organe qui lui reste inférieur (V. fig. VIII pl. XVI).

La portion moyenne de la tête du pancréas est la moins étendue en longueur, elle n'a que 0,26 millimètre de long. Elle occupe la portion antérieure du mésoduodénum *sst*, étant là interposée entre l'intestin en avant et la portion vasculaire du méso en arrière. Elle aussi développe le méso vers la gauche et prolonge ainsi vers le bas et en avant la saillie que fait dans le cul-de-sac inférieur de la cavité hépato-entérique la portion supérieure de la tête du pancréas (V. fig. X et XI pl. XIV). Or cette portion moyenne de la tête se continue aussi vers la gauche dans le corps de l'organe et son bord inférieur fait ainsi sur la face latérale gauche du mésoduodénum une saillie oblique en haut, en arrière et à gauche, qui se continue dans la face inférieure du corps du pancréas. Cette saillie contourne la convexité de la courbe duodénojéjunale et délimite nettement vers le haut la portion vasculaire inférieure du mésoduodénum.

La partie inférieure de la tête du pancréas est longue de 1,58 millim. ; comparée à ce qu'elle était chez l'embryon V, elle s'est donc notablement accrue et, cela en tous sens, mais surtout en longueur et dans le sens antéro-postérieur. Elle occupe la partie droite du mésoduodénum, la portion vasculaire en formant la partie gauche. Le canal cholédoque et le canal de Santorini se dégagent du tissu glandulaire au voisinage de l'extrémité inférieure de la tête du pancréas et traversent la paroi musculaire du duodénum à 0,7 millimètre au-dessus de cette extrémité (V. fig. XII et XVI, pl. XVI, fig. XIII pl. XVII).

Duodénum. — Nous verrons plus tard que la première courbure de cette portion du tube intestinal se trouve accolée à la face latérale gauche du méso hépatique. La portion descendante du duodénum, qui lui fait suite, pénètre dans le mésoduodénum à son extrémité supérieure et y descend en en occupant le bord antérieur. Il se dirige comme lui obliquement en bas et un peu en arrière et des-

cend ainsi d'abord au-devant de la portion moyenne de la tête du pancréas, puis au-devant de sa portion inférieure. Comme le mésoduodénum est incliné en avant et à droite, le duodénum qui en forme le bord antérieur se trouve par conséquent en même temps en avant et à droite de la tête du pancréas (V. fig. X, XI, XII, XIII, D II pl. XVI et XVII).

A l'extrémité inférieure de ce trajet descendant assez rectiligne, le canal de Santorini et le canal cholédoque traversent la paroi musculaire du tube intestinal, et immédiatement au-dessous de ce point le duodénum change de direction. Il descend en effet assez brusquement en arrière et à gauche et se rapproche de la colonne vertébrale en décrivant une courbe à convexité inférieure (V. fig. XIV pl. XVI).

Il gagne ainsi la face latérale gauche du mésoduodénum au voisinage de son insertion dorsale (V. fig. XIII, D III). Cette courbe à convexité inférieure du duodénum se trouve dans un plan vertical oblique en arrière et à gauche. Elle pend librement dans la cavité abdominale et est unie au mésoduodénum par sa concavité. Arrivé à la face latérale gauche du mésoduodénum au voisinage de son insertion dorsale, l'intestin remonte maintenant le long de cette face et de cette insertion, lui étant uni suivant sa face latérale droite. Cette portion ascendante du duodénum arrive ainsi unie au méso jusqu'au voisinage du bord inférieur du corps du pancréas: là le tube intestinal change brusquement de direction et décrit une courbe à convexité supérieure en longeant d'arrière en avant la face latérale gauche du mésoduodénum (portion vasculaire inférieure). C'est la courbe duodéno-jéjunale dans l'étendue de laquelle le tube intestinal n'est plus uni au mésoduodénum que par l'intermédiaire d'un méso membraneux qui, partant de la concavité de la courbure gagne d'autre part la portion vasculaire du mésoduodénum à gauche et en arrière des vaisseaux mésentériques (V. fig. XIII, pl. XVII fig. X, XI et XII, pl. XVI D III et DJ).

Si nous comparons l'état actuel du duodénum à celui qu'il présentait chez l'embryon V, il nous sera facile d'expliquer les modifications survenues. Nous constatons en effet que la première courbe du duodénum n'a guère changé de place; elle est seulement reportée un peu vers la droite avec le méso hépatique auquel elle est unie. La courbe duodéno-jéjunale est restée au même niveau ou à peu près; elle se trouve encore immédiatement au-dessous du bord infé-

rieur du corps du pancréas, mais elle a été un peu refoulée vers la gauche et a changé de direction.

La portion initiale du jéjunum a continué à glisser de droite à gauche, derrière les vaisseaux mésentériques, a gagné ainsi leur côté gauche et s'est en même temps écartée de la portion terminale du duodénum. Elle a été attirée en avant par le reste de l'intestin, et la courbe duodéno-jéjunale, au lieu de se produire dans un plan frontal, se trouve actuellement dans un plan antéro-postérieur ou sagittal (V. fig. XI et XII, *DJ* pl. XVI).

Les parties du duodénum qui ont subi le plus de modifications et qui ont surtout pris un grand développement sont donc la portion descendante et la portion transversale décrites chez l'embryon V.

La portion descendante, comprise entre la première courbure et les embouchures du canal de Santorini et du canal cholédoque, s'est considérablement accrue en longueur, est devenue plus rectiligne, redressée par la tête du pancréas, qui s'est développé derrière elle. La partie du duodénum comprise entre les embouchures précitées et la courbe duodéno-jéjunale s'est aussi considérablement allongée pour former la deuxième courbure à convexité inférieure et la portion ascendante du duodénum.

Avant d'abandonner l'étude de cette partie de l'intestin, nous ajouterons encore quelques mots au sujet du canal de Santorini et du canal cholédoque. Actuellement leurs embouchures ne se trouvent plus au même niveau sur la paroi intestinale. Tous deux s'engagent à la même hauteur dans la tunique musculaire de la paroi latérale gauche du duodénum, le canal de Santorini en avant du canal cholédoque, mais, tandis que le premier s'ouvre dans l'intestin à 0,07 millimètre au-dessous de ce point, le canal cholédoque traverse très obliquement la tunique musculaire, reçoit dans ce trajet le canal du pancréas ventral et ne s'ouvre dans le tube intestinal que 0,22 millimètre au-dessous de l'embouchure du canal de Santorini, et cela dans une partie plus postérieure de la paroi latérale gauche.

L'embouchure du canal cholédoque commence donc à descendre et à s'écarter de celle du canal de Santorini. Toutes deux se trouvent à l'origine de la deuxième courbure du duodénum.

Si d'autre part nous suivons le canal cholédoque vers le haut, nous le voyons monter dans le mésoduodénum derrière le tube digestif à droite du pancréas le long de la face latérale droite du

méso. Au moment de passer dans le méso hépatique il se divise en deux canaux, le canal hépatique et le canal cystique, que nous retrouverons plus tard dans le mésentère ventral.

Maintenant que nous connaissons les dispositions du duodénum et de la tête du pancréas, nous pouvons aborder l'étude du mésoduodénum dans son ensemble.

Si l'on y ajoute le méso hépatique et si on mesure la longueur du méso depuis l'extrémité supérieure de la tête du pancréas jusqu'à l'extrémité inférieure de la deuxième courbure duodénale, on la trouve de 2,5 millimètres. Sur cet ensemble, 2,10 millimètres appartiennent au mésoduodénum proprement dit. Comme la seconde courbe du duodénum pend librement dans la cavité abdominale, elle fait saillie vers le bas, en avant de l'insertion dorsale du méso qui s'arrête à 0,5 millimètre au-dessus de la partie la plus déclive de la courbe (V. fig. XIV pl. XIV). Inséré sur la face antérieure de la colonne vertébrale, le mésoduodénum s'étend d'arrière en avant à l'intérieur de la cavité abdominale en s'inclinant en même temps vers la droite. Cette déviation est due en partie à l'insertion du méso hépatique sur le foie. Cette dernière est en effet reportée actuellement vers la droite. Elle est due aussi au développement de l'estomac et de la première portion du duodénum qui ont refoulé dans la même direction la partie antérieure du méso. Dans sa partie inférieure, la deuxième courbe du duodénum étant dans un plan oblique en arrière et à gauche, l'inclinaison du méso est aussi plus accentuée (V. fig. XIV). Le mésoduodénum a la forme d'une lame quadrilatère épaisse, arrondie à son extrémité inférieure. On lui distingue deux faces latérales, deux bords, un antérieur et un postérieur, et deux extrémités, une inférieure et une supérieure; celle-ci se continue dans le méso hépatique.

La *face latérale droite* diminue d'étendue de haut en bas et, déjà un peu postérieure dans sa partie supérieure, le devient encore plus vers le bas. Elle est libre et accolée à la face interne du lobe droit du foie, qui se prolonge vers le bas à droite du mésoduodénum.

Le *bord antérieur* du mésoduodénum est occupé par la portion descendante du duodénum, qu'il enveloppe.

Le *bord postérieur* ou *dorsal* est inséré sur la face antérieure de la colonne et descend ainsi, à droite de l'insertion du mésocôlon descendant, jusqu'à la concavité de la deuxième courbe du duo-

dénum. Dans sa partie supérieure, le bord dorsal est constitué par le tissu conjonctif de la portion vasculaire du méso situé là derrière la portion moyenne de la tête du pancréas (V. fig. X et XI pl. XVI). Dans sa partie inférieure, quand la tête du pancréas passe de la face antérieure des vaisseaux mésentériques à leur face latérale droite, la portion vasculaire du méso devient plus antérieure. Mais le tissu conjonctif qui constitue son insertion dorsale reste le long de la colonne, derrière la tête du pancréas et derrière la portion vasculaire et continue à relier ces parties à la paroi abdominale postérieure. Il ne s'arrête qu'au niveau de la deuxième courbe du duodénum, où il se termine par un bord libre, épais. C'est le long de la face latérale gauche de cette portion dorsale du mésoduodénum que remonte la portion terminale du duodénum (V. fig. XII et XIII, pl. XVI et XVII).

L'*extrémité inférieure* du mésoduodénum formée par la courbe à convexité inférieure du duodénum est libre dans la cavité abdominale. L'extrémité inférieure de la tête du pancréas remplit la concavité de cette courbe et se prolonge même sur la face antéro-latérale gauche du tube digestif. Enfin, la portion vasculaire descend au-devant et à gauche du pancréas, déborde de toutes parts la courbe duodénale et se continue, comme nous le verrons tout à l'heure, dans différentes parties du mésentère (V. fig. XVI).

La *face latérale gauche* est la plus compliquée et la plus importante; elle est constituée de façon toute différente dans sa partie supérieure (au niveau de la portion moyenne de la tête du pancréas) et dans sa partie inférieure la plus étendue correspondant à la partie inférieure de la même tête du pancréas.

Dans la zone supérieure, la portion moyenne de la tête du pancréas, contournant la face antérieure des vaisseaux mésentériques, fait saillie à gauche dans la cavité hépato-entérique et se continue en haut, en arrière et à gauche dans le corps du pancréas. La face latérale gauche du mésoduodénum constituée par ces organes, saillante en avant et à gauche, est libre et est séparée de la face postérieure du pylore et de la première portion du duodénum par le cul-de-sac inférieur de la cavité hépato-entérique (V. fig. IX et X, pl. XVI).

En arrière, elle se continue dans la portion du mésogastre dorsal qui contient le corps du pancréas.

En avant, le long de son bord antérieur, elle est en rapport avec

la paroi inférieure de la première portion du duodénum et se continue dans une enveloppe séreuse (V. fig. IX et X, D_I, pl. XVI).

Dans la zone inférieure du mésoduodénum, sa face latérale gauche est constituée sur la plus grande partie de sa périphérie par le duodénum. (En avant et à droite la portion descendante, en bas la seconde courbure, en arrière et à gauche la portion terminale ascendante (V. fig. X à XIV, pl. XVI et fig. XIII, pl. XVII, D_{II}, D_{III}).

En haut, elle est nettement délimitée par la saillie oblique en bas, en avant et à droite que constitue le bord inférieur de la portion moyenne de la tête du pancréas. En arrière et en haut, ce bord se continue dans le bord inférieur du corps de l'organe. En avant et en bas, il aboutit à la face latérale gauche de la portion descendante du duodénum et s'y continue dans la crête épiploïque, qui, longeant le pourtour inférieur de la première portion du duodénum, s'insère à ce niveau sur la seconde (V. fig. XI, Cr. ép., pl. XVI).

Cette disposition est importante parce qu'elle explique la formation ultérieure de la portion droite du grand épiploon (omentum colicum Halleri). (Comparez les fig. IX, X et XI.)

Le restant de la face latérale gauche du mésoduodénum ainsi circonscrit est occupé par la portion vasculaire du méso. Cette dernière présente à considérer deux faces et une périphérie que l'on peut diviser en bords antérieur, inférieur, postérieur et supérieur.

La face droite et postérieure est unie à la partie inférieure de la tête du pancréas.

La face gauche est libre, regarde obliquement à gauche et en avant.

La périphérie presque entière de la portion vasculaire déborde le pancréas et le duodénum et se continue dans les différentes parties du mésentère, son bord supérieur se continue de plus dans le feuillet postérieur du grand épiploon (V. fig. X, XI, XII, XIV, pl. XVI et fig. XIII, pl. XVII).

Nous verrons plus tard quelles portions des mésocôlons et du mésentère s'insèrent sur la périphérie de la portion vasculaire du mésoduodénum. Avant d'aborder cette étude nous devons revenir sur l'*insertion dorsale* actuelle de ce méso.

Elle est épaisse, beaucoup plus étendue qu'auparavant, relie

toute la partie inférieure du mésoduodénum à la colonne vertébrale et s'étend ainsi vers le bas, sur une longueur de 1,3 millimètre environ, à droite de l'insertion dorsale du mésocôlon descendant.

Si nous la comparons à ce qu'elle était chez l'embryon V, nous voyons que chez ce dernier cette insertion était beaucoup plus courte et s'arrêtait au-dessus de la portion terminale transversale du duodénum. Au-dessous de ce point la partie inférieure du mésoduodénum n'était reliée à la paroi abdominale postérieure que par sa portion sagittale membraneuse refoulée vers la gauche par la courbe duodéno-jéjunale.

Actuellement, chez l'embryon VI que nous étudions, cette dernière portion du mésoduodénum, ayant été refoulée plus encore vers la gauche par la courbe duodénojéjunale et faisant partie du méso-côlon, l'insertion dorsale médiane a pu s'accroître vers le bas à droite de la portion sagittale écartée; elle a suivi, dans leur développement, la partie inférieure de la tête du pancréas et la portion vasculaire du mésoduodénum.

Intestin grêle. Gros intestin. Mésentère. Mésocôlon. — L'intestin grêle qui fait suite à la courbe duodénojéjunale est devenu très long, il a un trajet sinueux et décrit une série de circonvolutions avant de gagner le cæcum. Ce dernier, grâce à l'allongement de la portion initiale du côlon, se trouve actuellement reporté en bas et à droite du plan médian, contre la face postéro-inférieure du foie, au voisinage de son bord inférieur et de la paroi abdominale antérieure. Le côlon, qui lui fait suite, monte, accolé au foie, en arrière et à gauche, et se rapproche ainsi du plan médian sagittal. Il arrive bientôt en face de l'extrémité inférieure de la portion descendante du duodénum et monte parallèlement à elle en regard du bord antérieur de la portion vasculaire inférieure du mésoduodénum jusqu'à ce qu'il arrive au voisinage de la première portion de cette partie de l'intestin (V. fig. XIV, pl. XVI, fig. XIII et XV, pl. XVII, cl. 1). Il est arrêté à ce niveau dans son trajet ascendant et change de direction. Il s'écarte du mésoduodénum, s'engage dans la moitié gauche de la cavité abdominale en longeant la grande courbure de l'estomac, et en décrivant en même temps, dans un plan presque horizontal, une courbe à concavité interne et postérieure. Continuant à longer la grande courbure de l'estomac, il suit de nouveau un trajet ascendant qui le rapproche en même temps de la paroi

abdominale postérieure et, arrivé à son voisinage, le gros intestin décrit une courbe assez brusque à convexité supérieure, dans un plan presque sagittal (V. fig. X, XI, XII, cl. II, cl. s.). A l'extrémité postérieure de cette courbe il descend le long de la paroi abdominale postérieure et constitue le côlon descendant.

L'angle splénique du côlon, grâce à l'allongement du côlon initial et du côlon descendant, a donc été porté en dehors dans la moitié gauche de la cavité abdominale à une distance notable du mésoduodénum et s'est élevé jusqu'au bord inférieur de la queue du pancréas, soulevant là le grand épiploon à une petite distance de l'extrémité inférieure de la rate (V. fig. X, XI, cl. s., pl. XVI).

Le *mésocôlon descendant*, inséré à la paroi abdominale postérieure sur la ligne médiane, s'étale de dedans en dehors ou devant la moitié gauche de cette paroi pour gagner le pourtour droit du côlon descendant et envelopper ce dernier. Son insertion pariétale est médiane vers le bas; plus haut, elle longe l'insertion dorsale du mésoduodénum et est ainsi reportée un peu vers la gauche (V. fig. XII, XIV, pl. XVI, XIII et XV, pl. XVII). On peut la suivre vers le haut jusqu'au point où le bord inférieur du corps du pancréas passe dans le bord inférieur de la portion moyenne de la tête de cet organe. A ce niveau l'insertion du mésocôlon abandonne la paroi abdominale postérieure et, suivant une ligne courbe convexe vers le haut, le mésocôlon s'insère d'arrière en avant sur le bord supérieur de la portion vasculaire inférieure et gauche du mésoduodénum (V. page 532).

Cette insertion est parallèle à celle du feuillet postérieur du grand épiploon et est située immédiatement au-dessous d'elle (V. fig. X et XI, Mcl., Mgd.).

A partir de cette insertion au mésoduodénum, le mésocôlon formant un feuillet assez étendu se dirige en dehors, soulevé d'abord par la courbe duodénojéjunale, il passe au-dessus d'anses intestinales assez nombreuses et gagne ainsi le pourtour droit de l'angle splénique du côlon et de la portion du côlon initial qui longe la grande courbure de l'estomac et la première portion du duodénum. Cette portion du mésocôlon que nous venons de décrire appartient donc au méso de l'angle côlique et de la portion voisine du côlon initial (V. fig. X et XI, Mcl).

Si nous continuons à suivre les insertions du mésocôlon initial, nous voyons ce dernier se raccourcir considérablement pour unir

le côlon au bord antérieur de la portion vasculaire du mésoduodénum. Dans cette partie de son étendue, le côlon initial longe en effet cette portion du mésoduodénum, lui est parallèle, en est peu écarté, et les insertions du mésocôlon initial, qui avaient suivi d'arrière en avant le bord supérieur, suivent maintenant de haut en bas le bord antérieur de la portion vasculaire gauche du mésoduodénum. Le mésocôlon lui-même se dirige en avant et à droite pour gagner le pourtour postérieur du tube intestinal (V. fig. XII, XIV, XIII, pl. XVI et XVII).

Cette partie du mésocôlon que nous venons de décrire, qui s'étend des bords supérieur et antérieur de la portion vasculaire du mésoduodénum à l'angle splénique du côlon et à la partie gauche et médiane du côlon initial, doit être considérée comme provenant de la portion sagittale membraneuse dorsale du mésoduodénum des embryons II et V.

Chez l'embryon V, cette portion sagittale peu étendue, naissant de la face latérale gauche du mésoduodénum, au-dessus de la courbe duodénojéjunale, contournait cette courbe pour aboutir à la partie voisine du côlon, c'est-à-dire à l'angle splénique de ce dernier et à l'extrémité voisine de sa portion initiale (V. page 537).

Actuellement ces portions du côlon sont fort développées et constituent non seulement l'angle splénique, mais encore toute la partie du côlon initial qui longe la grande courbure de l'estomac et le bord antérieur de la portion vasculaire du mésoduodénum. En même temps que le côlon s'est ainsi accru, le mésoduodénum en a fait autant et les deux ont naturellement entraîné dans le même accroissement la portion du méso tendue entre eux. La courbe duodénojéjunale, en gagnant la face latérale gauche du mésoduodénum, a contribué aussi à modifier la direction de son insertion au bord supérieur de la portion vasculaire. Sa convexité a refoulé vers le haut les insertions du mésocôlon et du feuillet postérieur du grand épiploon et leur a donné la courbure à convexité supérieure signalée plus haut (V. fig. X, XI, XII).

Pour terminer la description du mésocôlon, il nous reste à voir comment se comporte la partie du méso qui s'insère sur le cæcum et sur la portion du côlon initial lui faisant immédiatement suite. Si nous continuons à suivre ces portions du gros intestin de haut en bas, nous voyons le côlon initial arrivé au niveau de l'extrémité inférieure du mésoduodénum descendre dans la moitié droite de la

cavité abdominale, le long de la face postéro-inférieure du foie, en s'écartant de plus en plus de la paroi abdominale postérieure et se rapprochant de l'antérieure, à laquelle il arrive au niveau du cæcum. Son méso s'étend de plus en plus, au fur à mesure qu'on le suit vers le bas, et que le côlon s'écarte de la paroi postérieure de l'abdomen, il forme ainsi dans la cavité abdominale une sorte de cloison membraneuse tendue d'avant en arrière et de droite à gauche de la face postérieure du côlon et du cœcum à la portion vasculaire du mésoduodénum et du mésentère. Cette cloison, dont nous venons de donner la direction et les insertions, se compose de trois parties (V. fig. XIV, pl. XVI et XV, pl. XVII):

Une antérieure et supérieure, qui longe le côlon et le cæcum et prolonge vers le bas l'extrémité droite du bord inférieur de la partie vasculaire du mésoduodénum. C'est la partie mésocôlique de la cloison.

Une partie moyenne, épaisse, parallèle au côlon et au cæcum, contenant l'artère et la veine mésentérique supérieures.

Enfin une troisième partie postérieure et inférieure, mince, peu vasculaire, aboutit vers le bas aux anses intestinales de l'iléon voisines du cæcum et se continue en arrière, dans la portion vasculaire du mésentère formé par les branches collatérales intestinales des vaisseaux mésentériques supérieurs. C'est la portion mésentérique ou méso-iléale de cette cloison (V. fig. XV, pl. XVII).

Pour bien comprendre sa constitution, nous devons voir comment se comporte la portion vasculaire du mésoduodénum à son extrémité inférieure (V. fig. XIV, pl. XVI).

Quand les vaisseaux mésentériques supérieurs, dans leur trajet descendant à l'intérieur de mésoduodénum, approchent de la seconde courbe du duodénum, ils fournissent à leur gauche une série de branches collatérales qui les accompagnent et descendent en arrière et à gauche des troncs principaux.

Tous ces vaisseaux se répartissent ainsi dans la portion vasculaire du mésoduodénum, l'artère et la veine mésentérique en occupant toujours la partie antérieure et droite. Arrivée en avant et à gauche de l'extrémité inférieure de la tête du pancréas, la portion vasculaire du mésoduodénum descend au devant de la courbe duodénale et à ses deux extrémités se continue dans deux mésos différents. Le droit et antérieur, non vasculaire, prolonge vers le bas la portion du mésocôlon initial insérée sur le bord antérieur de la por-

tion vasculaire du mésoduodénum; c'est la portion antérieure, mésocolique de la cloison membraneuse décrite plus haut. Le méso gauche et postérieur contient des branches intestinales des vaisseaux mésentériques et se rend aux anses intestinales qui font suite à la courbe duodénojéjunale. Entre ces deux mésos, les vaisseaux mésentériques et les branches intestinales, qui les accompagnent et qui continuent à en naître, passent dans le mésentère et, au moment où ce dernier fait suite au mésoduodénum, les vaisseaux s'y répandent et y constituent une portion vasculaire largement étalée dans le sens transversal. En même temps les vaisseaux mésentériques, qui occupent l'extrémité droite de la masse vasculaire, s'en écartent, pénètrent dans la cloison que nous étudions et en constituent la portion moyenne vasculaire. Ils la parcourent de haut en bas et d'avant en arrière parallèlement au côlon et gagnent ainsi l'union du cæcum et de l'iléon. Ils s'y continuent d'une part dans des vaisseaux côliques, d'autre part dans des vaisseaux intestinaux.

Les premiers remontent dans le mésocôlon le long de ses insertions à la portion initiale du côlon. Les seconds longent l'extrémité terminale de l'iléon dans le mésentère, le long de son insertion à l'intestin.

Au-dessous du point où les vaisseaux mésentériques supérieurs abandonnent la masse de leurs collatérales intestinales pour pénétrer dans la cloison, ces dernières prolongent, à elles seules, vers le bas la partie vasculaire du mésentère *sst*. Celle-ci, largement étalée transversalement, descend au devant de la paroi abdominale postérieure, dont elle est séparé à gauche par le mésocôlon descendant et se comporte de la façon suivante (V. fig. XV, *Pl.* XVII) :

Vers la droite, elle reste unie aux vaisseaux mésentériques (partie vasculaire de la cloison) par une membrane mince peu vasculaire qui, suivie vers le bas, s'étend d'avant en arrière et constitue la partie postérieure et inférieure ou mésentérique de la cloison. A son extrémité inférieure on la voit s'insérer sur les anses terminales de l'iléon voisines du cæcum.

Vers le bas, et vers la gauche, au contraire, la partie vasculaire du mésentère *sst*, formée par les branches collatérales intestinales des vaisseaux mésentériques, s'étale, se plisse et se continue dans les différentes parties de cette membrane qui se rendent aux anses intestinales logées dans la partie inférieure de la cavité abdominale (V. la fig. XV et lire l'explication de la planche).

D'où provient cette cloison membraneuse contenant les vaisseaux mésentériques et constituant les mésos du côlon initial et des anses terminales de l'iléon, quelle est l'origine du restant du mésentère de l'intestin grêle?

La cloison membraneuse est certainement constituée par cette partie du mésentère qui chez les embryons plus jeunes aboutissait, dans la fossette ombilicale, à la concavité de l'anse intestinale primitive. Elle a conservé sa constitution première, mais a changé de position et de direction.

De transversale et horizontale qu'elle était, elle est devenue verticale et antéro-postérieure, son ancienne face supérieure est devenue droite, son ancienne face inférieure est devenue gauche, le cæcum et le côlon initial qui occupaient l'extrémité gauche du mésentère sont devenus antérieurs et supérieurs. Les anses intestinales voisines du cæcum, quand elles sont sorties de la fossette intestinale. ont été entraînées en arrière et en bas par le restant de l'intestin grêle engagé dans la partie inférieure de la cavité abdominale.

Si le cæcum et le côlon initial sont restés accolés à la face postérieure du foie et occupent ainsi une position supérieure à celle de l'intestin grêle, c'est que l'union du restant de côlon au bord antérieur et au bord supérieur de la portion vasculaire du mésoduodénum le maintenait dans la portion supérieure de la cavité.

Les anses intestinales se développant au-dessous de lui le refoulaient d'autre part en avant et en haut contre le foie. Nous allons voir que le développement de ces mêmes anses intestinales a eu pour effet de refouler vers la droite le cæcum et la portion du côlon qui lui fait suite.

Les portions vasculaire et mésocôlique du mésentère primitif (embryon II à IV) se sont donc très peu modifiées. Il n'en est pas de même de la partie de ce mésentère primitif qui unissait la portion droite de l'anse intestinale à la face postéro-inférieure des vaisseaux mésentériques (embryon III *bis*). Avec la partie de l'intestin auquel elle aboutissait, elle s'est considérablement développée. La plus grande partie de l'intestin grêle provient de cette portion de l'anse intestinale, et son développement en longueur a entraîné un accroissement correspondant du mésentère auquel il est appendu. La courbe duodénojéjunale, en passant de droite à gauche derrière les vaisseaux mésentériques et en gagnant la face latérale gauche du mésoduodénum, a entraîné à sa suite dans la moitié gauche de la

cavité abdominale les anses du jéjunum qui lui succèdent et a forcé le mésentère à s'étaler en partie de droite à gauche au devant de la paroi abdominale postérieure.

On s'explique ainsi facilement comment le mésentère *sst* relié en avant aux vaisseaux mésentériques a dû peu à peu se diviser en deux parties, une antéro-postérieure formant cloison, et une frontale s'étalant au devant de la paroi postérieure de la cavité abdominale. Dans cette dernière ont pénétré surtout les branches collatérales intestinales des vaisseaux mésentériques.

De ces descriptions, il résulte que la portion vasculaire de la région inférieure du mésoduodénum se continue sur toute sa périphérie dans les différentes portions du mésentère et du mésocôlon initial. Si, aux insertions mésoduodénales de ces portions du mésentère et du mésocôlon, nous ajoutons celles de la partie supérieure du mésocôlon descendant, nous constaterons que dans leur ensemble elles décrivent une courbe en spirale d'environ cinq quarts de cercle, ouverte en haut et à gauche.

Cette courbe commence par les insertions du mésocôlon descendant qui remontent le long de la paroi abdominale postérieure, à gauche de l'insertion dorsale du mésoduodénum, derrière la portion accendante terminale du duodénum et derrière la courbe duodénojéjunale; arrivée au dessus de cette dernière, au dessous du corps du pancréas, la courbe d'insertion abandonne la paroi abdominale et se poursuit sur toute la périphérie de la portion vasculaire gauche et inférieure du mésoduodénum pour se terminer au devant de la troisième portion du duodénum, au niveau de la concavité de la courbe duodénojéjunale.

Cette insertion spirale correspond au centre de torsion du mésentère décrit par plusieurs anatomistes.

A partir de cette insertion spirale, les différentes parties du mésocôlon et du mésentère suivent des directions différentes pour gagner les différentes portions de l'intestin auxquelles elles se rendent et forment dans leur ensemble une sorte de cornet enroulé en spirale largement ouvert en avant, en bas et à gauche.

Le mésocôlon descendant s'étend frontalement au devant de la moitié gauche de la paroi abdominale postérieure (V, fig. XII XIII, XIV).

Le mésocôlon naissant du bord supérieur de la portion vasculaire du mésoduodénum s'étale horizontalement en dehors et en

avant pour gagner l'angle splénique du côlon et la partie du côlon initial qui longe la grande courbure de l'estomac et la première portion du duodénum (V. fig. X, XI, pl. XVI).

La portion du mésocôlon, prenant son origine au bord antérieur de la portion vasculaire du mésoduodénum, est très courte et se dirige en avant et à droite pour aboutir à cette partie du côlon initial qui longe ce bord (V. fig. XVI et XIII, pl. XVI et XVII).

Le bord inférieur de la portion vasculaire du mésoduodénum se continue directement vers le bas dans la portion vasculaire du mésentère qui descend largement étalée au devant de la paroi abdominale postérieure et au devant du mésocôlon à gauche.

Enfin le bord postérieur de la portion vasculaire, en avant de la partie terminale ascendante du duodénum, se continue dans le méso de la courbe duodénojéjunale (V. fig. XIII, pl. XVI et XVII).

Ces différentes parties du mésocôlon et du mésentère avec les portions de côlon auxquelles elles aboutissent et la face latérale gauche de la portion vasculaire du mésoduodénum qu'elles circonscrivent par leurs insertions, délimitent l'espace dans lequel se loge la plus grande partie des anses intestinales. Cet espace est circonscrit d'autre part par la face postéro-inférieure du foie, à laquelle sont accolées les différentes parties du côlon et est enfin délimité à droite par cette portion de mésocôlon et de mésentère faisant cloison entre le cæcum et la portion voisine du côlon d'une part, la portion vasculaire du mésentère d'autre part. Nous avons vu plus haut comment cette cloison se comporte vis-à-vis du mésoduodénum et du mésentère. Or, de toutes les parois circonscrivant l'espace dans lequel se trouve logée la plus grande masse des anses intestinales, une seule est beaucoup plus mobile que les autres. C'est cette cloison qui le délimite vers la droite. De cette cloison même c'est son insertion antérieure qui est surtout mobile, c'est-à-dire le cæcum et le côlon initial voisin.

Il en résulte que, au fur et à mesure que les anses de l'intestin grêle vont aller en se développant, elles vont naturellement agrandir l'espace limité dans lequel elles se trouvent, et refouler de plus en plus vers la droite cette cloison membraneuse. Le cæcum et la portion voisine du côlon, entraînés par elle, vont ainsi glisser de gauche à droite le long de la face postéro-inférieure du foie et être peu à peu refoulés avec la cloison au voisinage de la paroi abdominale postérieure, dans la moitié droite de la cavité abdominale.

En même temps, au fur et à mesure que, par suite de modifications dans la conformation et la situation du foie, le mésoduodénum lui-même pourra s'incliner vers la droite, le même mécanisme finira par accoler sa face latérale droite entière à la paroi abdominale postérieure.

Chez l'embryon que nous étudions ce processus a débuté depuis longtemps. C'est lui qui a refoulé dans la moitié droite de la cavité abdominale le cæcum, la partie du côlon qui lui fait suite et la cloison qui se trouve insérée sur eux.

C'est aussi en se développant dans l'espace délimité par ce cornet enroulé en spirale que les anses intestinales ont refoulé contre la moitié gauche de la paroi abdominale postérieure le côlon et le mésocôlon descendants; c'est pour la même raison que l'angle splénique du côlon, la partie voisine du gros intestin et le mésocôlon auquel ils sont reliés ont été soulevés et accolés à la face inférieure du mésogastre postérieur.

Or, cette disposition spiraloïde du mésentère entier et de ses insertions au mésoduodénum est le résultat du passage de la courbe duodénojéjunale, de la moitié droite, dans la moitié gauche de la cavité abdominale. C'est le passage de cette courbe derrière les vaisseaux mésentériques et le long de la face latérale gauche du mésoduodénum qui est l'origine de toute ces dispositions.

Avant d'abandonner ce sujet, nous devons ajouter que les insertions du mésocôlon permettent déjà de distinguer dans le côlon initial la portion ascendante et la portion transverse du gros intestin. *Le mésocôlon transverse* s'insère en effet au bord supérieur de la portion vasculaire inférieure du mésoduodénum; le mésocôlon ascendant naît au contraire de l'extrémité inférieure et du bord antérieur de cette même portion vasculaire. Dans sa partie supérieure le côlon ascendant longe déjà comme il continuera à le faire dans la suite la portion descendante du duodénum. L'angle hépatique du côlon est encore à l'état de courbe et ne se marquera mieux qu'au moment où l'extrémité supérieure de cette dernière s'accollera et s'unira à la face antéro-latérale gauche de la portion descendante du duodénum. Cette union se produit chez des embryons un peu plus âgés ayant de 8,3 à 9,5 centimètres de long. Toldt a bien décrit ce fait et rapporte à ce moment la distinction entre les côlons transverse et descendant.

Terminant ici notre étude du mésentère et des mésocôlons, nous

allons reprendre chez l'embryon VI l'étude du développement du foie, de l'estomac et des autres organes précédemment étudiés chez les embryons plus jeunes II à V.

Embryon VI.

L'estomac, dont le grand cul-de-sac est encore mieux développé, se comporte comme auparavant dans la partie supérieure de son étendue. Vers le bas, le long de la face latérale gauche du mésoduodénum, il décrit encore sa courbe à convexité inférieure et s'étend ainsi en avant de la courbe duodénojéjunale jusqu'au dessous d'elle. La courbe inférieure de l'estomac est en effet refoulée en avant par la courbe splénique du côlon, et par les anses intestinales, qui faisant suite au duodénum, se sont engagées derrière elle dans la moitié gauche de la cavité abdominale. Après avoir décrit cette courbe, l'estomac, qui diminue de calibre, remonte alors vers la droite le long de la portion descendante du duodénum pour se continuer dans la première portion de ce dernier. Le gastroduodénum que nous avons décrit jusque chez l'embryon de 18 millimètres est en effet nettement divisé maintenant en estomac et première portion du duodénum. Le pylore, bien marqué par la disposition de la tunique musculaire circulaire et les caractères différents des muqueuses stomacale et intestinale, apparaît maintenant dès que l'estomac a dépassé vers la droite le plan médian sagittal. La première portion du duodénum, encore fort courte, se dirige presque horizontalement vers la droite et un peu vers le haut, pour se recourber immédiatement et brusquement vers le bas et se continuer dans la portion descendante du duodénum engagée dans le méso (V. fig. IX, Py, D_1, pl. XVI). Toute la paroi supérieure de cette première portion du duodénum décrit une forte convexité vers le haut, forme une sorte de dôme dans lequel s'engage un véritable cul de sac de la cavité épithéliale au niveau de la première courbure. Ce cul-de-sac et cette saillie de la paroi duodénale dans laquelle il s'engage, se trouvent accolés à la face latérale gauche du méso hépatique, à son extrémité antérieure, là où il se continue dans la partie inférieure du mésentère ventral (V. plus loin) (V. fig. VIII, IX, D_1, pl. XVI).

Cette accentuation de la première courbe du duodénum a pour résultat de faire pénétrer la seconde portion de ce dernier presque verticalement dans le mésoduodénum.

Le pourtour inférieur de la portion pylorique de l'estomac et de la première portion du duodénum longe, dans la partie supérieure de son étendue, la face latérale gauche de la deuxième portion du duodénum. Il en est de même de la crête épiploïque dont l'extrémité terminale, non encore pénétrée par la cavité hépato-entérique, prolonge vers le bas la paroi inférieure de la première portion du duodénum. Le péritoine qui enveloppe la deuxième portion du duodénum se continue ainsi à gauche dans l'enveloppe de la première portion et dans la crête épiploïque (V. fig. X et XI. D. cr. ép. pl. XVI).

Diaphragme. — Dans la deuxième partie de ce travail (voir page 255 et suivantes), nous avons décrit rapidement comment se développaient les différentes parties du diaphragme déjà représentées chez l'embryon V et nous avons donné un aperçu succinct des modifications qu'elles devaient encore subir pour constituer le diaphragme proprement dit. Chez l'embryon VI que nous étudions, ces processus sont achevés, et sans revenir longuement sur ce que nous en avons dit, il nous paraît cependant nécessaire de reprendre certains détails pour donner plus de précision à quelques-unes de nos conclusions.

I. Si l'on compare, par exemple, chez cet embryon les parties les plus déclives des cavités pleurales à ce qu'elles étaient chez l'embryon V, on les trouve complètement changées de situation; chez l'embryon V ces parties étaient représentées par les parois pleurales inférieures et se trouvaient de chaque côté de la colonne vertébrale, immédiatement au-dessus de la onzième côte et de l'extrémité supérieure de la capsule surrénale.

Or actuellement sur l'embryon VI, les cavités pleurales se prolongent vers le bas, le long de la face interne du thorax, en avant et en dehors des capsules surrénales jusqu'à 2,25 millim. environ au-dessous de leurs extrémités supérieures.

Ce changement est manifestement dû au développement des côtes, à leur allongement et surtout à leur changement de direction. Chez l'embryon V elles se trouvaient à peu près dans un plan horizontal; chez l'embryon VI les côtes inférieures surtout sont très obliques en bas, en dehors et en avant. La onzième côte longe même dans presque toute son étendue le bord externe de la capsule surrénale et suit un trajet presque vertical. Ces modifications des dernières côtes ont eu pour effet d'entraîner un développement

correspondant des membranes pleuro-péritonéales et de reporter leurs insertions pariétales en bas, en dehors et en avant.

De là, du côté droit, les nouveaux rapports du foie avec le diaphragme et la cavité pleurale, du côté gauche, de nouveaux rapports de l'estomac, du mésogastre postérieur et de la rate avec ces mêmes parties.

Il y a plus. Déjà chez l'embryon V les fibres musculaires du diaphragme, développées dans le revêtement pleural de la face supérieure du foie au voisinage de la paroi inférieure de la cavité pleurale, pénétraient dans cette dernière et s'engageaient dans le tissu conjonctif de la paroi dorsale du corps au-dessus de la capsule surrénale.

Chez l'embryon VI, ces fibres musculaires largement étalées sont descendues dans cette paroi, le long de la face postérieure des capsules surrénales et forment un plan, une membrane musculaire qui se continue, en dedans, dans le pilier dorsal du diaphragme, en dehors, dans la portion musculaire des anciennes membranes pleuro-péritonéales. Vers le bas cette membrane musculaire s'étend jusque derrière l'extrémité supérieure du rein et s'arrête dans le tissu conjonctif qui revêt la face antérieure du muscle du psoas et du carré des lombes. Elle constitue cette partie du diaphragme qui s'insère plus tard, de chaque côté, sur les ligaments cintrés des muscles psoas et carré des lombes.

Or la cavité pleurale s'est étendue dans le tissu conjonctif de la paroi dorsale le long de la face postérieure de cette portion du diaphragme ; elle descend ainsi avec elle derrière la capsule surrénale sur une étendue de 1,25 millim. environ, puis la limite interne de cette cavité, s'écartant du plan médian, descend obliquement en bas et en dehors de façon à gagner le bord externe de la capsule et à se continuer dans le pourtour inférieur du sinus costo-diaphragmatique.

La cavité pleurale s'est ainsi prolongée dans cette région par un processus probablement analogue à celui qui amène la formation de la partie antérieure de cette cavité chez les embryons de lapin (Voir le travail de Brachet). (V. fig. VI, VII, VIII, IX, *CPl.*)

II. La portion péricardique du diaphragme est aussi modifiée par suite des changements survenus dans la configuration du cœur. Actuellement la portion ventriculaire de ce dernier est devenue beaucoup plus volumineuse que l'auriculaire et se trouve seule en

rapport avec la paroi péricardique inférieure. Aussi celle-ci ne présente-t-elle plus de fossette auriculaire et n'est-elle plus que légèrement déprimée au niveau des ventricules.

Foie. — Le foie, considérablement développé, très volumineux, présente actuellement une conformation et des rapports très semblables à ceux du foie des nouveau-nés.

Après ce que nous avons dit du diaphragme, de la formation du ligament suspenseur et du ligament coronaire, il nous semble inutile d'en donner une description complète, d'autant plus que nous aurons encore à y revenir à propos de la cloison mésentérique.

Nous nous bornerons donc à décrire les modifications qui se sont produites dans cet organe au niveau du lobule de Spigel et au voisinage du hile.

Le foie s'étant développé de chaque côté du canal d'Arantius, ce dernier monte actuellement dans le plan médian sagittal au fond d'un sillon assez profond, ou plutôt d'une scissure qui s'engage obliquement en avant et à droite entre la face postérieure du lobe ventral du foie et la face antérieure du lobule du Spigel; c'est le sillon médian de la face dorsale du foie (moitié postérieure du sillon antéro-postérieur gauche).

Au voisinage de son extrémité inférieure, ce canal s'élargit et se continue dans l'anastomose de la veine porte et de la veine ombilicale. A ce niveau, le sillon médian de la face dorsale se divise maintenant en deux branches; l'une médiane prolongeant vers le bas le sillon du canal d'Arantius et logeant la veine ombilicale, l'autre dévié vers la droite et logeant la veine porte et sa branche anastomotique.

Le sillon médian de la veine ombilicale (moitié antérieure du sillon antéro-postérieur gauche) est un sillon de nouvelle formation au fond duquel la veine ombilicale, logée précédemment dans l'épaisseur du lobe ventral du foie, arrive ainsi à sa face dorsale. Chez des embryons plus âgés cette veine y fait même saillie, soulève le revêtement péritonéal du foie jusqu'à son extrémité supérieure, et il semble alors que le mésentère ventral se divise, lui aussi, comme le sillon au fond duquel il s'insère. Cette disposition est tout accessoire et sans importance.

Le sillon droit, sillon transverse, est au contraire véritablement le prolongement du sillon du canal d'Arantius, en ce sens que c'est au fond de ce sillon que continue à s'insérer le méso gastro-hépatique.

Chez l'embryon V, le sillon du canal d'Arantius et celui de la vésicule biliaire se continuaient encore nettement entre eux. Cette continuité n'était interrompue qu'au niveau du tronc anastomotique de la veine porte et de la veine ombilicale déjà engagé dans un sillon transverse. Ce dernier était limité, en arrière, par le bord inférieur du lobule de Spigel, en avant, parle lobe ventral du foie, dans lequel commencait à se développer le lobe carré. Sur la face postérieure du tronc anastomotique, en haut, puis à gauche, s'inséraient le méso gastro-hépatique, en bas et plus à droite, sur la ligne médiane, le méso hépatique. Le tubercule papillaire du lobule de Spigel, en s'engageant dans le cul-de-sac inférieur de la cavité hépato-entérique, séparait ces deux mésos qui ne se réunissaient qu'au dessous de lui, le méso gastro-hépatique le contournant pour s'insérer sur la face latérale gauche du méso hépatique au niveau de la veine porte y contenue (V. fig. XXVIII à XXXI, pl. VI).

Plus bas alors, au-dessous du tronc anastomotique et du sillon transverse, reparaissaient la vésicule biliaire, son sillon et l'extrémité inférieure du mésentère ventral (portion ventrale du mésoduodénum (V. fig. XXXII, pl. VI).

Chez l'embryon que nous étudions, le sillon transverse s'est accru et modifié. L'anastomose de la veine porte et de la veine ombilicale se produit actuellement dans des conditions nouvelles amenées par l'accroissement du lobule de Spigel et la formation du lobe carré.

Le lobe carré, en se développant entre la veine ombilicale et le sillon de la vésicule biliaire d'une part, entre la veine ombilicale et la veine porte d'autre part, a écarté ces organes les uns des autres et a notablement allongé la partie du tronc anastomotique comprise entre les extrémités terminales des deux veines.

Or la veine ombilicale est devenue médiane; il en résulte que la vésicule biliaire et la veine porte ont toutes deux été reportées vers la droite (V. fig. VI, VII, VIII, IX, pl. XVI). Ce refoulement de la veine porte vers la droite a été favorisé par l'accroissement simultané du lobule de Spigel, qui, se développant en épaisseur et en largeur, agissait ainsi dans le même sens que le lobe carré.

D'autre part le *lobule de Spigel* s'est considérablement accru vers le bas, a refoulé dans cette direction le bord supérieur du méso hépatique sur lequel se moule sa face inférieure, l'a ainsi écarté de l'extrémité supérieure de la veine ombilicale et a déterminé un

allongement notable du tronc anastomotique PVO et de la veine porte qui y aboutit. La partie inférieure du lobule de Spigel se prolonge donc maintenant derrière l'extrémité supérieure du lobe carré et délimite avec elle un sillon transverse profond qui remonte entre elles, jusqu'à l'anastomose veineuse de la veine porte et de la veine ombilicale et se continue dans le sillon du canal d'Arantius.

Le fond de ce sillon transverse se trouve délimité par la continuité du lobule de Spigel avec le lobe carré et avec le lobe droit du foie. Aussi n'est-il pas seulement transversal; il ne l'est même guère qu'à son extrémité supérieure, où il fait suite au sillon médian du canal d'Arantius. Là il se dirige vers la droite pour s'incurver bientôt vers le bas et devenir presque vertical à son extrémité droite et inférieure. En ce point de son trajet il se continue tout naturellement dans le sillon de la vésicule biliaire, qui lui aussi est presque vertical et légèrement oblique en bas et à droite (V. fig. VI, VII, VIII, IX, pl. XVI).

Or, c'est au fond de ce sillon, à son extrémité inférieure et droite, que s'insère actuellement l'extrémité antérieure du bord supérieur du méso hépatique, et c'est de cette extrémité du méso que sort la veine porte (V. fig. VIII, pl. XVI). Cette dernière, pour aboutir à la veine ombilicale, monte d'abord dans le sillon transverse en rapport immédiat à droite avec le tissu hépatique qui forme le fond du sillon; elle fournit bientôt une première branche collatérale droite qui pénètre dans le foie (fig. VIII), puis se divise en deux branches, une droite, qui se distribue à la partie droite du foie et une gauche, qui continue le trajet de la veine et monte comme elle au fond du sillon en suivant le trajet de ce dernier. Elle se dirige donc bientôt vers la gauche, puis devient plus horizontale pour gagner le plan médian. Elle se dilate progressivement et s'unit à la veine ombilicale, de telle sorte que leur anastomose décrit une courbe à concavité inférieure et se prolonge vers le haut dans le canal d'Arantius (V. fig. VI, VII et VIII, pl. XVI).

La veine porte, sa collatérale et ses branches de division droite et gauche ont un calibre bien moins considérable que celui de la veine ombilicale; ce n'est qu'au voisinage de son anastomose que la branche gauche s'élargit.

Si nous comparons l'état actuel de ces vaisseaux à celui qu'ils présentaient chez l'embryon V, nous serons amenés à tirer différentes conclusions :

1° Le tronc anastomotique PVO (anastomose de veine porte et de veine ombilicale) de l'embryon V, allongé et réduit de calibre, constitue actuellement les deux branches de division de la veine porte;

2° Le refoulement vers le bas du bord supérieur du méso hépatique, en rapport avec le bord (face) inférieur du lobule de Spigel, a eu pour conséquence de l'écarter assez notablement du tronc anastomotique veineux et de déterminer la formation d'une nouvelle portion de la veine porte étendue de l'extrémité antérieure du bord supérieur du méso hépatique, d'où elle sort, à son point de bifurcation;

3° Chez l'embryon V, la veine porte engagée dans le bord supérieur du méso hépatique aboutissait avec lui à la face postérieure du tronc anastomotique;

L'extrémité antérieure du méso hépatique avec la veine porte qu'il enveloppait, étant située au devant du bord inférieur du lobule de Spigel, a dû s'allonger au devant de lui et s'engager dans le sillon transverse au fur et à mesure que ce bord, en s'accroissant vers le bas, refoulait dans cette direction le bord supérieur du méso hépatique derrière la veine porte;

4° Le méso gastroduodéno-hépatique, chez l'embryon V, s'insérait du haut en bas sur la face postérieure du tronc anastomotique et, se dirigeant vers la droite, gagnait ainsi la face latérale gauche du méso-hépatique le long de la veine porte y engagée.

Actuellement le méso allongé comme ces organes s'insère sur la face dorsale de l'anastomose veineuse, puis sur la branche de bifurcation gauche de la veine porte et enfin sur la face gauche de cette veine elle-même (V. fig. VI, VII, VIII). Il pénètre donc actuellement au devant du lobule de Spigel jusqu'au fond du sillon transverse, où il s'insère et conserve par conséquent les mêmes rapports avec ces organes modifiés. A son extrémité inférieure, il aboutit encore au bord supérieur du méso hépatique au point où la veine porte en sort et le long de sa face latérale gauche (V. fig. VIII, pl. XVI).

En réalité, dans son trajet au fond du sillon transverse, la veine porte est enveloppée dans une gaine que lui fournit le méso hépatique et le méso gastroduodéno hépatique s'insère sur la face latérale gauche de cette gaine comme il s'insérait auparavant sur la face latérale gauche du méso hépatique.

Cloison mésentérique et cavité hépato-entérique. — Zone E. — Chez cet embryon VI, toute la partie supérieure de la cavité hépato-entérique est oblitérée et la partie du foie qui, chez l'embryon V, se trouvait en rapport avec cette portion de la cloison mésentérique (où cette oblitération n'occupait encore qu'une longueur de 0,2 de millimètre) (V. fig. XXVI, pl. VI), a pris actuellement un développement notable en longueur. Elle s'étend sans ligne de démarcation de l'embouchure du canal d'Arantius dans la veine cave inférieure jusqu'au point où cette dernière traverse le diaphragme pour gagner la cavité péricardique. Dans toute cette étendue, c'est-à-dire, sur une longueur de 1,7 millim. environ, la surface hépatique est unie au diaphragme par le ligament coronaire, et dans ce dernier se trouvent confondus le méso latéral et la cloison mésentérique.

Dans la partie médiane ce ligament assez long unit le foie aux piliers du diaphragme.

Vers la gauche il s'amincit rapidement; vers la droite, au contraire, il est très épais, se prolonge vers le bas dans les zones D et C et unit largement l'organe hépatique au diaphragme développé dans son revêtement pleural. A partir du moment où s'établit cette disposition et où le ligament suspenseur et le bord supérieur du ligament coronaire sont bien délimités, on peut prendre ce dernier bord comme limite de la face supérieure du foie dans la région médiane et du côté droit. A gauche, nous prolongerons cette face jusqu'au bord postérieur de l'organe, le ligament triangulaire gauche s'insérant sur elle. Ces limites sont arbitraires et n'ont évidemment d'autre but que de faciliter la description du foie.

Zones D C. — Plus bas, un peu au-dessous de l'embouchure du canal d'Arantius dans la veine cave inférieure, la cavité hépato-entérique reparaît et, en même temps qu'elle, le méso latéral et la cloison mésentérique proprement dite.

Méso latéral. — La veine cave inférieure, logée dans le sillon vertical droit de la face postérieure du foie, délimite toujours à droite la face postérieure du lobule de Spigel et est unie à la paroi abdominale postérieure par un méso très court qui est le restant du méso latéral non envahi par le tissu hépatique.

Or, actuellement, par suite de l'allongement du foie et du lobule de Spigel, l'embouchure du canal d'Arantius dans la veine cave se trouve à 1,20 millim. environ au-dessus de l'extrémité supé-

rieure de la capsule surrénale droite. (Chez l'embryon V elle était immédiatement au-dessus d'elle). Il en résulte, qu'au-dessus de la capsule surrénale, le méso latéral unit le foie au diaphragme et se continue encore à droite dans le ligament coronaire droit, tandis que, plus bas, au niveau de la capsule, le méso latéral seul unit le foie à la face antérieure de cette dernière le long de son bord interne. (V. fig. V. fig. VI pl. XVI).

Cloison mésentérique proprement dite. — Dans la partie supérieure de son étendue, la cavité hépato-entérique n'est guère modifiée et la cloison mésentérique s'étend de la paroi abdominale postérieure au sillon vertical médian (du canal d'Arantius) de la face postérieure du foie. Elle enveloppe dans ce trajet l'œsophage et plus bas l'estomac. Au niveau de ce dernier, c'est le long de la petite courbure que la cloison se continue dans le revêtement séreux de l'organe.

L'œsophage et la petite courbure divisent ainsi la cloison en portions dorsale, moyenne et ventrale.

La portion ventrale constitue le méso gastro-hépatique et forme la pars condensa de ce dernier. Elle est inclinée en avant et à droite et s'engage au fond du sillon dorsal vertical médian pour s'insérer sur le canal d'Arantius et en bas sur l'anastomose de la veine porte et de la veine ombilicale (V. fig. VI).

La portion dorsale de la cloison, moins étendue et plus épaisse, est inclinée en avant et à gauche, formant ainsi avec la ventrale un angle ouvert vers la droite dans lequel s'engage le lobule de Spigel (V. fig. VI).

Les deux parties de la cavité hépato-entérique (partie sagittale et partie frontale), que cette portion dorsale de la cloison sépare partiellement, se caractérisent maintenant nettement comme les deux culs-de-sac supérieurs de l'arrière-cavité du péritoine, l'un droit, le cul-de-sac hépatique, l'autre gauche, le cul-de-sac gastrique.

Le premier, formé par la partie sagittale de la cavité hépato-entérique, est actuellement modifié par la saillie qu'y forme le lobule de Spigel et par le transport vers la droite de la veine cave inférieure. Ce dernier est dû au développement transversal de la paroi abdominale postérieure qui a écarté la veine cave du plan médian. Le cul-de-sac hépatique est actuellement délimité, *à droite*, par le lobule de Spigel et le méso latéral contenant la veine cave inférieure; *à gauche*, par la cloison mésentérique *sst* et une partie de

la paroi abdominale postérieure comprise entre l'insertion dorsale de cette cloison et la veine cave inférieure (V. fig. VI).

Or les fibres musculaires du diaphragme ont actuellement envahi le tissu conjonctif de la paroi abdominale postérieure, et c'est le pilier droit du diaphragme qui, revêtu par le feuillet pariétal du péritoine, forme actuellement cette partie de la paroi gauche du cul-de-sac hépatique de l'arrière-cavité du péritoine.

Dans sa partie supérieure le cul-de-sac remonte le long de l'œsophage en même temps que les piliers du diaphragme s'engagent dans la cloison mésentérique et contournent les faces latérales de ce dernier pour se réunir plus haut sur sa face antérieure.

Le cul-de-sac s'engage ainsi vers le haut entre le foie d'une part, l'œsophage et le pilier droit du diaphragme d'autre part, jusqu'au dessous du point où le canal d'Arantius aboutit à la veine cave. A ce niveau la face postérieure du foie est unie au diaphragme par la portion moyenne du ligament coronaire, et ce dernier constitue ainsi le fond du cul-de-sac hépatique.

Cette portion du ligament coronaire a été produite par l'oblitération de la cavité hépato-entérique et la séparation du recessus supérieur.

Le cul-de-sac gastrique (cul-de-sac supérieur de la portion frontale de la cavité hépato-entérique) remonte dans le revêtement séreux de la paroi postérieure de l'estomac sur une longueur de 0, 68 millimètre. A son extrémité inférieure, il occupe toute la largeur de la paroi stomacale depuis la grande courbure en dehors, jusqu'au mésentère dorsal en dedans. Vers le haut, il se réduit de plus en plus de droite à gauche et se termine au voisinage de la grande courbure. La paroi postérieure de ce cul-de-sac gastrique se continue vers le bas dans le mésogastre postérieur; elle doit donc être considérée comme le prolongement supérieur de ce dernier. Inséré d'une part sur la grande courbure, il s'insère d'autre part en dedans sur la paroi postérieure de l'estomac suivant une ligne, oblique en bas et en dedans, qui aboutit vers le bas à la portion dorsale de la cloison mésentérique, au niveau de la petite courbure (V. fig. VI).

De cette description il résulte qu'une bonne partie de la paroi postérieure de l'estomac ne constitue pas la paroi antérieure du cul-de-sac de l'arrière-cavité du péritoine. Cette partie de la paroi stomacale qui n'est pas en relation avec lui longe la petite cour-

bure, s'élargit de bas en haut et finit par occuper toute l'étendue de la paroi postérieure de l'estomac au-dessus de l'extrémité supérieure aveugle du cul-de-sac hépato-entérique. Or, de cette extrémité au fond du grand cul-de-sac de l'estomac, la paroi postérieure de ce dernier s'étend sur une longueur de 0,67 millimètre.

Le cul-de-sac gastrique ne remonte donc le long de la paroi postérieure de l'estomac que dans la moitié inférieure de son étendue (dans les zones E D C, bien entendu) et va en se rétrécissant de bas en haut, en s'écartant de plus en plus de la petite courbure et en longeant la grande.

La limite inférieure de ces zones E D C est actuellement encore donnée par la communication des deux culs-de-sac, c'est-à-dire par la continuité de la portion sagittale avec la portion frontale de l'arrière-cavité du péritoine.

En ce point la portion dorsale de la cloison mésentérique s'arrête, et se termine par un bord libre concave assez épais dont les extrémités s'insèrent, l'antérieure, sur la petite courbure de l'estomac, la postérieure, sur la paroi abdominale postérieure. Cette extrémité postérieure se continue là vers le bas dans l'insertion dorsale du mésogastre postérieur et semble ainsi prolongée par cette dernière jusqu'au bord supérieur du méso-hépatique.

Le bord inférieur libre de la portion dorsale de la cloison mésentérique se trouve ici à 0,3 millimètre au-dessus du bord supérieur du méso-hépatique et constitue le bord libre du ligament gastro-pancréatique de Huschke.

Rate. — Ce serait le moment de parler de la rate, développée dans le revêtement de la paroi postérieure de l'estomac et dans le mésogastre dorsal; nous préférons réserver les observations que nous avons faites à son sujet pour un article spécial que nous comptons consacrer ultérieurement à l'étude de cet organe et de ses rapports.

La zone B (V. fig. VII) est comprise entre le bord inférieur de la portion dorsale de la cloison mésentérique en haut et le bord supérieur du méso hépatique en bas. Dans cette zone, la portion sagittale de la cavité hépato-entérique se prolonge à gauche dans la frontale. L'extrémité inférieure du lobule de Spigel, fort développée et très saillante vers la gauche, s'engage même vers le bas dans le cul-de-sac inférieur de la portion frontale (tubercule papillaire) et rend ainsi impossible toute délimitation même fictive des deux portions

de l'arrière-cavité; Il faut ajouter que dans cette zone se trouve compris le sillon transverse du foie dans toute son étendue (V. pages 558 et suivantes).

Ici le *mésogastre dorsal*, né de la paroi dorsale sur la ligne médiane, gagne la grande courbure de l'estomac pour s'y insérer. Au voisinage de cette insertion il s'épaissit pour envelopper la queue du pancréas et se continue dans le hile de la rate (V. fig. VII).

Le *méso gastro-hépatique*, né de la petite courbure de l'estomac, contourne la face antérieure du lobule de Spigel et s'engage de gauche à droite jusqu'au fond du sillon transverse pour s'insérer sur la branche gauche de bifurcation de la veine porte et sur la portion de cette veine qui monte dans le sillon.

A son extrémité inférieure ce méso s'insère encore dans une très petite étendue sur l'extrémité antérieure du méso hépatique, au point où il se prolonge vers le haut pour fournir à la veine porte la gaine qui l'enveloppe (V. page 560 et fig. VII et VIII).

Or, dans cette zone et un peu plus bas, la petite courbure de l'estomac se continue dans le pourtour supérieur de la première portion du duodénum et ces deux parties décrivent une courbe à concavité supérieure qui se prolonge vers le bas, au dessous du niveau du bord supérieur du méso hépatique. Elle est tenue écartée de ce dernier par le tubercule papillaire du lobule de Spigel.

La concavité de cette courbure est occupée par la partie inférieure du méso gastro-hépatique inséré sur elle. Il faut donc distinguer dans cette dernière une portion gastrique et une portion duodénale (V. fig. VIII).

Zone A. — Cette zone comprend le méso hépatique et le mésoduodénum. Nous avons suffisamment étudié ce dernier pour n'avoir pas à y revenir. Nous ne nous occuperons plus que du méso hépatique et du grand épiploon.

Le méso hépatique n'a plus actuellement que 0,3 millimètre de hauteur. Or, chez l'embryon V, il en avait 0,5. Il résulte de ces mensurations que, tandis que le mésoduodénum *sst* prenait un développement considérable, le méso hépatique au contraire diminuait de hauteur.

Le bord supérieur de ce méso semble en effet avoir été refoulé vers le bas, car, d'une part, il ne s'insère plus directement sur le foie que bien au dessous de l'anastomose de la veine porte et de la

veine ombilicale, et d'autre part, l'extrémité supérieure de la tête du pancréas remonte actuellement à sa droite jusqu'au dessus de lui (V. fig. VIII, *Mh*).

Il présente à étudier deux faces, un bord supérieur, une insertion dorsale, un bord antérieur et une extrémité inférieure suivant laquelle il se continue directement dans le mésoduodénum.

La face latérale droite, libre, prolonge vers le haut la face latérale droite du mésoduodénum.

La face latérale gauche, développée par la partie supérieure de la tête du pancréas, fait saillie librement dans le cul-de-sac inférieur de la cavité hépato-entérique et se continue en arrière dans le mésogastre postérieur. Dans ce dernier se trouve engagé le corps du pancréas dans lequel se prolonge de même la partie supérieure de la tête (V. fig. IX, *P*).

Plus en avant la face latérale gauche du méso hépatique est en rapport avec la première courbure du duodénum qui lui est unie par son pourtour droit, et le feuillet péritonéal qui revêt la face latérale gauche du méso hépatique se continue dans le revêtement séreux de cette courbe (V. fig. VIII et IX, D_1).

Enfin plus en avant encore l'extrémité inférieure du mésentère ventral prolonge le méso hépatique jusqu'au foie et sa face latérale gauche est libre (V. fig. IX, *Mv*).

Le bord supérieur du méso hépatique forme actuellement une crête antéro-postérieure qui semble déterminée par la présence de l'artère hépatique dans son épaisseur. Il se dirige obliquement d'arrière en avant et de gauche à droite, de la paroi dorsale à l'extrémité inférieure du sillon transverse du foie. Il contourne ainsi la face inférieure du lobule de Spigel, puis, arrivé en avant d'elle, au niveau de l'extrémité inférieure de la portion verticale du sillon transverse, il s'y engage de gauche à droite en enveloppant la veine porte qui y pénètre et s'insère au fond du sillon (V. fig. VIII, *Mh*).

Nous avons vu comment cette extrémité antérieure du méso hépatique se prolonge alors vers le haut, sous forme de gaine, autour de la veine porte dans son trajet ascendant au fond du sillon transverse et comment il se continue ainsi vers la gauche dans le méso gastro-duodéno-hépatique. Cette continuité se prolonge vers le bas et apparaît immédiatement au dessus de la première courbe du duodénum. Dans la gaine fournie à la veine porte par le méso hépatique montent aussi l'artère et le canal hépatique (V. fig. VIII et VII).

Bord antérieur. Au niveau de l'extrémité inférieure du sillon transverse du foie, il se comporte comme nous venons de le voir et s'insère au fond du sillon (V. fig. VIII).

Au dessous de lui, la partie antérieure du méso hépatique est formée par l'extrémité inférieure du mésentère ventral. Celle-ci, mince et membraneuse, contenant les canaux biliaires, et particulièrement le canal cystique et l'origine du canal cholédoque, longe la face droite de la première courbe du duodénum et, s'engageant d'arrière en avant et un peu de gauche à droite dans le sillon de la vésicule biliaire, s'insère au fond de ce sillon (V. fig. IX, *Mv*).

La continuité du méso hépatique dans la partie inférieure du mésentère ventral s'établit à droite de la première courbe du duodénum et se poursuit jusqu'au point où la portion descendante du duodénum pénètre dans le mésoduodénum. A ce niveau s'arrête l'extrémité inférieure du mésentère ventral qui présente un bord inférieur libre, concave vers le bas, tendu de l'extrémité supérieure du bord antérieur du mésoduodénum au sillon de la vésicule biliaire. L'extrémité inférieure du mésentère ventral formera plus tard le ligament cystico-duodénal de Jonnesco, le ligament hépato-côlique de Toldt.

Le méso latéral descend dans cette région jusque bien au dessous du niveau du bord supérieur libre du méso hépatique, le long de l'insertion dorsale de ce dernier et même du mésoduodénum. Il unit toujours la veine cave inférieure et le foie qui l'enveloppe à la face antérieure de la capsule surrénale (V. fig. VIII et IX).

Mésogastre postérieur. — Il est fort développé chez cet embryon et dans sa partie inférieure constitue maintenant les deux feuillets du grand épiploon.

Dans la partie supérieure de cette région il enveloppe le corps et la queue du pancréas, longe la paroi abdominale postérieure, contre laquelle il est appliqué et se continue en dedans dans la face latérale gauche du méso hépathique et du mésoduodénum, tandis que le corps du pancréas se continue dans les parties supérieure et moyenne de la tête de cet organe. A son extrémité gauche il s'amincit, entre en rapport avec le hile de la rate et s'insère sur la grande courbure de l'estomac.

Dans sa partie inférieure, au dessous du corps et de la queue du pancréas, le mésogastre postérieur devient brusquement mince et

membraneux et constitue le feuillet postérieur du grand épiploon, bien développé chez cet embryon.

L'insertion interne de ce feuillet longe d'arrière en avant le bord inférieur de la portion moyenne de la tête du pancréas, de façon à gagner ainsi la face latérale gauche de la portion descendante du duodénum. Dans ce trajet, le feuillet postérieur du grand épiploon s'insère au bord supérieur de la portion vasculaire inférieure et gauche du mésoduodénum immédiatement au dessus du mésocôlon transverse; de là il s'étend à gauche et en bas, derrière l'estomac, le pylore et l'origine de la première portion du duodénum jusque bien au delà de la grande courbure de l'estomac; il se réfléchit alors pour se continuer dans le feuillet antérieur du grand épiploon qui vient s'y insérer.

Cette réflexion du feuillet postérieur dans l'antérieur circonscrit le fond du cul-de-sac inférieur gauche de la cavité hépato-entérique et constitue le bord externe et inférieur libre du grand épiploon. Ce bord, ainsi écarté de la grande courbure dans la plus grande partie de son étendue, s'en rapproche rapidement au niveau du pylore et le long du pourtour inférieur de la première portion du duodénum. Le long de ce dernier il aboutit encore à ce qui reste de la crête épiploïque, dans laquelle la cavité hépato-entérique n'a pas encore pénétré.

Les deux feuillets du grand épiploon se confondent encore à ce niveau en une crête assez épaisse longeant le pourtour inférieur de la première portion du duodénum et insérée en dedans sur la face latérale gauche de la portion descendante. (V. fig. XI *Mgd Cr. ep.*)

Dans une grande partie de son étendue, le feuillet postérieur du grand épiploon se trouve étroitement accolé à la face supérieure de cette partie du mésocôlon qui s'insère au dessous d'elle à la même partie du mésoduodénum; il passe également au-dessus de la courbe splénique du côlon et de toute cette partie du côlon transverse qui longe la grande courbure de l'estomac et le pylore. Accolé au mésocôlon, il est soulevé avec lui par les anses intestinales qui s'engagent au dessous d'eux. Au voisinage même de leurs insertions mésoduodénales, la convexité de la courbe duodénojéjunale les soulève tellement que ces deux feuillets accolés circonscrivent une fossette dans laquelle s'engage cette convexité. Ce soulèvement des deux mésos a même entraîné leurs

insertions mésoduodénales, car elles décrivent à ce niveau une courbe assez prononcée à convexité supérieure.

Nous insistons sur cette disposition parce qu'elle rend compte en partie de l'accolement si intime de mésocôlon et du mésogastre le long de leurs insertions mésoduodénales et parce qu'elle jette un certain jour sur le mode de formation possible de la fossette duodénojéjunale (V. fig. XI, *Pl* XIV *Mcl. Mgd*).

Jusqu'à présent nous n'avons pas encore parlé de l'hiatus de Winslow, ou plutôt de l'*entrée de la cavité hépato-entérique ou de l'arrière-cavité du péritoine*.

Tant que, chez les embryons humains, le bord inférieur du méso latéral s'arrête au dessus du bord supérieur libre du mésoduodénum et du méso hépatique, cette entrée peut être décrite comme présentant les limites suivantes :

En haut le bord inférieur libre du méso latéral, en arrière le bord antérieur de son prolongement caudal, en bas le bord supérieur libre du mésoduodénum ou du méso hépatique. C'est le cas pour tous les jeunes embryons étudiés de I à IV.

Mais quand, chez les embryons V et VI, le bord inférieur du méso latéral descend plus bas que le bord supérieur du méso hépatique, jusque le long de l'insertion dorsale de ce dernier et du mésoduodénum, il n'en est plus de même : une partie inférieure nouvelle, sagittale, de la cavité hépato-entérique apparaît. Elle est délimitée en dedans et à gauche par le méso hépatique et l'extrémité inférieure du mésentère ventral, tandis que le méso latéral et la face interne du foie (comprise entre le sillon de la veine cave inférieure et l'insertion antérieure de méso hépatique) forment sa paroi latérale droite (V. fig. VIII et IX, pl. XVI et fig. XXX à XXXII-pl. VI).

L'entrée de la cavité hépato-entérique se trouve reportée au-dessous du bord supérieur du méso hépatique, le long de sa face latérale, et se trouve juste au point où s'arrête l'extrémité inférieure du mésentère ventral.

Dans cette région reparaissent donc de nouveau deux parties de l'arrière-cavité du péritoine : l'une droite sagittale que nous venons de décrire, et une gauche plutôt frontale, le cul-de-sac inférieur gauche, la cavité du grand épiploon. Ces deux parties sont séparées l'une de l'autre par le méso hépatique et communiquent entre elles au dessus de son bord supérieur. Chez l'embryon V la por-

tion sagittale est assez étendue en longueur; chez l'embryon VI elle l'est moins, parce que le méso hépatique est notablement raccourci.

Cette disposition est réalisée d'une façon presque identique chez les embryons de poulet de cent vingt-quatre à cent cinquante heures.

Quelques observations sur les phases ultérieures du développement. — I. Sur des embryons de 6 centimètres et de 6,5 centimètres de long que nous avons étudiés se retrouvent toutes les dispositions que nous venons de décrire chez les embryons de 3,6 à 4,5 centimètres.

Seulement, comme Toldt [1] l'a déjà signalé, une modification importante s'est produite : l'union, la soudure, de dedans en dehors du mésogastre, contenant le corps du pancréas, avec le péritoine pariétal de la paroi postérieure gauche de l'abdomen.

Cette union a une grande importance, elle donne une insertion fixe au feuillet postérieur du grand épiploon dans cette région. Elle va de plus marquer la limite entre le mésocôlon transverse et le mésocôlon descendant et déterminer ainsi l'insertion dorsale du premier le long du bord inférieur du corps du pancréas.

II. Plus tard chez des embryons de 8,3 à 9,5 centimètres, Toldt a démontré que le mésogastre dorsal, au-dessus du pancréas, commence à s'unir lui aussi au péritoine pariétal; cette union s'étend de plus en plus, et cela jusqu'au voisinage du hile de la rate, de façon qu'en dehors de lui le mésogastre reste libre et constitue le ligament gastrosplénique. Or, si, entre temps, la paroi postérieure de l'estomac continuait à présenter avec le cul-de-sac de l'arrière cavité du péritoine les rapports étudiés chez l'embryon de 4 centimètres et demi, à la suite de la soudure du mésogastre postérieur avec le péritoine pariétal, à la limite supérieure du cul-de-sac gastrique de l'arrière-cavité, le mésogastre dorsal formerait un ligament profond tendu entre la paroi postérieure de l'estomac et la paroi abdominale et obliquement dirigé de haut en bas et de dehors en dedans, de la grande à la petite courbure (V. fig. VI).

Au-dessus et en dedans de ce ligament la face postérieure de l'estomac redeviendrait libre et la portion dorsale de la cloison mésentérique séparerait le cul-de-sac hépatique de l'arrière-cavité du péritoine, non pas du cul-de-sac gastrique, mais de la cavité générale se prolongeant derrière l'estomac.

1. *Loco citato.*.

Or, chez le nouveau-né, cette disposition n'existe pas, ou du moins est considérablement modifiée, et cela pour différentes raisons. Et d'abord, la portion de l'estomac en rapport avec le cul-de-sac gastrique de l'arrière-cavité du péritoine s'est notablement plus développée que la partie de la paroi stomacale située au-dessus et en dedans de lui.

Aussi, chez le nouveau-né, le cul-de-sac de l'arrière-cavité remonte-t-il très haut le long de la grande courbure pour arriver au voisinage de la rate, et le mésogastre dorsal à partir de cette courbure se dirige en bas et en dedans pour former les ligaments gastro-splénique et phrénico-splénique et gagner ainsi la paroi abdominale postérieure à laquelle il adhère.

En dedans de la rate, le cul-de-sac de l'arrière-cavité s'arrête au-dessous du cardia et du fond de l'estomac, et le mésogastre dorsal, partant de la face postérieure de l'organe, gagne la paroi abdominale postérieure suivant une ligne à peu près transversale, un peu courbe, qui aboutit en dedans à la portion dorsale de la cloison mésentérique. Cette disposition a été fort bien décrite par Jonnesco [1], et, comme il le dit, ni la portion abdominale de l'œsophage, ni le cardia, ni une grande partie du fond de l'estomac ne sont donc en rapport avec le cul-de-sac de l'arrière-cavité (V. la fig. 88, t. IV, p. 217).

Au-dessous de cette zone, le mésogastre de l'arrière-cavité s'étant soudé au péritoine pariétal, et cette union s'étant étendue en dedans jusqu'à la portion dorsale de la cloison mésentérique, cette dernière forme le *ligament profond de l'estomac* de Jonnesco et sépare les deux culs-de-sac gastrique et hépatique de l'arrière-cavité. Au-dessus il n'en est pas de même, et le mésogastre, en gagnant la paroi abdominale postérieure, forme le feuillet inférieur d'un *ligament phrénico-gastrique* que nous devons étudier. Au-dessus de ce feuillet, en effet, la face postérieure du cardia et les portions voisines de la paroi stomacale postérieure se sont soudées au péritoine pariétal et le tissu conjonctif qui établit cette union se continue en dedans dans la portion dorsale de la cloison mésentérique. Il en résulte que, suivie de haut en bas, cette dernière, qui unit l'œsophage aux piliers du diaphragme et à l'aorte, s'élargit vers le bas pour unir au diaphragme non seulement la petite cour-

1. Jonnesco, *Traité d'anatomie humaine*, publié sous la direction de P. Poirier, professeur agrégé à la Faculté de médecine de Paris, tome IV, 1er fascicule (Estomac).

bure de l'estomac, mais encore la face postérieure du cardia et la partie voisine de la paroi postérieure du fond de l'organe.

Il faut donc, croyons-nous modifier la description de Jonnesco en décrivant l'extrémité supérieure du ligament profond de l'estomac comme se continuant à gauche dans le *ligament phrénico-gastrique* dont nous venons de donner la disposition. Ce dernier est donc constitué d'abord par une masse plus ou moins épaisse, plus ou moins large de tissu conjonctif et par deux replis du péritoine qui la délimitent; l'un de ces replis, l'inférieur, est constitué par le mésogastre dorsal, l'autre, le supérieur, est formé par le revêtement séreux de la face antérieure de l'estomac qui gagne le diaphragme..

Jonnesco a très bien décrit le trajet de ce feuillet qui tapisse de bas en haut la face antérieure du cardia, puis la face latérale gauche de l'œsophage, pour gagner le diaphragme; ce même feuillet, dans l'angle formé par l'œsophage et le grand cul-de-sac de l'estomac, se réfléchit aussi de ce dernier sur le diaphragme (V. fig. 89, t. IV, p. 219).

Cette disposition se maintient sans grande modification et se retrouve chez l'adulte, la plupart des coupes de cadavres congelés passant par cette région le montrent très nettement.

Dans la collection anatomique de l'Université de Liège se trouvent trois coupes de ce genre sur lesquelles on la reconnaît facilement; on la retrouve aussi bien représentée sur la coupe pl. XIV de l'atlas de Braun [1].

III. Sur les embryons longs de 8,3 à 9,5 centimètres de longueur, pour différentes raisons, la partie du foie contre laquelle la face latérale droite du mésoduodénum était précédemment accolée s'écarte de la ligne médiane, cesse de s'interposer entre le mésoduodénum et la paroi postérieure de l'abdomen et lui permet de s'en rapprocher. Refoulé vers la droite par les anses intestinales qui ne cessent de se développer à sa gauche, le mésoduodénum finit ainsi par s'accoler à la paroi postérieure droite de l'abdomen.

De la sorte, la portion ascendante du duodénum, sa courbe à convexité inférieure, sa portion descendante et la plus grande partie de la face latérale droite du mésoduodénum et du méso hépatique se soudent à la paroi abdominale postérieure. Ces unions

1. Braun, *Topographisch-anatomischer Atlas.*

s'établissent de bas en haut et il ne reste bientôt de non soudées que les parties de la deuxième portion du duodénum et du méso voisines de la première courbe du duodénum.

Ces changements dans la direction et les rapports du mésoduodénum et du méso hépatique ont naturellement été accompagnés d'un accroissement simultané du côlon, du mésosôlon, de la première portion du duodénum, du pancréas, etc., qui ont ainsi permis un déplacement aussi considérable.

Tous ces faits ont été parfaitement décrits et sont bien connus. Nous devons cependant insister sur les conséquences qu'ils entraînent :

1° De la description que nous avons donnée de la tête du pancréas chez l'embryon de 3,6 à 4,5 centimètres, il résulte en effet que le changement survenu dans la position du mésoduodénum rend parfaitement compte de la conformation de la tête du pancréas et de ses rapports chez le nouveau-né et chez l'adulte.

En effet, la partie supérieure de la tête du pancréas, qui, chez l'embryon de 4 centimètres et demi, occupe la moitié gauche du méso hépatique, occupera chez eux la partie antérieure de ce dernier et se trouvera ainsi au-devant de la veine porte et des vaisseaux mésentériques supérieurs.

La partie moyenne de la tête du pancréas située en avant des vaisseaux, entre eux et la portion descendante du duodénum, chez l'embryon de 4 centimètres et demi, restera interposée entre le tube intestinal et les vaisseaux mésentériques et constituera cette partie de la tête du pancréas qui longe la face latérale gauche du duodénum (ancienne face postérieure) et unit la partie supérieure de la tête à l'inférieure en contournant les vaisseaux mésentériques par la droite. Enfin, la partie inférieure de la tête du pancréas qui remplit la courbe à convexité inférieure du duodénum, et, chez les embryons de 3,6 à 4,5 centimètres, se trouvait déjà à droite et en arrière des vaisseaux mésentériques, conserve cette situation et ces rapports chez le nouveau-né et constitue chez l'adulte ce que l'on désigne sous le nom du petit pancréas et de pancréas accessoire.

2° La première courbe du duodénum, unie à la face latérale gauche du méso hépatique, doit suivre ce dernier quand il se rapproche de la paroi postérieure de l'abdomen et finit par se trouver transportée avec lui au-devant et souvent un peu à droite de la

veine cave inférieure au voisinage immédiat de cette paroi. Ce changement de situation entraîne un allongement correspondant de la première portion du duodénum, qui, partant du pylore au voisinage du plan médian sagittal, se dirige presque transversalement de gauche à droite et d'avant en arrière pour arriver à sa première courbure. Dans ce trajet sa face postérieure (ancienne face latérale droite), se trouve accolée à la face antérieure de la tête du pancréas (ancienne face latérale gauche des portions supérieure et moyenne de cette tête) et y laisse son empreinte. En même temps, au voisinage de la courbure, c'est-à-dire de son extrémité droite, le plus souvent, une union, une soudure s'établit entre ces deux organes accolés et prolonge ainsi vers la gauche l'union de la première courbure à la face antérieure du méso hépatique. Dans une étendue plus ou moins grande, le cul-de-sac épiploïque inférieur de l'arrière-cavité du péritoine est ainsi oblitéré à ce niveau. C'est le cas ordinaire chez le nouveau-né.

3° Le changement de position du mésoduodénum n'amène aucune modification dans les insertions des mésocôlons transverse et ascendant, et du feuillet postérieur du grand épiploon à la face latérale gauche, devenue antérieure de la portion vasculaire inférieure du méso. La crête épiploïque seule, qui longe le pourtour inférieur de la première portion du duodénum et constitue l'extrémité droite du bord libre du grand épiploon, s'est accrue comme la portion de l'intestin qu'elle longe et s'étend maintenant directement du pourtour inférieur de la première portion du duodénum au bord supérieur de la portion vasculaire du mésoduodénum sur laquelle elle continue à s'insérer au-dessus du mésocôlon.

Au septième mois de la vie embryonnaire, le cul-de-sac épiploïque de l'arrière-cavité pénètre dans cette crête épiploïque qui se développe vers le bas, et, de la sorte, le grand épiploon s'accroît vers la droite et constitue dans cette région l'omentum colicum Halleri dont Toldt a décrit la formation et les adhérences ultérieures.

4° Les mésocôlons ascendant et transverse, avec les parties du côlon auxquelles ils aboutissent, ont dû naturellement suivre la face latérale gauche du mésoduodénum dans son changement de position et de direction; le mésocôlon et le côlon transverse ont dû s'allonger tout comme la première portion du duodénum. Mais, un des premiers effets du développement des anses intestinales qui a amené ces changements est de refouler le mésocôlon ascendant

contre la face latérale gauche de la partie descendante du duodénum, et d'y accoler l'extrémité supérieure de la courbe côlique.

Cette dernière s'unit alors par sa face postérieure à la face antéro-latérale gauche du duodénum, sur le prolongement du côlon transverse et de son méso vers la droite. Cette union décrite par Toldt chez les embryons de 8,3 à 9,5 centimètres accentue évidemment l'angle du côlon ascendant et du côlon transverse : cet angle se trouve ainsi reporté à droite de la seconde portion du duodénum, et le côlon ascendant, pour y aboutir, longe tout naturellement la face latérale droite (ancienne face antérieure) de cette dernière.

Ce rapport, entre la partie supérieure du côlon ascendant et le duodénum, est dû au peu de développement du mésocôlon ascendant dans cette région (V. fig. XIII pl. XVII XII et XIV pl. XVI), et à l'accolement de sa face latérale droite devenue postérieure au duodénum. Ces dispositions se maintiendront toujours dans la suite, et quand, plus tard, la face postérieure du mésocôlon ascendant s'unira au péritoine pariétal de la paroi postérieure de l'abdomen, et déterminera ainsi l'insertion pariétale du mésentère, elle n'aura pas à se souder au mésoduodénum, mais uniquement à la face antérieure, et à la face latérale droite de la portion descendante du duodénum. Souvent même, dans cette région, ce sera la seule union qu'elle présentera, la face postérieure du côlon ascendant s'unissant immédiatement à droite du duodénum à la paroi abdominale postérieure.

5° L'accolement de la face latérale droite du mésoduodénum et du méso hépatique à la paroi abdominale postérieure ne se produit pas aussi simplement que la description précédente (V. p. 572 et 573) pourrait le faire croire.

En même temps que ces organes sont ainsi refoulés vers la droite, la veine cave devient plus volumineuse et, par suite de l'accroissement transversal de la colonne vertébrale et de la paroi abdominale postérieure, s'écarte de la ligne médiane.

Le lobule de Spigel aussi doit se développer vers la droite et étendre ainsi le sillon transverse dans cette direction.

Or, pendant que ces différentes modifications se produisent et permettent ainsi au mésoduodénum de s'incliner vers la droite, son insertion dorsale s'épaissit aussi dans cette direction, de façon à unir peu à peu une étendue plus grande de la face latérale droite du méso à la paroi abdominale postérieure. C'est ainsi que, chez un

embryon long de 19 centimètres, les rapports de l'insertion dorsale du mésoduodénum avec la veine cave inférieure sont en réalité les mêmes que chez les embryons de 3,6 à 4,5 centimètres, et le mésoduodénum est uni à la paroi postérieure dans toute la partie inférieure de son étendue. Il est donc probable que l'épaississement vers la droite de l'insertion dorsale du mésoduodénum intervient assez bien dans l'union de ces parties. Pour les différentes portions du duodénum, il est évident qu'il ne peut y avoir que soudure entre leurs faces devenues postérieures et le péritoine pariétal.

Chez l'embryon de 19 centimètres dont nous venons de parler, ces différentes unions s'arrêtent un peu au-dessous de la première courbe du duodénum, et les dispositions que présente le bord supérieur du méso hépatique sont encore identiques à celles que nous avons décrites chez l'embryon de 4,5 centimètres. Il est seulement plus oblique vers la droite.

Plus tard, chez le nouveau-né, l'accolement s'étend à la face latérale droite presque entière du méso hépatique, et l'extrémité droite de cet accolement l'unit à la face antérieure de la veine cave inférieure, jusque immédiatement au dessous de l'extrémité inférieure du méso latéral. (Il faut admettre que le bord inférieur du lobule de Spigel, s'est accru vers le bas, de façon à gagner l'extrémité inférieure de ce méso et à refouler le bord supérieur du méso hépatique à son niveau (V. fig. XVI et XVII pl. XVII).

Dans cet état, l'ancienne face latérale gauche du méso hépatique est devenue antérieure. Elle est formée par la partie supérieure de la tête du pancréas, sur laquelle la première portion du duodénum laisse son empreinte; à droite du pancréas, elle est unie à la face postérieure de la première courbe du duodénum, et, comme nous l'avons vu, cette union s'étend maintenant souvent vers la gauche, entre le pancréas et la face postérieure de la première partie du duodénum (V. fig. XVII pl. XVII).

Le bord supérieur du méso, contenant dans son épaisseur l'artère hépatique, longe de gauche à droite le bord inférieur du lobule de Spigel. La veine porte monte maintenant obliquement en haut et à droite derrière la tête du pancréas dans le méso hépatique, de façon à gagner l'extrémité droite (ancienne extrémité antérieure) de son bord supérieur; quand elle y arrive au voisinage de la première courbe du duodénum, le bord supérieur du méso hépatique, contournant le bord inférieur du lobule de Spigel et enveloppant la veine

porte, lui fournit une gaine qui monte avec elle dans le sillon transverse du foie et va s'y insérer. Dans cette même gaine, plus à gauche, monte l'artère et descend le canal hépatique.

L'ancienne extrémité antérieure du bord supérieur du méso hépatique, transporté vers la droite, uni en arrière à la paroi abdominale postérieure, se comporte donc, chez le nouveau-né, comme le bord supérieur entier du méso le faisait chez les embryons de 3,6 à 4,5 centimètres; partant de la paroi abdominale postérieure, il contourne d'arrière en avant le bord inférieur du lobule de Spigel et, arrivé au-devant de lui, se prolonge sous forme de gaine dans le sillon transverse autour de la veine porte. Cela se voit très nettement sur la figure XVII, photographie d'une coupe sagittale d'un nouveau-né passant par la veine cave inférieure.

Dans cette région le méso gastroduodéno-hépatique complètement transversal s'insère maintenant sur la face antérieure du méso hépatique et de la gaine qu'il fournit à la veine porte. (V. fig. XVI, pl. XVII).

Quant à l'extrémité inférieure du mésentère ventral, elle persiste toujours et, naissant de l'extrémité droite du méso hépatique, derrière la première courbe du duodénum, elle contourne sa face latérale droite pour gagner le sillon de la vésicule biliaire. Quelquefois, comme sur la figure XVI, elle s'étend au-dessus de la courbe duodénale, naît du méso au-dessus d'elle et même de la gaîne de la veine porte. Le bord inférieur de ce repli péritonéal longe dans son trajet le pourtour supérieur du côlon transverse dont il est quelquefois séparé par le grand épiploon.

On comprend que des unions assez variées peuvent alors se produire et qu'elles donnent lieu entre autres à un ligament hépato-côlique.

Nous croyons donc que l'on a tort de donner le nom de ligament duodéno-hépatique à la gaine des vaisseaux qui pénétrent dans le hile du foie et de le considérer comme le bord libre du méso gastroduodéno-hépathique.

Le ligament duodéno-hépatique ou gaine des vaisseaux pénétrant dans le sillon transverse du foie est bien plutôt une partie du méso hépatique et doit être considéré comme naissant du bord supérieur de ce dernier, et si l'on veut, de la paroi abdominale postérieure, et comme contournant le bord inférieur (tubercule caudé) du lobule de Spigel pour s'engager dans le sillon transverse. Vers

le bas il se continue naturellement dans la partie du méso qui unit la face postérieure de la courbe duodénale à la paroi abdominale postérieure et semble ainsi tendu entre le duodénum et le sillon transverse du foie.

Cette disposition du méso hépatique et de la gaine des vaisseaux (ligament duodéno-hépatique) n'est donc qu'une modification de la disposition primitive étudiée chez les embryons IV, V et VI.

Si l'on étudie les coupes sagittales d'embryons longs de 73, 89, 140, 170 et 310 millimètres représentés par Merkel[1] dans les figures 7, 6, 5, 4 et 3 de son Mémoire, on peut constater les modifications insensibles par lesquelles elle passe.

Si on compare enfin la figure XVII à la figure XVIII, photographie d'une coupe sagittale passant par la veine cave inférieure du tronc congelé d'un homme adulte, on constate que, chez l'adulte aussi, on la retrouve.

Hiatus de Winslow. — Par suite des modifications survenues dans le lobule de Spigel, dans les organes voisins et même dans la paroi abdominale postérieure, le bord supérieur du méso hépatique se trouve chez le nouveau né au niveau de l'extrémité inférieure du méso latéral; dans ces conditions, la portion sagittale inférieure de la cavité hépato-entérique n'existe plus et le bord supérieur du méso hépatique, s'inclinant vers la droite et s'unissant à la paroi abdominale postérieure, longe de gauche à droite le bord inférieur du lobule de Spigel et s'accole à la face antérieure de la veine cave inférieure immédiatement au-dessous du méso latéral. Nous venons de voir comment se comporte l'extrémité droite de ce bord. L'extrémité antérieure (devenue droite) du pourtour inférieur de l'entrée primitive de la cavité hépato-entérique est donc, à la fin de cette évolution, située immédiatement au-dessous de l'extrémité inférieure du méso latéral et en regard d'elle. De cette façon enfin, l'entrée de l'arrière-cavité est réellement un orifice complet dont le pourtour est continu. Il est en effet circonscrit en haut par le bord inférieur libre du tubercule caudé du lobule de Spigel relié à la veine cave inférieure par l'extrémité inférieure du méso latéral, en arrière par la face antérieure de la veine cave revêtue du péritoine. (C'est le prolongement caudal du méso latéral). Le bord supérieur libre du méso hépatique forme, d'autre part, le pourtour

1. Merkel, Menschliche Embryonen verschiedenen Alters auf Medianschnitten untersucht.

inférieur de l'hiatus et se prolonge en avant dans la gaine des vaisseaux, celle-ci monte dans le sillon transverse au devant du tubercule caudé du lobule de Spigel et complète ainsi le pourtour de l'hiatus.

Toldt [1] a décrit le bord supérieur du méso hépatique sous le nom de *plica arteriæ hepaticæ*. Mais n'ayant pas suivi le développement du méso hépatique, il considère la veine porte comme logée dans le méso duodéno-hépatique et le repli de l'artère hépatique comme étendu de la paroi abdominale postérieure à ce dernier. Il circonscrit vers le bas l'entrée du cul-de-sac épiploïque de l'arrière-cavité du péritoine.

Chez l'adulte, dit-il, le repli de l'artère hépatique se comporte de même, circonscrit toujours cette entrée et n'a rien à faire avec l'hiatus de Winslow, puisqu'il gagne encore la face postérieure du ligament duodéno-hépatique à sa limite interne.

Or, chez un embryon de 6 centim. 1/2 de long, débité en coupes sagittales, on voit nettement l'artère hépatique occupant le bord supérieur du méso se diriger directement d'avant en arrière et gagner le hile du foie au-dessous de la branche de division gauche de la veine porte, tandis que le tronc de cette dernière monte dans le méso obliquement vers la droite, de façon à gagner le côté droit de l'artère.

Quand, chez le nouveau-né et chez l'adulte, le méso hépatique s'est incliné vers la droite, cette disposition est encore exagérée et l'artère doit évidemment pénétrer dans le prétendu ligament hépato-duodénal à la limite interne de ce dernier. Il nous semble d'ailleurs que c'est la gaine vasculaire entière, entourant la veine porte, l'artère hépatique et le canal de ce nom, que l'on doit considérer comme constituant l'extrémité droite du méso hépatique et le pourtour antérieur de l'hiatus de Winslow.

Historique. — Dans les études publiées assez récemment par M. Brachet [2], l'historique des questions qui ont fait l'objet de notre travail a été donné assez complètement par lui.

1. Toldt, Ueber die Maasgebenden Gesichtspunkte in der Anatomie des Banchfelles und der Gekröse, *Denkschriften der Kais. Akademie der Wissenschaft. Wien.*, Bd. VI, 1893.

2. Brachet, Recherches sur le développement de la cavité hépato-entérique de l'axolotl et de l'arrière-cavité du péritoine chez les mammifères, *Archives de biologie*, t. XIII. — Recherches sur le développement du diaphragme et du foie chez le lapin, *Journal de l'anatomie*, 1895.

Tout le début de notre étude[1] des embryons humains n'est aussi qu'un long compte rendu critique des différents travaux ayant rapport à ces questions.

Aussi croyons-nous inutile de refaire un historique complet et nous bornerons-nous à passer en revue quelques travaux récents qui se sont occupés plus particulièrement de certains points spécialement en discussion dans ce mémoire. Nous nous occuperons successivement des études ayant trait : 1° à la cavité hépato-entérique; 2° au développement du foie et du diaphragme; 3° au développement du mésentère.

Cavité hépato-entérique. — Pour la plupart des anatomistes, l'arrière-cavité du péritoine a pour origine le mouvement de rotation du tube digestif qui porte son bord dorsal vers la gauche et entraîne, dans cette direction, le méso dorsal. Le recessus supérieur de l'arrière-cavité, signalé par eux, n'a guère attiré leur attention.

Hochstetter, Toldt et Ravn ont cependant suivi plus complètement son évolution, ont reconnu l'importance du méso latéral et de son prolongement caudal (plica venæ cavæ) et interprété le rôle qu'ils jouent dans la fixation de foie.

Ravn a de plus suivi le développement de la cavité hépato-entérique (recessus supérieur de l'arrière-cavité) et a donné de sa formation et du développement du repli de la veine cave une interprétation qui est actuellement en discussion et à laquelle je n'ai pu me rallier.

M. Brachet est le premier qui ait montré le rôle que la cavité hépato-entérique joue probablement dans la formation de l'arrière-cavité du péritoine et, au point de vue de sa formation, est arrivé à une interprétation très semblable à celle de Stoss, dont il ne connaissait pas le travail.

En effet, antérieurement à Brachet, Stoss avait étudié le développement de cette cavité (recessus supérieur de l'arrière-cavité du péritoine) chez les embryons de mouton, de lapin et de lézard, avait discuté et combattu l'interprétation de Ravn et était arrivé à des conclusions très semblables à celles de Brachet et aux nôtres.

Il continue cependant à décrire l'arrière-cavité des épiploons comme due au changement de position de l'estomac et du duo-

1. Dans ce journal, t. XXXIII, 1897.

dénum et donne même de la formation du cul-de-sac inférieur gauche de la cavité hépato-entérique une interprétation qu'il ne nous paraît pas possible d'admettre.

La formation de ce dernier cul-de-sac est en effet très difficile à comprendre et à interpréter convenablement, quand on tient suffisamment compte de la situation du corps du pancréas engagé dans le mésogastre dorsal et des changements de rapport qu'il doit présenter avec la tête, pour suivre le mésogastre dans son recul vers le bas.

Ce qui le prouve, c'est l'ingénieux mécanisme décrit par Endres, que nos observations contredisent absolument.

Nous ne reprendrons pas ici la défense de la crête épiploïque, que M. Brachet et moi nous avons décrite et à laquelle nous faisons jouer un rôle important dans la formation de la cavité du grand épiploon. Nous ajouterons seulement qu'un de nos élèves, M. Brouha, a trouvé une crête semblable chez les embryons de poulet; que dans cette crête s'engage aussi d'avant en arrière, immédiatement à gauche du repli de l'artère hépatique de Ravn, un cul-de-sac postérieur de la cavité hépato-entérique et que ce cul-de-sac divise la crête en deux parties. Dans l'une se développe le gésier, l'autre constitue plus tard son méso. Or la crête et le cul-de-sac qui y pénètre sont très développés déjà, alors que le gésier n'est encore qu'un tout petit diverticule de la paroi du tube digestif. Le cul-de-sac pénètre dans la crête bien au delà de ce diverticule.

Foie et diaphragme. — Tout le monde semble d'accord sur la formation de la partie du diaphragme qui a pour origine le septum transversum et qui constitue la paroi dorsale, puis inférieure de la cavité péricardique (ventralis diaphragma).

Ce qui est moins connu, c'est la formation du restant de cette cloison et surtout de sa partie dorsale (dorsalis diaphragma). Nous rappellerons d'abord que His et Ravn ont décrit la pénétration du tissu hépatique dans la paroi abdominale et expliqué ainsi la formation du ligament suspenseur du foie à ce niveau. Mais His a donné, pensons-nous, à cette pénétration une extension exagérée en lui attribuant la séparation des cavités pleurales et péritonéale et la formation de la partie dorsale du diaphragme. Dans la figure 12 (64) de son mémoire, il représente en effet une coupe d'un embryon humain S de 12,5 millimètres. Il suffit de la

comparer avec la fig. XIV, coupe de l'embryon III (que nous avons décrit dans la deuxième partie de cette étude) et avec la fig. XXXI du travail de Brachet, pour s'apercevoir, que la coupe de His passe par les récessus supéro-latéraux de la cavité péritonéale. His a cru que le foie y était engagé dans les parois abdominales parce qu'il n'a pas vu la fente qui le sépare de ces dernières. L'erreur était d'autant plus facile que très probablement les coupes ne pouvaient, à cette époque, être faites en série avec une minceur suffisante pour permettre une observation exacte.

Uskow le premier, Ravn ensuite, ont vu la membrane pleuro-péritonéale et ses piliers. Ravn a aussi bien interprété son mode de formation. Tous deux ont compris comment l'accroissement de cette membrane doit amener la fermeture de la cavité pleurale. Tous deux, et Ravn surtout, ont montré comment se forment les parois pleurales inférieures et comment elles sont en relation avec les piliers de la membrane pleuro-péritonéale. Ravn a nettement reconnu qu'une partie du revêtement de la face dorsale du foie, entre les piliers antérieurs, devait constituer une partie de la portion dorsale du diaphragme.

Enfin Uskow dit aussi que les membranes pleuro-péritonéales, primitivement sagittales, deviennent ensuite transversales. Sur les figures 14, 21, 23 de la pl. IV d'Uskow, la membrane pleuro-péritonéale est désignée sous le nom de dorsalis diaphragma II. Sur les figures 14, 15, 16, 22, les piliers de cette membrane sont désignés comme dorsaux et ventraux. Pfeiler. Ravn, dans ses figures 6 et 7, pl. IX; 15 et 16, pl. X, a très bien représenté les membranes pleuro-péritonéales et leurs piliers, sans leur donner de nom spécial; il les désigne sous le nom de replis (Falte).

Mais, ces deux auteurs, après avoir constaté la formation de ces membranes, n'ont pas suivi leur développement ultérieur. Si Uskow l'a fait, il n'a pas étudié une série d'embryons assez complète. M. Brachet est le premier qui a reconnu le rôle important joué par ces membranes dans la formation du diaphragme et les modifications si variées et si compliquées par lesquelles elles passent. C'est le travail de ce dernier, fait sur des embryons de lapins nombreux et bien sériés, qui nous a permis de tirer des conclusions des observations moins complètes que nous avons pu faire sur les embryons humains.

Mésogastre. Mésoduodénum. Mésentère.

Tous les anatomistes connaissent le mémoire de Toldt et savent qu'il faut toujours en revenir à lui quand on s'occupe du développement de ces organes; on a trop souvent donné le résumé devenu classique de ces travaux pour que nous croyons devoir à notre tour en donner un.

Si l'on compare les résultats de notre étude aux siens, on constatera qu'ils ne font que confirmer, compléter et quelquefois expliquer le plus grand nombre des faits et des observations qui nous sont communs. Nous avons montré plus haut en quoi et pourquoi, notre interprétation de la formation de l'arrière-cavité du péritoine diffère de celle de Toldt.

Les relations intimes qui existent entre le mésoduodénum et le restant du mésentère constituent une autre particularité intéressante de notre étude. Ces relations ne pouvaient guère se démontrer qu'à l'aide de coupes microscopiques sériées et de reconstitutions par la méthode de Born.

Ces dernières nous ont aussi amené à attribuer un rôle important au changement de position de la courbe duodéno-jéjunale. C'est elle qui, loin d'être fixée, comme le dit Brœsike, par un mésentère très court à la paroi abdominale postérieure, est au contraire mobile et tourne autour des vaisseaux mésentériques.

Enfin nous appellerons encore l'attention sur la présence, chez les embryons IV, V et VI, d'un méso hépatique occupant la partie supérieure du mésoduodénum et contenant non seulement l'artère hépatique, mais encore la veine porte. Nous avons vu plus haut pourquoi nous ne partageons pas l'opinion de Toldt sur les relations du repli de l'artère hépatique.

Une dernière particularité enfin qu'il nous sera permis de signaler c'est la présence chez tous les embryons, et même chez les nouveau-nés, de l'extrémité inférieure du mésentère ventral sous forme de méso de la vésicule biliaire. Il constitue le ligament cystico-côlique.

Liège, le 23 juillet 1897.

Explication des planches XVI et XVII.

Liste des abréviations employées.

Cæcum	*C*	Mésogastre dorsal et grand épiploon.	*Mgd*
Côlon initial	*Cl*	Mésentère	*Mi*
— ascendant	*Cl I*	— portion vasculaire	*Mir*
— transverse	*Cl II*	— ventral, extrémité infér^re.	*Mv*
— descendant	*Cl d*	Mésocôlon	*Mcl*
— angle splénique	*Cl s*	Méso, hépatique	*Mh*
Crête épiploïque	*Cr ep*	Mésogastro-duodéno-hépatique	*Mgh*
Cavité pleurale	*Cpl*	Pancréas	*P*
Duodénum	*D*	Poumon	*Po*
1re portion	*D I*	Rate	*R*
2e —	*D II*	Rein	*R*
3e —	*D III*	Veine porte	*VP*
Courbe duodéno-jéjunale	*DJ*	— ombilicale	*Vo*
Estomac	*E*	— cave inférieure	*Vc*
Foie	*F*	Anastomose de veine porte et de veine ombilicale	*Vpo*
Foie (Lobule de Spigel)	*FS*,		
Intestin grêle	*I*		

Planche XVI.

Fig. I et II. — Moulage de l'anse intestinale de l'embryon II. — La fig. I montre la face supérieure, la fig. II la face inférieure du segment qui contient l'anse. La face supérieure montre la coupe transversale de l'extrémité inférieure du duodénum. La face inférieure montre la coupe du cæcum.

Fig. III. — Moulage de l'anse intestinale de l'embryon III *bis*. — La face supérieure du segment montre la coupe transversale de l'extrémité inférieure du duodénum et des deux moitiés de l'anse intestinale coupées au voisinage de la fossette ombilicale.

Fig. IV et V. — Photographies des faces supérieures de segments transversaux de l'embryon V.

Fig. VI à XIV. — Photographies de segments transversaux de l'embryon VI; ces segments ont été moulés par la méthode de Born. Gr. 10 D.

La fig. XI montre un segment à peu près semblable à celui de la fig. X; seulement la face supérieure représente une coupe plus inférieure et l'on a enlevé le pylore et la plus grande partie de l'estomac, une partie de sa paroi antérieure avec la grande courbure sont seuls restés en place. On peut ainsi beaucoup mieux voir le feuillet postérieur du grand épiploon et le mésocôlon transverse par leur faces supérieures.

Planche XVII.

Fig. XIII et XV. — Coupes transversales de l'embryon VI. Gr. 7 D. — Sur la fig. XV la masse mésentérique centrale *Miv* est la portion vasculaire du mésentère *sst* (branches intestinales) on la voit se continuer dans différentes parties du mésentère. — Vers la droite (à gauche sur la fig.)

elle se continue dans la cloison du cæcum et du côlon ascendant *Cll* et dans cette cloison on distingue la portion vasculaire *Miv* plus épaisse qui contient l'artère et la veine mésentérique.

Fig. XVI et XVII. — Photographies d'une coupe transversale et d'une coupe sagittale latérale de troncs de nouveau-nés durcis et en partie décalcifiés dans l'acide chromique.

Fig. XVIII. — Photographie d'une coupe saggitale latérale du tronc congelé d'un homme adulte.

Index bibliographique.

1. Brachet. — I. Recherches sur le développement de la cavité hépato-entérique de l'axolotl et de l'arrière-cavité du péritoine chez les mammifères, *Archives de biologie*, t. XIII. — II. Recherches sur le développement du diaphragme et du foie chez le lapin, *Journal de l'anatomie et de la physiologie*, 1895.
2. Broman. — Beschreibung eines Menschlichen Embryo von beinah 3 mm. *Länge Schwalbe's Morpholog. Arbeiten*, Bd. V.
3. Broesike. — Ueber intra-abdominale Hermien und Bauchfelltaschen, Berlin, 1891.
4. Endres. — Beiträge zur Entwicklungsgeschichte und Anatomie des Darmes, etc. *Archiv für mikroskop. Anatomie*, 1892.
5. Fol. — Description d'un embryon humain de 5 mm 6, *Recueil zoologique suisse*, t. I.
6. Hamburger. — Zur Entwickelung der Bauchspeicheldrüse der Menschen, *Anatomischer Anzeiger*, 1892.
7. His. — 1° Anatomie menslicher Embryonen, 1880. — 2° Mittheilungen zur Embryologie der Säugethiere und des Menschen, *Archiv für Anatomie und Entwicklungsgeschichte*, 1881.
8. Hochstetter. — Ueber die Bildung der hinteren Hohlvene bei der Säugethiere. *Anat. Anzeiger*, t. II.
9. Jankelowitz. — Ein junger menschlicher Embryo, *Archiv für mikroskop. Anatomie*, Bd. 46.
10. — Janosik. — Zwei junge menschliche Embryonen, *Archiv für mikrosk. Anatomie*, Bd. 30.
11. — Mall. — A human embryo twenty six days old, *Journal of Morphology*, vol. V.
12. — Merkel. — Menschliche Embryonen verschidene Alters auf Medianschnitte untersucht, Göttingen, 1894.
13. — Ravn. — Ueber die Bildung der Scheidewand zwischen Brust und Bauchhöhle in Säugethiere Embryonen, *Archiv fur Anat. und Entwickelungsgeschichte*, 1889.
14. — Stoss. — Untersuchungen über die Entwickelung der Verdauungsorgane. Inaugural Dissertation Erlangen, 1892.
15. Toldt. — I. Bau und Wachsthum Veränderungen der Gekröse des menschlichen Darmkanales. *Denkschriften der Kais. Akademie der Wissenschaften Wien*, Bd. 41, 1879. — II. Die Darmgekröse und Netze, *Id.*, Bd. 56, 1889. — III. Ueber Maasgebenden Gesichtspunkte in der Anatomie des Bauchfells und der Gekröse, *id*, Bd. 60, 1893.
16. Uskow. — Ueber die Entwickelung des Zwerchfells, des Pericardium und des Cœloms, *Archiv für mikrok. Anatomie*, 1883.

LES PROPORTIONS DES MEMBRES

ET

LES CARACTÈRES SEXUELS

Par CH. FÉRÉ

Médecin de Bicêtre.

Après l'étude des procédés divers de mesure des proportions du tronc, je me suis arrêté à celui qui consiste à faire asseoir le sujet sur la plate-forme de la toise en appuyant autant que possible le dos sur la pièce montante et à prendre la hauteur de l'apophyse épineuse de la septième vertèbre cervicale [1].

Sur 165 individus, épileptiques en général, ne présentant aucune déviation notable du rachis, j'ai obtenu les résultats suivants :

Nombre de sujets.	Taille.	Proportion du tronc à la taille = 100.
2	De 1m,40 à 1m,50	40,23
13	De 1 ,50 à 1 ,55	39,68
27	De 1 ,55 à 1 ,60	39,15
36	De 1 ,60 à 1 ,65	38,69
53	De 1 ,65 à 1 ,70	38,48
25	De 1 ,70 à 1 ,75	38,21
7	De 1 ,75 à 1 ,80	37,80
2	De 1 ,80 à 1 ,83	36,36

Ces chiffres montrent que d'une façon constante le rapport du tronc à la taille diminue à mesure que la taille s'élève.

Si le rapport de la longueur du tronc à la taille obéit à des lois fixes, il n'est pas sans intérêt de considérer les exceptions.

En réunissant les 20 sujets qui présentaient le rapport le plus

1. Ch. Féré, Note sur le rapport de la longueur du tronc à la taille, *L'Anthropologie*, 1893, p. 697.

élevé et les 20 qui présentaient le rapport le moins élevé, le second lot se distinguait du premier coup d'œil par la présence de 18 sujets imberbes ou à système pileux très peu développé, et tous les imberbes du service étaient dans ce lot, sauf deux. Ces sujets à longues jambes étaient du reste très différents par leur taille.

Nombre de sujets.	Taille.	Proportion du tronc à la taille = 100.
1	De 1m,55 à 1m,60	36,77
5	De 1 ,60 à 1 ,65	36,45
7	De 1 ,65 à 1 ,70	36,78
2	De 1 ,70 à 1 ,75	36,91
2	De 1 ,75 à 1 ,80	36,54
1	De 1 ,83 à	35,65

Parmi ces 18 sujets imberbes, 6 présentaient une infériorité légère du volume des testicules, 2 avaient les régions mammaires un peu saillantes, mais il n'existait pas d'autre anomalie marquée des organes génitaux ou des caractères sexuels accessoires.

Ce rapport établi sur un nombre en somme peu important de sujets n'aurait guère présenté d'intérêt s'il ne s'était pas associé à une observation antérieure capable d'augmenter sa valeur.

Remarquons d'abord que la variation du rapport du tronc à la taille est liée surtout aux variations de développement du membre inférieur, la hauteur du cou et de la tête n'entrant que pour une faible partie dans l'altération de ce rapport. Par conséquent notre catégorie de sujets qui a le tronc proportionnellement court a les jambes proportionnellement longues.

Or ceux qui ont observé les eunuques ont noté les modifications de leurs caractères sexuels accessoires et en particulier de leur système pileux, et ils ont remarqué aussi la longueur de leurs jambes, qu'ils ont qualifiées des monstrueuses[1]. Lortet a confirmé la remarque de Godard à propos d'un squelette d'eunuque qu'il présentait à la Société de médecine de Lyon[2]; et il faut remarquer que chez les animaux châtrés, le chapon, le bœuf, on observe aussi un allongement notable des membres inférieurs.

Il était vraisemblable que l'étude précise des infantiles, dont on

1. E. Godard, *Égypte et Palestine*, 1867, p. 116.
2. *Lyon médical*, 1896, LXXXI, p. 435.

connaît bien la longueur disproportionnée des membres inférieurs, pourrait mettre en lumière des faits capables de concorder avec les précédents. C'est ce qui arrive en effet. Le sujet dont on voit ici la photographie en est un exemple remarquable, parce qu'il ne présente pas de difformités grossières.

Il est le fils d'un phtisique mort à trente-sept ans; sa mère

est morte en couches; trois frères sont morts de convulsions au dessous de trois ans. Il a été tiré avec le forceps et en porte des traces sur les deux régions temporales. Il a eu aussi des convulsions de deux à quatre ans, et il est sujet à des « faiblesses dans les jambes »; de temps en temps il sent un nerf qui le tire et ses jambes fléchissent sans qu'il perde connaissance ou qu'il éprouve aucun autre symptôme.

Le crâne est assez régulier, mais la face est légèrement atrophiée à gauche. Le nez est dévié de ce côté, l'œil gauche présente un

fort strabisme interne et se ferme incomplètement. La dentition est assez régulière; le corps thyroïde ne présente rien de remarquable, ni par son volume, ni par sa consistance. Le thorax et les régions mammaires ne présentent aucune anomalie. Les organes génitaux sont petits : la verge est grêle; les testicules, gros comme des œufs de moineau, sont de consistance normale. Les cheveux sont blonds, tout le corps est absolument glabre, y compris les aisselles et le pubis, où on ne remarque que quelques légers poils follets. La peau est mate et jaunâtre. Bien qu'il ne paraisse pas très maigre, il ne pèse que 39 kil. 500. Sa voix est très grêle. Il a l'intelligence du gamin de Paris, mais est incapable d'un travail suivi.

Les renseignements sur ses fonctions sexuelles sont contradictoires.

L'intérêt du cas réside dans les mesures anthropométriques réunies dans le tableau suivant.

B..., 19 ans.

	Mesures.	Rapport à la taille = 100.
Taille	1m,42	
Diamètre céphalique longitudinal maximum.	0 ,167	11,76
— transversal maximum..	0 ,155	10,91
Envergure	1 ,46	104,28
Diamètre biacromial	0 ,315	22,18
— biiliaque	0 ,230	16,19
— bitrochantérien	0 ,248	17,46
Tronc	0 ,485	34,15
Humérus	0 ,386	26,47
Radius	0 ,226	15,91
Cuisse	0 ,325	22,18
Jambe	0 ,392	27,60
Mains	0 ,161	11,34
Pieds	0 ,222	15,63

Nous voyons que chez cet infantile la proportion du tronc à la taille est inférieure à celle qu'on trouve chez les sujets les plus grands, et si on le compare aux sujets de sa taille, on voit que la proportion de son tronc a une infériorité de plus de 6 pour 100 (34,15 au lieu de 40,23).

Du reste, la proportion de ces deux segments du membre infé-

rieur par rapport à la taille est beaucoup supérieure à la moyenne. D'après Topinard[1], sur 100 Français, le rapport de la longueur de la cuisse, mesurée du périnée à l'interligne articulaire du genou, à la taille = 100 est 18,2 : il est de 22,18 chez notre sujet; le rapport de la longueur de la jambe mesurée du genou au sol est de 27,7; elle est de 27,6 chez notre sujet. C'est-à-dire que c'est la cuisse qui présente un excès de développement proportionnel.

Nous retrouvons du reste des particularités analogues au membre supérieur. Topinard donne les chiffres suivants pour exprimer le rapport de la longueur des os du membre supérieur à la taille = 100.

	Humérus.	Radius.
Boschimans	20,0	15,4
Nègres	19,5	15,2
Européens	19,5	14,1

Chez notre sujet, l'humérus dépasse de beaucoup en longueur celui des Boschimans (26,45 au lieu de 20 pour 100 de la taille), tandis que le radius le dépasse beaucoup moins. Du reste, le rapport du radius à l'humérus est chez ce sujet d'une infériorité remarquable, 58,54 au lieu de 74[2].

Chez un autre infantile, dont j'ai déjà eu occasion de m'occuper à propos de caractères sexuels accessoires, et en particulier au point de vue des diamètres transversaux du tronc et du bassin[3], on retrouve actuellement les mêmes particularités relatives aux proportions des membres.

Rapport à la taille = 100 :

De la longueur du tronc	36,37
— de l'humérus	20,45
— du cubitus	15,30
— de la cuisse	22,36
— de la jambe	27,43

Ces différences sont d'autant plus significatives que les parties qui dépassent déjà leurs proportions ordinaires, sont celles dont la

1. P. Topinard, *Éléments d'anthropologie générale*, 1885, p. 1055.
2. Ch. Féré, Les proportions relatives des os du bras chez les hémiplégiques infantiles et chez les dégénérés. *C. R. Soc. de biol.*, 1897, p. 7.
3. Ch. Féré, Contrib. à l'étude des équivoques des caractères sexuels accessoires, *Revue de médecine*, 1893, p. 64.

croissance est la plus prolongée[1] et que vraisemblablement ces sujets n'ont pas terminé leur croissance.

Un fait à relever, c'est que chez le second sujet, qui a été mesuré en 1893 et en 1896, tandis qu'on relève une augmentation de la taille de plus de 2 centimètres et demi pendant cette période, le tronc n'a pas changé. L'état précoce du développement du rachis pas rapport aux membres n'avait pas bien besoin d'être confirmé; mais en le rappelant on trouve l'occasion d'interpréter la remarque de Godard, qui relève que la disproportion des membres inférieurs des eunuques ne commence qu'à l'âge de la puberté.

En somme, la longueur excessive des membres inférieurs se rencontre chez trois catégories de sujets : les imberbes, les eunuques, les infantiles, qui n'ont guère qu'un caractère commun, les défauts plus ou moins nombreux des caractères sexuels.

1. Topinard, *op. cit.*, p. 1030.

CONTRIBUTION A L'ÉTUDE

DES

MUSCLES DE LA RÉGION CRURO-FESSIÈRE

CHEZ LES MAMMIFÈRES

AU DOUBLE POINT DE VUE

DE LEURS HOMOLOGIES ET DE LEUR NOMENCLATURE

Par F.-X. LESBRE
Professeur d'Anatomie à l'école vétérinaire de Lyon.

(PLANCHE XVIII.)

Les muscles de la fesse et certains muscles de la cuisse comptent parmi ceux dont l'homologation est le plus difficile; aussi règne-t-il à leur sujet les plus grandes dissidences. Si nous revenons aujourd'hui sur cette question, dont nous nous sommes déjà occupé : 1° dans une note parue dans le *Journal de l'école vétérinaire de Lyon*, année 1888, sur *les homologies des muscles fessiers dans l'homme et les animaux domestiques*; 2° dans notre *Essai de myologie comparée de l'homme et des mammifères domestiques*, Lyon 1897, — c'est pour ajouter quelques faits nouveaux et rectifier certaines conclusions. En pareille matière, on n'arrive pas toujours d'emblée à déchirer les voiles qui cachent la vérité.

Nous envisagerons successivement :

a. Le fessier superficiel, le biceps fémoral et le paraméral;
b. Le fessier moyen et le fessier profond;
c. Le petit rond de la cuisse ou quatrième fessier;
d. L'abducteur trochantérien ou cinquième fessier;
e. Le capsulaire de la hanche ou iléo-capsulaire;
f. Le pyramidal du bassin.

a. — FESSIER SUPERFICIEL. — BICEPS FÉMORAL. — PARAMÉRAL.

Voici les principales variations que ces muscles sont susceptibles d'offrir en anatomie comparée :

Homme. — Dans l'homme, le fessier superficiel est connu sous le nom de grand fessier. Il présente, en effet, son maximum de développement et il concourt puissamment à maintenir l'attitude verticale du corps. Il s'étend, en recouvrant la tubérosité ischiale, le trochanter et le ligament sacro-sciatique, du sacrum et du côté interne de la crête iliaque au fémur, où il se termine sur la branche externe de la bifurcation de la ligne âpre par une aponévrose confondue avec le feuillet profond du fascia lata.

Il n'est pas extrêmement rare de voir le long du bord inférieur de ce muscle un faisceau plus ou moins détaché, prolongeant en bas son insertion fémorale, et, d'autre part, s'attachant sur le côté du coccyx et de la dernière vertèbre sacrée : c'est l'organe désigné par les anthropotomistes sous le nom de *coccy-fémoral.*

Quant au biceps fémoral, fléchisseur péronéal de la jambe de Meckel, il prend naissance, comme on sait, par une longue portion sur la partie externe de la tubérosité ischiale, et, par une courte portion, susceptible de manquer, sur le milieu de la ligne âpre du fémur. Il se termine sur l'extrémité supérieure du péroné au moyen d'un tendon qui fournit en général deux expansions : une à la tubérosité externe du tibia, l'autre à l'aponévrose jambière.

Singes. — L'homme seul possède des fesses, a dit Buffon. De fait, il est le seul bipède parmi les mammifères ; tous les autres, singes y compris, ont un fessier superficiel plus ou moins atrophié, ayant perdu toute action importante sur la direction de la colonne vertébrale et agissant surtout sur la cuisse. « Dans les singes, dit Cuvier, ce muscle est le plus petit des fessiers, mais son attache au fémur se prolonge beaucoup plus que chez l'homme. »

Cela seul suffirait à démontrer que les singes sont des quadrupèdes. Ils tiennent aussi des quadrupèdes par leur biceps crural, qui, très généralement, manque de chef fémoral et se détache exclusivement de la tubérosité ischiale.

Chien (fig. 1). — Le fessier superficiel du chien laisse le fessier moyen en grande partie à découvert ; il se divise en deux portions unies inférieurement sur une aponévrose confondue avec le feuillet

profond du fascia lata. La portion antérieure se joint de la manière la plus intime au tenseur du fascia lata. La portion postérieure, beaucoup plus forte, s'insère à l'aponévrose fessière, au sacrum, au ligament sacro-sciatique et à l'origine de la queue; l'aponévrose qui lui fait suite couvre le trochanter et prend attache en dessous, sur la branche externe de la bifurcation de la ligne âpre.

Bien qu'il n'y ait pas de coccy-fémoral distinct, il n'est pas douteux que les faisceaux postérieurs du fessier superficiel agissent comme un *agitator caudæ*.

Le biceps fémoral est énorme; il procède de la tubérosité ischiale et de la partie inférieure du ligament sacro-sciatique, s'élargit en triangle et se termine par une vaste aponévrose qui couvre complètement le jumeau externe de la jambe et se confond avec le fascia lata et l'aponévrose jambière. Ce muscle présente une intersection fibreuse longitudinale qui pourrait permettre de le diviser en deux portions se distinguant en outre par la direction de leurs fibres.

Chat (fig. 2). — Dans le chat, on observe, entre le fessier superficiel et le biceps fémoral, un muscle parfaitement individualisé rappelant le coccy-fémoral de l'homme : c'est le *paraméral* de Strauss-Durckeim, *agitator caudæ* de divers anatomistes. Il prend naissance à l'origine du coccyx et se continue sous le biceps par un grêle tendon qui se termine au côté externe de la rotule.

Le corps charnu de ce muscle est croisé, à sa face interne, par une petite bandelette musculaire lombricoïde qui part de l'apophyse transverse de la deuxième vertèbre caudale et vient se perdre sous le biceps à sa partie inféro-postérieure.

Hyène tachetée. — Même disposition que chez le chat, mais avec un fessier superficiel extrêmement atrophié et pâle et un paraméral plus développé.

Lapin (fig. 3). — Le lapin se fait remarquer par l'énorme développement du paraméral qui remplit tout l'espace compris entre le trochanter et la tubérosité ischiale et chevauche légèrement sur le fessier superficiel. Parti de la base du coccyx, voire même du sacrum, il descend en arrière du fémur, en s'insinuant sous le bord antérieur du biceps, et se termine sur le côté externe de la rotule par un tendon de 2 à 3 centimètres de longueur qui reçoit l'insertion d'une partie des fibres de ce dernier.

Ainsi que dans le chat, on trouve un petit muscle lombricoïde qui se détache de la face interne du biceps, passe sous le para-

méral et gagne l'origine du coccyx, où il s'insère par un tendon filiforme.

Porc (fig. 4). — Dans le porc, on constate à peu près la même disposition que dans le lapin, c'est-à-dire que le paraméral est volumineux et le fessier superficiel très atrophié, le premier agissant principalement sur le membre, accessoirement sur la queue. La partie du fessier superficiel sur laquelle le paraméral chevauche est réduite à l'état d'une mince aponévrose. — Le biceps fémoral s'épanouit sur les trois quarts supérieurs de la jambe, depuis la rotule; il présente une intersection fibreuse verticale sur laquelle ses fibres se rassemblent de part et d'autre, les antérieures d'une manière beaucoup plus oblique que les postérieures.

Mouflon à manchettes. — Le fessier superficiel n'est plus distinct, par suite de son extrême atrophie et de la fusion de ce qui en reste soit avec le paraméral, soit avec le tenseur du fascia lata. Par contre, le paraméral est volumineux et couvre une bonne partie du fessier moyen; il se continue sous la partie antérieure du biceps par une longue lanière tendineuse confondue avec le feuillet profond du fascia lata, lanière qui s'épanouit sur le condyle externe du fémur et se termine, soit au côté de la rotule, soit à la tubérosité antérieure du tibia en s'insinuant sous le tendon rotulien; chemin faisant, elle donne insertion aux faisceaux antérieurs du biceps.

Ce dernier, très volumineux comme dans tous les mammifères domestiques, présente, dans sa moitié supérieure, une intersection verticale qui le divise en une portion antérieure à fibres obliques insérées sur le tendon du paraméral, et une portion postérieure à fibres longitudinales, terminée par une aponévrose confondue avec l'aponévrose jambière; ces deux portions sont intimement unies, et, à moins d'idée préconçue, il ne viendrait pas à l'esprit d'en faire deux organes distincts; elles équivalent en tous points au biceps fémoral du porc et du chien, dont les fibres sont d'ailleurs disposées de la même manière relativement à une lame fibreuse qui l'entrecoupe.

Chameau de la Bactriane (fig. 5). — Cet animal montre la même disposition que le mouflon; mais le paraméral est encore plus développé; il s'étend en avant jusqu'à la crête iliaque et son tendon est extrêmement fort.

Bœuf, Mouton, Chèvre (fig. 6). — Ces animaux diffèrent des deux précédents en ce que le paraméral a perdu son individualité

et s'est confondu avec le biceps fémoral pour constituer cet énorme muscle étendu de l'épine sacrée, du ligament sacro-sciatique et de la tubérosité ischiale, à la rotule, à la tubérosité antérieure du tibia et à l'aponévrose jambière, muscle que Bourgelat et ses continuateurs ont décrit sous le nom de *long vaste*. On remarque sous le bord antérieur de ce long vaste une forte lanière tendineuse qui se termine sur la rotule et la tubérosité antérieure du tibia après avoir glissé sur le condyle fémoral au moyen d'une vaste bourse séreuse, lanière qui représente évidemment le tendon du paraméral.

Depuis la troisième édition de leur *Traité d'anatomie comparée*, MM. Chauveau et Arloing ont distrait de l'ancien long vaste toute sa partie supéro-antérieure, qu'ils décrivent sous le nom de fessier superficiel (fig. 6 LV *a*); la partie restante, postérieure à l'intersection du muscle (*b*), figurerait le biceps fémoral tout entier. J'ai soutenu moi-même une interprétation très semblable (*loc. cit.*), car j'ai identifié la portion antérieure du long vaste au paraméral et l'ai décrite, ainsi que ce dernier, sous le nom d'accessoire du fessier superficiel.

Aujourd'hui, après plus ample informé, je suis convaincu qu'elle représente à la fois le paraméral et une portion du biceps fémoral; la disposition de transition offerte par le mouflon et le chameau ne laisse aucune place au doute.

Par conséquent, on ne doit pas limiter l'appellation de biceps crural à la seule portion postérieure du long vaste, ni l'étendre non plus à la totalité de ce muscle. Le meilleur moyen de sortir de cette difficulté de terminologie serait peut-être de revenir à la dénomination de Bourgelat, en spécifiant bien que le long vaste représente le biceps et le paraméral confondus. On pourrait dire aussi *paraméro-biceps*.

Solipèdes (fig. 7). — Dans les solipèdes, le paraméral et le biceps fémoral sont aussi fusionnés en un long vaste, lequel procède du sacrum et de la tubérosité ischiale et se termine soit sur le côté externe de la rotule par un fort tendon qui double en dedans sa portion antérieure (tendon dépendant du paraméral), soit sur le côté externe de la jambe par une vaste aponévrose confondue avec l'aponévrose jambière. Ce long vaste prend aussi une insertion de trajet sur la face postérieure du fémur à la hauteur du troisième trochanter. La partie qui se termine à la rotule (LV *a*) est suscep-

tible d'être séparée par la dissection de celle qui s'épanouit sur la jambe (LV *b*). Celle-ci est décrite par MM. Chauveau et Arloing sous le nom de biceps fémoral; celle-là a été baptisée par les mêmes auteurs *portion postérieure du fessier superficiel* et par moi *accessoire du fessier superficiel*. Il faut ajouter toutefois que les deux portions du long vaste des solipèdes ne sont pas exactement équivalentes à celles du bœuf, du mouton ou de la chèvre; elles ont pour limite, dans ceux-ci, l'intersection verticale de l'organe, tandis que, dans ceux-là, cette intersection se trouve au centre de la portion postérieure (fig. 6 et 7).

En résumé ce qui frappe dans l'anatomie comparée de ce groupe musculaire c'est :

1° L'extrême développement du fessier superficiel dans l'homme;

2° Son atrophie plus ou moins considérable chez les autres mammifères et son union intime avec le muscle du fascia lata;

3° L'apparition, dans la plupart des quadrupèdes, d'un muscle nouveau, le paraméral, qui se développe proportionnellement à l'atrophie du fessier superficiel (d'abord simple agitateur de la queue, il avance ses insertions sur le sacrum et devient un des plus puissants agents du membre postérieur);

4° La fusion de ce muscle avec le biceps crural, d'où résulte le long vaste. Cette réunion paraît se faire de bas en haut en commençant par le tendon du paraméral, qui s'applique comme une doublure en dedans du biceps.

b. — Fessier moyen. Fessier profond.

Le fessier moyen et le fessier profond occupent la fosse iliaque externe et sont homotypes du sus-épineux et du sous-épineux de l'épaule, le fessier superficiel avec le tenseur du fascia lata figurant une sorte de deltoïde. Le fessier moyen déborde la fosse iliaque soit en dedans, soit en haut; il se termine sur la partie supéro-postérieure du grand trochanter. Le fessier profond, toujours cantonné dans la fosse iliaque, se termine sur la partie antérieure de la même éminence.

Homme. — Chez l'homme, ces deux fessiers sont très faciles à séparer l'un de l'autre. Le moyen part de la crête iliaque et du haut de la fosse iliaque externe et se termine par un tendon sur le sommet du trochanter. Le profond occupe le bas de la fosse

iliaque, s'insérant d'une part sur cette fosse au-dessous de la ligne demi-circulaire antérieure, d'autre part sur la partie antérieure du trochanter par un volumineux tendon.

Ruminants (fig. 8). — Chez les divers ruminants que j'ai disséqués (bœuf, zébu, mouton, chèvre, mouflon à manchettes, chameau), les deux muscles qui nous occupent sont bien distincts, facilement isolables. Le fessier moyen est toujours le plus volumineux, et, à l'exception des caméliens, il se prolonge sur la masse commune. Le fessier profond se termine à la base du trochanter par un fort tendon qui s'insinue sous l'extrémité supérieure du vaste externe; il recouvre plus ou moins complètement un quatrième fessier dont il sera parlé tout à l'heure sous le nom de petit rond de la cuisse.

Porc. — Le porc présente essentiellement la même disposition que les ruminants; toutefois le fessier moyen est relativement mince et pâle; il déborde du côté interne la crête iliaque et le sacrum de manière à se joindre à son congénère du côté opposé. Le fessier profond est plus épais et plus rouge que le précédent.

Lapin (fig. 9). — Le fessier moyen est mince et pâle comme dans le porc, mais ne dépasse pas la crête iliaque; le fessier profond est très épais, foncé, et couvre toute l'étendue de la fosse iliaque.

Hyène tachetée (fig. 10). — Le fessier moyen et le profond sont encore très distincts; mais ce dernier est relativement petit, largement débordé en dehors par le quatrième fessier.

Solipèdes (fig. 11). — Chez les solipèdes, le fessier moyen est extrêmement développé et donne à la croupe une forme plus ou moins rebondie et hémisphérique; il se prolonge sur la masse commune par une longue et forte pointe très adhérente et déborde aussi la fosse iliaque en dedans de manière à prendre insertion sur le ligament sacro-sciatique, les ligaments iléo-sacrés et l'aponévrose d'enveloppe des sacro-coccygiens; il se termine par un gros tendon sur le sommet du trochanter et par une branche musculeuse, sur la lèvre qui descend de ce sommet.

Quant au fessier profond, il est si bien uni au précédent que les anatomistes vétérinaires français ne l'en distinguent pas; cependant la séparation n'est pas impossible, la terminaison est tout à fait indépendante, et la limite supérieure de son insertion est indiquée sur la fosse iliaque par une ligne demi-circulaire; son tendon ter-

minal s'attache sur le revers externe du trochanter, après avoir glissé sur une bourse synoviale.

Chien, Chat. — Dans ces deux espèces, les deux muscles, fessier moyen et fessier profond, sont tellement unis que tous les auteurs les confondent sous le nom de fessier moyen tandis qu'ils décrivent comme fessier profond le quatrième fessier. Cependant ces muscles s'attachent au trochanter par deux tendons distincts et on peut les séparer, au moins en partie, en suivant avec le scalpel l'intervalle de ces tendons; on constate alors qu'une mince aponévrose revêt le fessier profond sur une certaine étendue à partir de sa terminaison et que ce muscle est très développé comme chez le lapin.

Dans le chat, le fessier profond se distingue en outre à sa couleur plus foncée.

En résumé, les deux muscles, fessier moyen et fessier profond, existent dans toutes les espèces; mais par suite de leur union plus ou moins intime, on les a souvent confondus sous le même vocable, tandis qu'on a décrit sous le nom de fessier profond ou petit fessier, un autre muscle fessier qu'il faut absolument distinguer. Les deux organes sont très variables dans leur volume relatif; il y aurait donc lieu d'abandonner les termes exprimant le volume comme ceux de moyen fessier et petit fessier pour d'autres termes exprimant la situation tels que fessier moyen, fessier profond; c'est ce que nous avons fait au cours de cet article.

c. — Petit rond de la cuisse (fig. 8, 9, 10, 12 et 13).

On rencontre quelquefois, chez l'homme, un muscle fessier surnuméraire sous-jacent au petit fessier, qui a été décrit sous les noms de quatrième fessier, accessoire du petit fessier, scansorius : c'est un organe qui existe normalement chez la plupart des quadrupèdes où il rappelle de tous points le petit rond du bras; c'est pourquoi nous avons proposé de le désigner sous le nom de petit rond de la cuisse. Situé sous le fessier profond, qu'il déborde plus ou moins en dehors, il longe le bord externe de l'ilium et s'étend plus ou moins sur la fosse iliaque et le col de l'ilium par des fibres en éventail; il se termine en dessous du trochanter, soit en couvrant l'insertion du vaste externe (chien, chat, lapin), soit en étant couvert par elle (ruminants, porc). Il est très distinct et très développé dans

tous les ruminants, carnivores, rongeurs et porcins que j'ai eu l'occasion de disséquer. Seuls parmi nos mammifères domestiques, les solipèdes paraissent en être dépourvus.

La plupart des anatomistes, pour ne pas décrire un organe nouveau manquant d'ordinaire à l'homme, rattachent ce muscle au fessier profond; manière de voir qui n'est pas soutenable, car il est peu de muscles qui soient plus facilement isolables et plus indépendants; au surplus nous répéterons qu'il apparaît assez souvent chez l'homme lui-même.

d. — Abducteur trochantérien.

Nous avons donné ce nom à un autre muscle qui n'a été signalé chez l'homme, à titre d'anomalie, que par M. Le Double, sous la rubrique d'*accessoire du petit fessier* (Le Double, *Dix muscles nouveaux dans l'espèce humaine*, Nancy, 1896. *Variations du système musculaire de l'homme*, Paris, 1897). Le professeur Macalister, auquel ce savant anatomiste fit part de sa découverte, proposa le nom de cinquième fessier; il rencontra lui-même ce petit organe surnuméraire quelque temps après, ainsi que M. Bouglé. C'est, chez l'homme, un petit faisceau longeant la partie profonde du bord postérieur du petit fessier et superposé à la capsule de l'articulation de la hanche.

Dans les solipèdes, où il existe à l'exclusion du petit rond de la cuisse, il est à son maximum de développement, étendu, comme le montre la figure 14, de l'épine sciatique et du col de l'ilium au revers interne du trochanter; la partie de cette éminence sur laquelle il s'insère est connue des vétérinaires sous le nom de convexité du trochanter. Les anatomistes vétérinaires français le décrivent tous comme le fessier profond ou petit fessier, car ils n'ont pas su séparer le fessier profond véritable du fessier moyen. Les Allemands pratiquent bien cette séparation, mais ils rattachent au fessier profond le muscle qui nous occupe; il n'est pas douteux cependant qu'il faille l'en distraire; ils ne sont pas sur le même plan, n'ont pas les mêmes insertions, s'isolent complètement à la dissection; que faut-il de plus pour les distinguer?

Par contre, l'abducteur trochantérien a grande tendance à se confondre avec le petit rond de la cuisse, ainsi qu'on le voit dans les ruminants, le porc, les carnivores et les rongeurs; les deux

muscles sont sur le même plan, l'un semble n'être qu'une extension de l'autre (fig. 12 et 13, 1 et 2). Néanmoins, si l'on considère qu'ils peuvent exister indépendamment, chez l'homme comme chez les animaux, on est autorisé à les décrire à part. Au surplus, l'abducteur trochantérien a son homotype au membre antérieur dans un petit muscle qui s'étend sous le sous-épineux, de la partie inférieure de la fosse sous-épineuse et de l'épine scapulaire au revers interne du trochanter, organe plus ou moins uni au petit rond que les Allemands décrivent sous le nom de petite portion du sous-épineux ou de petit sous-épineux et que, par analogie, j'ai proposé d'appeler *abducteur trochitérien* (fig. 15, A*b*).

e Capsulaire de la Hanche

Sous le nom de capsulaire de la hanche, Gurlt a désigné un petit muscle accolé à la partie antérieure de la capsule coxo-fémorale, inséré en haut sur l'ilium à côté du droit antérieur de la cuisse, s'insinuant entre ce muscle et le vaste externe et se terminant en bas sur la face antérieure du fémur, à une petite distance de la tête articulaire (fig. 10, 14 et 16). Parmi nos animaux domestiques on le rencontre chez les solipèdes, les carnivores; il existe aussi chez le chameau, où il présente même un développement extraordinaire. M. Testut l'assimile, à tort pensons-nous, au quatrième fessier ou scansorius; il équivaut plutôt au muscle petit iliaque de Winslow ou à l'iléo-capsulaire de Harrisson. « Il existe chez l'homme dans le plus grand nombre des sujets » (Testut).

Le capsulaire de la hanche possède aussi son homotype à l'épaule, du moins dans les solipèdes et les caméliens; c'est le *scapulo-huméral grêle* des vétérinaires francais, que l'on devrait appeler, par analogie, *capsulaire de l'épaule*.

f Pyramidal du bassin

Le pyramidal ou piriforme prend son insertion en dedans du bassin, sur la face inférieure du sacrum, sort par la grande échancrure sciatique, en couvrant le nerf grand sciatique, et vient se terminer sur la partie supéro-postérieure du trochanter. Il appartient à la même couche que le fessier profond.

Parmi les mammifères domestiques, les carnivores et les rongeurs

se distinguent par un pyramidal manifeste (fig. 9. 10, 12). En trouve-t-on la trace dans les solipèdes, les ruminants et le porc? a-t-il purement et simplement disparu? ou bien ne se serait-il pas soudé à quelque muscle voisin?

Rigot décrit comme le pyramidal la portion antérieure de l'obturateur interne, qui, chez les solipèdes, s'élève en dedans de l'ilium jusqu'à l'angle du sacrum. MM. Chauveau et Arloing interprètent comme tel le faisceau post-trochantérien du fessier moyen de ces animaux. Enfin M. Lavocat pense que le pyramidal ne se développe pas du tout chez les solipèdes, les ruminants, le porc. Je n'hésite pas à me rallier à cette dernière opinion. En effet, outre que l'interprétation de Rigot, admise aussi par Gurlt et Franck, serait peu conforme au principe des connexions, elle tombe d'elle-même par ce fait que le faisceau de l'obturateur interne pris pour le pyramidal existe chez des animaux pourvus d'autre part d'un pyramidal manifeste et chez l'homme lui-même.

L'opinion de MM. Chauveau et Arloing n'est pas plus soutenable, car le faisceau du fessier moyen qu'ils assimilent au pyramidal existe non moins développé, relativement, chez le lapin qui est pourvu cependant d'un pyramidal typique.

La vérité déjà énoncée par Cuvier est donc que le pyramidal fait complètement défaut dans les solipèdes, les ruminants et le porc, tous animaux chez lesquels le ligament sacro-sciatique forme une vaste membrane qui clôt latéralement la cavité pelvienne.

Telles sont les considérations très générales que nous désirions présenter pour fixer autant que possible les homologies si controversées des muscles de la fesse dans les mammifères. Grâce aux dessins joints à nos descriptions, aussi exacts qu'il nous a été possible de les faire, le lecteur pourra juger par lui-même de la valeur de nos conclusions.

Explication des figures de la planche XVIII.

Fig. 1. — *FS*, fessier superficiel; *FM*, fessier moyen; *FL*, muscle du fascia lata; *C*, couturier; *BF*, biceps fémoral; *DT*, demi-tendineux; *DM*, demi-membraneux; *Co*, coccygien.

Fig. 2. — Les mêmes lettres ont la même signification que dans la fig. 1. *P*, paraméral; *ob*, obturateur interne. Le bord antérieur du biceps fémoral est soulevé.

Fig. 3. — Comme figure 2.

Fig. 4. — Comme figure 2.

Fig. 5. — Comme figure 2, sauf que le fessier superficiel n'est pas distinct. La partie antérieure du biceps fémoral a été réséquée pour découvrir le tendon du paraméral; *r*, rotule; *t*, tendon rotulien.

Fig. 6. — *FL*, *FM*, *DT*, *DM*, comme dans les figures précédentes. *LV*, long vaste; *a*, portion antérieure; *b*, portion postérieure.

Fig. 7. — *FS*, *FM*, *FL*, *DT*, *DM*, comme dans les figures précédentes; *LVa*, portion antérieure du long vaste: *LVb*, portion postérieure du long vaste; *J*, jumeaux de la jambe.

Fig. 8. — *FP*, fessier profond; 1, petit rond de la cuisse; 2, abducteur trochantérien; *FM*, terminaison du fessier moyen; 3, jumeau du bassin; *VE*, vaste externe; *DA*, droit antérieur; *lig.* ligament sacro-sciatique; 1, 2, ligaments iléo-sacrés.

Fig. 9. — *FP*, fessier profond; *Py*, pyramidal; *N*, nerf grand sciatique; *Co*, coccygien; 3, 3, jumeaux du bassin; *ob*, obturateur interne; *Q*, carré crural; *FM*, lieu d'insertion du fessier moyen; *VE*, vaste externe; *DA*, droit antérieur.

Fig. 10. — *FM*, fessier moyen; *FP*, fessier profond; *Py*, pyramidal; 1, petit rond de la cuisse; *Ca*, capulaire de la hanche; *VE*, vaste externe; *DA*, droit antérieur.

Fig. 11. — *FP*, fessier profond; *A*, abducteur trochantérien; *FM*, lieu d'attache du fessier moyen sur le trochanter; *VE*, vaste externe; *DA*, droit antérieur.

Fig. 12. — 1 petit rond de la cuisse; 2, abducteur trochantérien; 3, jumeau du bassin; *ob*, obturateur interne; *Q*, carré crural; *Py*, pyramidal; *N*, nerf grand sciatique; *Co*, coccygien; *VE*, vaste externe; *DA*, droit antérieur.

Fig. 13. — 1 et 2, petit rond de la cuisse et abducteur trochantérien; 3, 3 jumeaux du bassin; *ob*, obturateur interne; *Q*, carré crural; *Co*, coccygien; *FM*, insertion du fessier moyen; *FP*, insertion du fessier profond; *VE*, vaste externe; *DA*, droit antérieur.

Fig. 14. — *A*, abducteur trochantérien; *J*, *J*, jumeaux du bassin; *ob*, obturateur interne; *FM*, insertion du fessier moyen; *FP*, insertion du fessier profond; *C*, capsulaire de la hanche; *Co*, coccygien; *lig.* ligament sacro-sciatique; 1 et 2, ligaments iléo-sacrés; 3, ligne demi-circulaire; 4, grande échancrure sciatique; *l*, carré crural.

Fig. 15. — *Ss*, sus-épineux; *Is*, sous-épineux; *Tm*, petit rond du bras; *Ab*, abducteur trochitérien; *t*, insertion tendineuse du sous-épineux; *D*, apophyse deltoïdienne de l'humérus; *Bi*, biceps brachial; *Br*, brachial antérieur; *An*, anconé; *lig.* ligament externe de l'articulation du coude.

Fig. 16. — *Ca*, capsulaire de la hanche; *VE*, vaste externe : *DA*, droit antérieur.

SUR LES PREMIERS DÉVELOPPEMENTS

DE

LA GLANDE THYROÏDE,

DU THYMUS ET DES GLANDULES SATELLITES DE LA THYROÏDE

CHEZ LE LAPIN ET CHEZ LA TAUPE

PAR MM.

A. SOULIÉ et **P. VERDUN**

Professeur agrégé — Préparateur

à la Faculté de médecine de Toulouse.

(PLANCHE XIX.)

INTRODUCTION.

Le présent travail a pour objet de donner une description suivie des premiers développements de la thyroïde, du thymus et des glandules parathyroïdiennes chez le lapin et chez la taupe. Parmi les rongeurs et les insectivores que nous avons eu l'occasion d'examiner, nous avons choisi à dessein ces deux types, parce que l'évolution de leurs dérivés branchiaux nous a paru particulièrement intéressante.

La terminologie ne présente aucune difficulté en ce qui concerne les glandes principales, thyroïde et thymus. Quant à celles des glandules satellites dites *parathyroïdiennes*, qui varie suivant les auteurs, nous adopterons, comme dans les précédentes publications de l'un de nous [1], les dénominations proposées par Prenant : en conséquence nous appellerons *glandule thyroïdienne* le petit

1. Tourneux et Verdun, *Sur les premiers développements de la thyroïde, du thymus et des glandules parathyroïdiennes chez l'homme*, Journal de l'Anat., 1897. Verdun, *Contribution à l'étude des glandules satellites de la thyroïde chez les mammifères et en particulier chez l'homme*, Thèse Toulouse, 1897.

amas glanduliforme qui provient de la face dorsale de la quatrième poche branchiale, et *glandule thymique* le nodule épithélial qui dérive de la région dorsale de la troisième poche. Cette distinction fondée sur l'origine embryonnaire des glandules s'applique à la généralité des mammifères examinés jusqu'ici, tandis que les relations topographiques que ces organes affectent avec la glande thyroïde varient notablement d'un type à l'autre.

Nos embryons ont été fixés par le liquide de Kleinenberg et l'alcool, ou par le liquide de Müller, puis inclus dans la paraffine et débités en coupes à raison de 100 par millimètre. Certaines de nos pièces ont été colorées en masse par le carmin à l'alun; d'autres, pour qu'il fût possible de bien saisir tous les détails de structure, ont subi sur lames une double coloration par l'hémalun et par un mélange d'éosine et d'aurantia. La région cervicale et le sommet du thorax ont été, pour chaque embryon, reconstruits puis dessinés en projection sur le plan frontal à un grossissement de 100, de façon à pouvoir bien étudier tous les rapports anatomiques des organes qui nous intéressent.

Nous diviserons notre travail en trois parties : dans la première nous rappelerons brièvement l'historique de la question, en nous bornant à analyser les mémoires qui ont trait aux groupes des Rongeurs et des Insectivores; nous exposerons ensuite, dans la seconde, le développement, stade par stade, des dérivés branchiaux chez le lapin puis chez la taupe, d'après nos propres recherches. La description relative à chacun de ces animaux sera suivie d'un résumé donnant sous une forme condensée une vue d'ensemble des faits les plus saillants; enfin, nous poserons les conclusions qui paraissent découler de l'évolution des divers organes dont nous nous sommes proposé l'étude [1].

Pour pouvoir comparer plus facilement les animaux à station

1. Voici la signification des abréviations employées dans les figures de notre travail :

a.a.	aorte ascendante.	*ph.*	pharynx.
a.d.	aorte descendante.	*th.*	thymus.
a.s.c.d.	artère sous-clavière droite.	*t.l.*	thyroïdes latérales.
a.s.c.g.	artère sous-clavière gauche.	*t.m.*	thyroïde médiane.
b.a.	bulbe aortique.	*tr.*	trachée.
c.a.	crosse aortique.	*tr.a.*	tronc brachio-céphalique artériel.
ch.	corde dorsale.	*tr.i.*	tronc innominé.
c.th.	cavité thymique.	*v.c.d.*	veine cave supérieure droite.
gl.t.	glandule thyroïdienne.	*v.c.g.*	veine cave supérieure gauche.
gl.th.	glandule thymique	*v.s.c.*	veine sous-clavière.
j.	jugulaire interne.	*III.*	3e poche endodermique.
œ.	œsophage.	*IV.*	4e poche endodermique.

horizontale avec l'homme, nous supposerons dans toutes nos descriptions que les embryons sont redressés, la tête en haut, et regardent directement en avant.

CHAPITRE I

Historique.

Nicolas (août 1896) [1] et A. Kohn (déc. 1896) [2] sont les premiers auteurs qui aient signalé chez le lapin adulte l'existence de deux glandules parathyroïdiennes : l'une externe, l'autre interne. Leurs recherches histologiques ont en outre mis en lumière certaines particularités offertes par ces organes et par les lobes thyroïdiens (*formations kystiques*). C'est ainsi que, d'après Kohn, la glandule externe (*corpuscule épithélial externe* de Kohn, *glandule thymique* de Prenant), placée vers le tiers inférieur de la face externe du lobe thyroïdien et en avant de la carotide primitive, envoie souvent un prolongement lamelleux qui entoure latéralement l'artère, et qui se termine par un renflement à la partie dorsale de ce vaisseau. Chez de jeunes sujets, on la voit quelquefois se continuer inférieurement par un mince tractus épithélial plein ou creux, que cet auteur a pu suivre très loin et qu'il suppose arriver jusqu'au contact du thymus; dans certains cas enfin, la glandule prend un aspect fortement lobulé, mais les divers lobules sont toujours réunis par de minces pédicules épithéliaux, parfois très difficiles à mettre en évidence par la dissection. D'après Kohn, des grains thymiques accompagnent quelquefois la glandule externe.

La glandule interne (*corpuscule épithélial interne* de Kohn, *glandule thyroïdienne* de Prenant), qui, pour Nicolas, manque dans certains cas, est isolée de la thyroïde par une enveloppe conjonctive, sauf en certains points où l'on peut constater une continuité directe entre le tissu de la glandule et celui de la glande.

Ces deux auteurs insistent également sur la présence, dans l'épaisseur des lobes de la thyroïde, d'une cavité kystique tapissée par un épithélium polymorphe, pouvant acquérir par places le type cylindrique cilié. D'après Kohn, cette vésicule affecte avec la glandule

1. Nicolas, *Recherches sur les vésicules à épithélium cilié annexées aux dérivés branchiaux*, Bibliographie anat., Nancy, 1896.
2. A. Kohn, *Studien über die Schilddrüse*, Arch. f. mikr. Anat., 1896.

interne des connexions constantes et intimes, indiquées par la continuité directe de l'épithélium de l'une et de l'autre.

La position centrale de la cavité dans les lobes thyroïdiens et la disposition radiée que présentent autour d'elles les lobules glandulaires, ont amené Kohn à la considérer comme le vestige d'une poche branchiale et à l'assimiler au canal central de la thyroïde décrit chez le mouton et chez le veau par Prenant (1894) et par Simon (1896). Si plausible que fût cette interprétation, elle n'en conservait pas moins le caractère d'hypothèse, à cause de l'insuffisance des données embryologiques. Celles-ci n'ont été en effet que très peu nombreuses chez le lapin, et n'ont porté que sur des points généraux.

Les premiers travaux sur les dérivés branchiaux chez le lapin remontent à Kölliker (1879) [1], qui a établi la nature épithéliale du thymus et qui pensait que la thyroïde définitive procédait d'une ébauche médiane. Néanmoins les thyroïdes latérales n'avaient pas échappé à son observation, mais comme il n'avait pas suivi leur évolution, il les désigna provisoirement sous le nom d'*organes énigmatiques*.

Piersol [2] complète ces données et montre que le thymus, d'origine purement endodermique, procède de chaque côté de deux ébauches, issues de la région ventrale des deuxièmes et troisièmes poches branchiales. La première ébauche s'atrophie rapidement, la deuxième seule persiste.

La jonction des thyroïdes latérales et de la thyroïde médiane a été constatée par cet auteur; mais il fait remarquer que ces ébauches latérales paraissant être les homologues des organes *supra-péricardiques* des vertébrés inférieurs, leur union avec la thyroïde médiane, qui ne s'effectue que chez les Mammifères, serait une exception.

Simon [3] a repris récemment, sur le lapin et sur un certain nombre d'autres Mammifères, l'étude des dérivés de la quatrième poche endodermique. Il s'est surtout attaché à élucider l'évolution histologique de la thyroïde latérale, la part qu'elle prend dans la constitution de la thyroïde définitive, et l'origine exacte de la glandule thyroïdienne. D'après cet auteur, la thyroïde latérale s'isole du

1. Kölliker, *Grundriss der Entwickelungsgeschichte der Menschen und der höheren Thieren*, Leipzig, 1879.

2. Piersol, *Ueber die Entwickelung der embryonalen Schlundspalten und ihre Derivate bei Säugethieren*, Zeitsch. f. Wiss. zool., Bd. XLVII, 1888.

3. Simon, *Thyroïde latérale et glandule thyroïdienne chez les mammifères*, Thèse Nancy, 1896.

pharynx sous forme d'un conduit épithélial, bientôt enveloppé par les cordons de la thyroïde médiane. La paroi des ébauches latérales s'épaissit d'abord, puis se laisse pénétrer passivement par de fins tractus conjonctifs, qui la clivent et la divisent en cordons. Plus tard ces derniers se transforment en vésicules thyroïdiennes qui se juxtaposent à celles de la thyroïde médiane. Le clivage n'atteint pas la partie interne de la thyroïde latérale qui garde son aspect de vésicule épithéliale. L'origine et l'évolution de la glandule thyroïdienne ne sont indiquées que d'une façon succincte : Simon, en effet, dit à ce propos : « Chez un embryon de lapin de 12 millimètres, nous avons constaté en un point un épaississement notable des parois tel qu'en offre l'épithélium de la troisième fente branchiale au niveau de la glandule thymique; mais les stades intermédiaires nous ayant fait défaut jusqu'au moment où sur un sujet de 14 mill. 5 nous avons rencontré la glandule thyroïdienne complètement formée, nous ne pouvons en rien affirmer que c'est aux dépens de ces premiers indices d'un bourgeonnement qu'apparaît la glandule interne. » (*l. c.*, p. 109). Toujours est-il que, pour cet auteur, la thyroïde latérale et la glandule thyroïdienne s'atrophient progressivement, et qu'après le stade de 36 millimètres toute trace de ces organes a complètement disparu (*l. c.*, p. 115).

Nous verrons dans la suite ce qu'il faut penser de cette évolution toute particulière de la thyroïde latérale; quant à la glandule correspondante, nous savons déjà qu'elle persiste ainsi que l'ont montré Nicolas et Kohn.

La taupe n'a été étudiée au point de vue embryologique que par K. Groschuff (1896) [1] et nous ne connaissons les résultats auxquels il est parvenu que par une courte analyse de son mémoire (*Anat. Anz.*, 1896). D'après lui, chez cet insectivore, la glandule thyroïdienne (interne) s'atrophie de bonne heure, et la glandule thymique (externe) persiste seule. Ces données semblent confirmer celles de Nicolas, qui décrit chez la taupe une glandule externe. Par contre, l'un de nous n'a rencontré qu'une glandule interne, et a signalé en même temps un grain thymique accolé à l'un des lobes thyroïdiens. En somme, il semble à peu près démontré qu'il n'existe chez cet animal qu'une glandule unique; l'étude du développement nous permettra d'en déterminer l'origine d'une façon précise.

1. K. Groschuff, *Bemerkungen zu der Vorläufigen mitteilung von Jacboy*; *Ueber die Entwickelung der Nebendrüse der Schilddrüse und der Carotidendrüse*, Anat. Anz., 1896.

CHAPITRE II

Développement de la thyroïde, du thymus, des glandules parathyroïdiennes chez le lapin et chez la taupe.

A. — LAPIN[1].

I. — Embryons de 209 a 325 heures[1] (3 à 10 millimètres).

Thyroïde médiane. — De toutes les formations que nous avons à examiner c'est la thyroïde médiane qui apparaît la première. Elle se montre, chez l'embryon de 209 heures sur la paroi antérieure de l'excavation bucco-pharyngienne au niveau du deuxième arc branchial; elle affecte la forme d'un épaississement épithélial (*t.m*) situé au-dessous de l'insertion inférieure de la membrane pharyngienne directement en arrière du bulbe aortique (*b.a*) (pl. XIX, fig. 1). Sur un embryon de 219 heures, cette ébauche impaire et médiane s'est sensiblement épaissie, et fait une saillie très appréciable dans la cavité du pharynx, en même temps qu'elle s'enfonce dans le tissu mésodermique sous-jacent. A la 245e heure, l'amas épithélial qui figure la thyroïde médiane est toujours constitué par des éléments cellulaires fortement tassés les uns contre les autres; il commence à se pédiculiser au sein du mésoderme, tandis que la saillie qu'il faisait précédemment à la surface interne du pharynx n'est plus représentée que par une petite crête épithéliale visible sur quatre ou cinq coupes seulement.

Vers la 263e heure, le bourgeon thyroïdien, encore réuni à la paroi pharyngienne par un mince pédicule, se trouve logé dans l'angle de bifurcation du bulbe aortique, au-devant duquel il se trouve reporté vers la 284e heure.

Sur les embryons de 307 heures, la thyroïde médiane a perdu toute connexion avec le pharynx dont la sépare le bulbe aortique : elle est constituée par un amas épithélial très dense, isolé dans le tissu mésodermique et mesurant 200 μ en hauteur, 190 à 195 μ en largeur, et 120 μ suivant le diamètre antéro-postérieur. C'est donc un bourgeon à peu près sphérique, un peu aplati d'avant en arrière; il ne présente pas encore de traces de lobulation, mais son extré-

1. Ce temps est compté à partir de la copulation.

mité inférieure commence à se bifurquer. C'est seulement au voisinage de la 329e heure qu'on constate la présence des premiers bourgeons s'avançant dans la direction des thyroïdes latérales; celles-ci sont déjà représentées par deux vésicules creuses qui se détachent de la face ventrale des quatrièmes poches endodermiques vers la 320e heure.

Le fait important, déjà observé par Kölliker (1879), est que chez l'embryon de lapin la thyroïde médiane se développe aux dépens d'un bourgeon plein, ce qui ne se produit chez aucun des autres mammifères que nous avons examinés [1].

A partir du stade de 329 heures, les troisièmes et quatrièmes poches branchiales, les seules dont nous nous occuperons, se sont isolées de la paroi du pharynx et les organes qui en dérivent (thyroïdes latérales, thymus et glandules parathyroïdiennes) ont acquis une individualité et une netteté suffisantes pour qu'il soit possible de suivre leur évolution; aussi étudierons-nous dès maintenant, sur les embryons que nous allons décrire, chacun des dérivés endodermiques, comme s'il se développait isolément.

Sur un embryon de 307 heures, nous avons retrouvé le diverticule ventral de la deuxième poche endodermique, que Piersol considère comme le rudiment d'une ébauche thymique. N'ayant pas suivi l'évolution de cette formation, transitoire du reste (du 10e au 15e jour, Piersol), nous nous bornons à signaler ce fait qui présente un intérêt au point de vue de l'embryologie comparée.

II. — Embryon de 337 heures (12 millimètres, Rec. I)

1° Thyroïde. — *a. Thyroïde médiane.* — Située entre les deux carotides primitives et un peu en avant d'elles, la thyroïde médiane (*t.m*) est séparée des crosses aortiques par une distance de 30 à 35 μ. Elle figure dans son ensemble un croissant à concavité postérieure dont la partie médiane représente l'isthme, et dont les deux cornes forment les ébauches des lobes latéraux de la thyroïde future. L'isthme répond à la fente laryngo-trachéale; quant aux lobes, leur face externe arrive au contact des gros vaisseaux du cou, le long desquels se dessine un petit prolongement ascendant.

La partie postérieure des lobes latéraux commence à bour-

1. Soulié et Verdun. *Sur les premiers développements de la thyroïde médiane chez les mammifères,* Soc. de biol., mai 1897.

geonner sous forme de minces cordons cellulaires de 20 à 30 μ de largeur. La hauteur totale, mesurée au niveau de la corne gauche, est de 270 μ; la largeur dans la partie moyenne de l'organe atteint 360 μ et l'épaisseur varie entre 120 et 125 μ; les extrémités supérieures des deux cornes sont séparées par une distance de 700 μ.

b. Thyroïdes latérales. — Les thyroïdes latérales (*t.l*) affectent la forme de deux tubes épithéliaux situés l'un en arrière de la crosse aortique et l'autre à la face postérieure du tronc artériel brachio-céphalique droit; ils correspondent à la partie inférieure de la thyroïde médiane. La thyroïde latérale droite a son pôle supérieur

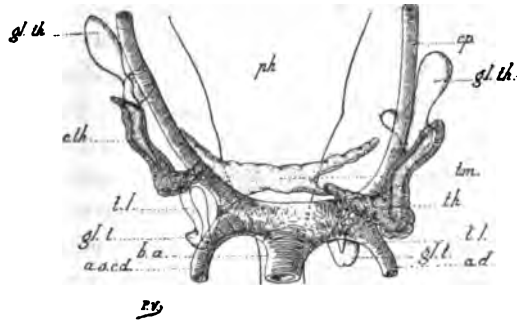

Reconstruction I. — *Embryon 337. h.* (gr. 40/1).

à la hauteur de l'isthme, tandis que la gauche est située un peu plus bas. Le volume de l'ébauche latérale droite, qui mesure 280 μ en hauteur, 70 à 75 μ en largeur, et 130 μ en épaisseur, l'emporte un peu sur celui de la gauche, dont les dimensions égalent 220 μ en hauteur, 65 μ en largeur et 110 à 115 μ en épaisseur.

Sur les coupes transversales, les deux ébauches thyroïdiennes apparaissent encore comme deux poches à section ovalaire avec leur grand diamètre antéro-postérieur; elles sont creusées dans toute leur hauteur d'une cavité dont la paroi, formée par un épithélium cylindrique à trois ou quatre assises de cellules, a une épaisseur comprise entre 25 et 35 μ. La cavité de la thyroïde latérale droite (hauteur 210 μ, largeur 20 μ, épaisseur 30 μ) est plus considérable que celle du côté gauche, où elle est seulement de 170 μ en hauteur, 18 μ en largeur et 40 μ en épaisseur.

2° Thymus. — Le thymus (*th*) est représenté par deux conduits longitudinaux détachés de la troisième poche endodermique; ces

conduits sont pourvus dans toute leur étendue d'une cavité centrale (*c.th*) et situés à la face externe des carotides primitives (*c.p*), en dedans et un peu en avant des veines jugulaires internes.

Le tube thymique gauche, plus abaissé que le droit, descend jusqu'à la partie moyenne de la crosse aortique qui le sépare de la thyroïde latérale; sa partie inférieure se trouve sur le même plan que le milieu de l'ébauche latérale.

A droite, au contraire, le canal thymique atteint seulement le pôle supérieur de la thyroïde latérale correspondante, et se trouve à la hauteur de l'isthme du croissant thyroïdien. Les dimensions des cordons thymiques sont à peine différentes : la hauteur, qui à droite mesure 330 μ, atteint à gauche 390 μ, tandis que la largeur et l'épaisseur, qui ont respectivement du côté droit 60 et 120 μ, n'ont plus à gauche que 45 et 100 μ. La cavité des conduits a des dimensions proportionnelles à leur longueur (310 μ de hauteur, sur 60 μ de largeur et 120 μ d'épaisseur à droite, contre une hauteur de 210 μ, une largeur de 25 μ et un diamètre antéro-postérieur de 45 μ à gauche), de sorte que l'aspect de chacun d'eux paraît régulier et presque uniforme, sauf au niveau de l'extrémité inférieure. En effet, tandis que l'épaisseur moyenne des parois varie entre 10 et 30 μ pour chaque tube thymique, leur pôle inférieur, plus massif, présente des traces manifestes de bourgeonnement, et envoie vers la ligne médiane un prolongement lamelleux (de 40 à 45 μ) qui s'étale en avant des vaisseaux, et arrive au contact de la thyroïde médiane.

La structure de ces ébauches est caractéristique et permet de distinguer le diverticule thymique des formations voisines. En effet, la paroi de la cavité du thymus est formée de deux ou trois assises de cellules épithéliales sans trace de vaisseaux ou de cloisons conjonctives interposés; ces éléments sont fortement tassés dans la partie bourgeonnante, et prennent le type d'un épithélium polyédrique par pression réciproque; les noyaux cellulaires sont le siège d'une division active, et l'on peut constater sur les coupes de nombreuses figures de karyokinèse.

3° Glandules parathyroïdiennes. — Dès maintenant il est facile de distinguer quatre glandules parathyroïdiennes : deux thyroïdiennes et deux thymiques; le volume de ces dernières l'emporte de beaucoup sur celui des premières.

a. Glandules thyroïdiennes. — Les glandules thyroïdiennes (*gl.t*)

apparaissent comme deux nodules hémisphériques accolés à la paroi externe et inférieure de la thyroïde latérale. Elles sont sensiblement égales comme dimensions (70 à 80 μ de hauteur sur 35 à 40 μ de largeur et 60 à 70 μ en épaisseur); elles correspondent à la partie inférieure et postérieure de la crosse aortique; la glandule gauche descend un peu plus bas que la droite (30 μ, environ). Elles se distinguent facilement par la forme polyédrique de leurs cellules, des thyroïdes latérales dont les éléments les plus internes sont nettement cylindriques.

b. Glandules thymiques. — Disposées en avant des jugulaires, sur la face externe des carotides primitives, les glandules thymiques (*gl.th*) envoient par leur extrémité inférieure un prolongement qui s'étale sur la face postérieure de ces artères. Leur pôle inférieur, un peu effilé, s'unit à gauche à la paroi interne, et à droite à la paroi dorsale de l'extrémité céphalique du thymus. Ce sont deux masses pleines dont la hauteur est de 320 μ à droite et de 360 μ à gauche; leur épaisseur, sensiblement la même des deux côtés, varie de 160 à 165 μ, et la largeur de la glandule droite (100 μ) l'emporte un peu sur celle de la glandule gauche. Elles sont situées en arrière des conduits thymiques, ce qui s'explique par ce fait qu'elles se sont développées sur la face dorsale de la troisième poche endodermique, tandis que le thymus a pris naissance sur sa face ventrale. Leur structure est encore à ce stade différente de celle des glandules thyroïdiennes; elles sont en effet décomposées, par des tractus vasculo-conjonctifs, en une série de cordons formés de deux ou trois rangées de cellules polyédriques.

III. — Embryon de 345 heures (13 millimètres, Rec. II.).

La reconstruction II des dérivés branchiaux chez cet embryon, comparée à celle du précédent, montre que les divers organes, à l'exception des thyroïdes latérales, ont subi un abaissement notable. Quoiqu'il s'agisse d'un stade plus avancé, leurs dimensions, sauf pour le thymus, sont un peu inférieures à celles que nous avons relevées au stade de 337 heures.

1° Thyroïde. — *a. Thyroïde médiane.* — Toujours placée au-dessus des crosses aortiques (*c.a*), auxquelles elle confine par sa partie inférieure, la thyroïde médiane présente la même forme en croissant, et ses extrémités se trouvent à la hauteur des quatrièmes

poches. La corne gauche dépasse en arrière la carotide primitive correspondante, et tend à se rapprocher de la thyroïde latérale sans arriver toutefois à la toucher (pl. XIX, fig. 2). Les dimensions sont un peu moindres que sur l'embryon de 337 heures, sauf la largeur, qui s'est notablement accrue : nous constatons 190 μ comme hauteur, 500 μ comme largeur, et 90 μ comme épaisseur. La structure diffère à peine de celle que nous avons indiquée plus haut, mais la trame de l'organe paraît plus serrée ; les extrémités du croissant émettent toujours des bourgeons dont le diamètre (25 à 30 μ) est sensiblement le même que précédemment.

b. Thyroïdes latérales. — Nous remarquons, comme conséquence

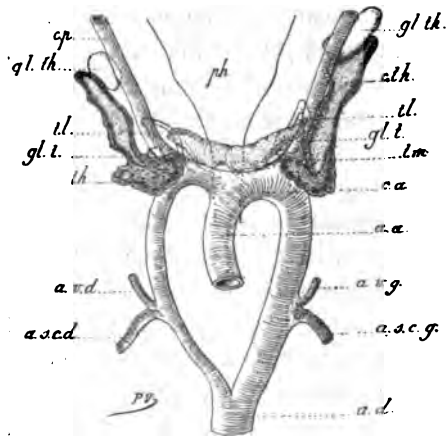

Reconstruction. II. — *Embryon* 345 h. (gr. 40/1).

de l'abaissement de la thyroïde médiane et des crosses aortiques, que les thyroïdes latérales se trouvent au niveau de la thyroïde médiane, et en arrière de l'origine des carotides primitives, la gauche à un niveau un peu plus élevé que la droite. Moins volumineuses que sur l'embryon du stade précédent, elles mesurent de 180 à 190 μ en hauteur, de 75 à 80 μ en largeur et de 115 à 120 μ en épaisseur. La cavité dont elles sont creusées présente sensiblement les mêmes dimensions des deux côtés : hauteur 140 μ, largeur 30 à 40 μ, épaisseur 60 μ ; les parois, un peu irrégulières, mesurent suivant leur diamètre sagittal de 20 à 30 μ ; elles sont formées par un épithélium prismatique à deux ou trois couches.

2° Thymus. — Les deux conduits thymiques sont placés en avant

et en dehors des carotides primitives; celui de gauche est un peu plus long et un peu moins épais que celui de droite. Leur hauteur est comprise entre 440 et 550 μ et leur largeur moyenne est de 120 μ; ils sont creusés d'une cavité assez régulière dont les dimensions en hauteur mesurent 330 μ à droite et 450 à gauche, le diamètre transversal ne dépassant pas 90 μ. Les tubes thymiques sont plus abaissés qu'au stade précédent; ils présentent toujours un épaississement notable à leur pôle inférieur où le diamètre des parois, qui n'excède guère 15 μ en d'autres points, atteint 80 à 90 μ. Là, chaque conduit thymique envoie vers la ligne médiane un prolongement de forme aplatie (220 à 240 μ de largeur sur 70 à 75 μ d'épaisseur), qui s'étale sur la crosse aortique à la naissance des carotides. Du côté droit, la thyroïde latérale n'est séparée de ce prolongement thymique que par l'origine de la carotide primitive; du côté gauche, elle est située sur un plan plus élevé. Les deux prolongements bourgeonnent activement et présentent de nombreuses figures de karyokinèse.

La reconstruction montre clairement que les boyaux thymiques n'affectent pas une direction parallèle à celle des troncs artériels; le canal thymique décrit de haut en bas et d'arrière en avant un demi-tour de spire le long de la paroi externe de la carotide.

3° Glandules parathyroïdiennes. — *a. Glandules thyroïdiennes.* — Elles sont représentées par un épaississement ovoïde (80 à 90 μ sur 40 à 45 μ) de la paroi externe de la thyroïde latérale, compris entre la carotide en avant et l'œsophage en arrière et en dedans; la glandule droite répond, comme niveau, au prolongement lamelleux du thymus correspondant dont la sépare l'artère. Leur structure permet de les distinguer facilement de la thyroïde latérale; ce sont toujours des amas de cellules épithéliales de forme polyédrique dont les éléments centraux fortement tassés les uns contre les autres, paraissent plus petits.

b. Glandules thymiques. — Les conduits thymiques sont surmontés par deux masses épithéliales un peu allongées (150 μ sur 100 μ) qui embrassent la carotide primitive en dehors et en arrière. Ces deux glandules se continuent directement avec la portion dorsale et interne de la tête du thymus sur laquelle elles reposent. Leur structure permet cependant de les délimiter du conduit thymique : elles sont formées par des cordons cellulaires anastomosés entre lesquels s'insinuent d'étroites bandes conjonctives, au

sein desquelles se montre, sur les coupes, un fin réseau de capillaires sanguins. Ce sont donc les glandules thymiques qui, chez le lapin, se vascularisent les premières.

IV. — Embryon de 362 heures (14,5 mill. Rec. III).

1° Thyroïde. — *a. Thyroïde médiane.* — Les cornes du croissant thyroïdien ont manifestement augmenté de volume, elles atteignent 450 μ en hauteur, tandis que l'isthme mesure seulement 50 μ; elles se dirigent en même temps en haut et en arrière pour remonter latéralement de chaque côté de la trachée. Dès lors, on distingue, nettement un isthme et deux lobes latéraux.

Les lobes, dont les extrémités supérieures sont distantes de 700 μ environ, ont l'aspect de lames épithéliales qui s'interposent de chaque côté entre les carotides primitives et les thyroïdes latérales (pl. XIX, fig. 3) que ces lobes tendent déjà à contourner par leur face externe; les cornes thyroïdiennes se prolongent à 100 ou 150 μ au-dessus des thyroïdes latérales, le long de la face antéro-interne des carotides. Les cordons épithéliaux qui composent la thyroïde médiane ont un diamètre moyen de 30 μ; ils bourgeonnent dans tous les sens et s'anastomosent fréquemment entre eux. Dans les mailles apparaissent les premiers vaisseaux sanguins.

b. Thyroïdes latérales. — Elles correspondent à la partie moyenne des lobes de la thyroïde médiane qu'elles débordent un peu en dedans; une mince lame conjonctive sépare leur face externe de la partie postéro-interne du croissant thyroïdien, tandis que leur face interne regarde le conduit trachéal. Leurs dimensions extérieures se sont à peine accrues (90 μ en épaisseur, 160 μ en largeur et 180 à 220 μ en hauteur), mais leur cavité s'est sensiblement réduite (30 μ sur 100 à 110 μ); cela tient à ce que les éléments cellulaires qui constituent leurs parois se sont activement multipliés. L'épithélium prend le type prismatique stratifié; il est formé de huit ou dix couches de cellules, dont l'épaisseur totale mesure 60 μ environ dans les parties moyennes, et atteint 80 μ au voisinage des pôles supérieurs. Bien que chaque thyroïde latérale soit entourée d'une coque mésodermique plus épaisse et plus riche en vaisseaux que le tissu voisin, nulle part les éléments conjonctifs ou vasculaires n'ont pénétré le tissu propre de l'organe, qui reste purement épithélial.

2° Thymus. — L'aspect extérieur, les rapports et le volume des

conduits thymiques sont sensiblement les mêmes que chez l'embryon de 345 heures; seules les extrémités inférieures se sont épaissies et convergent de plus en plus vers la ligne médiane à la face antérieure de la crosse aortique [1].

Il importe cependant de noter une diminution sensible de la cavité du tube thymique gauche, due évidemment à l'accroissement de ses parois qui ont acquis par endroits une épaisseur trois ou quatre fois plus considérable que celle du tube thymique du côté droit.

3° Glandules parathyroïdiennes. — *a. Glandules thyroïdiennes.* — Peu de modifications se sont produites dans les rapports et dans la

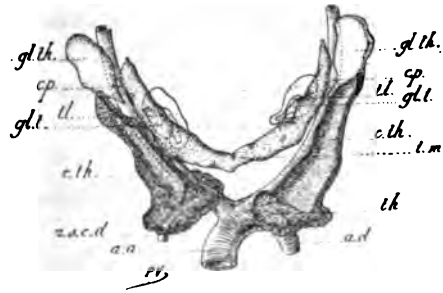

Reconstruction III. — *Embryon* 362 h. (gr. 40/1).

structure des glandules thyroïdiennes qui sont comprises dans l'angle limité en arrière par la face antéro-externe de la thyroïde latérale, en dehors par la carotide primitive et en avant par le lobe latéral du croissant thyroïdien; ce sont deux organes allongés mesurant de 75 à 90 μ suivant le diamètre vertical.

b. Glandules thymiques. — Accolées au pôle supérieur du thymus, elles sont séparées des cornes thyroïdiennes par la carotide qu'elles embrassent en avant et en dehors; elles sont donc situées sur un plan plus antérieur qu'au stade précédent, comme si le thymus dans sa descente les amenait de la face postérieure à la face antérieure des vaisseaux artériels. Elles mesurent 260 μ en

1. Les gros troncs artériels ont subi à ce stade des modifications notables. Il n'existe plus, comme sur les sujets précédents, deux crosses aortiques et deux aortes descendantes se réunissant pour former un tronc médian. La partie de l'aorte descendante droite comprise entre l'origine de l'artère sous-clavière et le tronc médian s'atrophie et la crosse aortique correspondante devient le tronc brachio-céphalique artériel qui se divise en carotide primitive et en sous-clavière.

hauteur et se terminent par une partie effilée, soudée à l'extrémité céphalique également effilée du canal thymique correspondant. Leur structure rappelle nettement la forme réticulée décrite par Köhn chez le lapin adulte; la masse épithéliale est subdivisée par une charpente conjonctivo-vasculaire en travées d'épaisseur variable, anastomosées en réseau; la seule différence qui nous paraît exister avec les glandules des adultes est que les cordons sont plus grêles et formés par une seule et rarement par deux rangées de cellules.

Nous avons encore à signaler sur cet embryon l'existence de deux petits corps sphériques de 50 à 60 μ de diamètre, à structure épithéliale, dont la signification nous échappe complètement. Ils sont situés, à droite, à gauche comme à la face postéro-interne du pôle inférieur de la thyroïde latérale, au niveau de l'extrémité inférieure de la glandule correspondante (pl. XIX, fig. 3). Peut-être représentent-ils l'ébauche des grains thymiques signalés par Kohn au voisinage de la glandule interne.

V. — Embryon de 15 a 16 jours (15 millimètres, Rec. IV).

Le système artériel n'a pas encore acquis à ce stade la disposition qu'on lui connaît chez l'adulte. La carotide gauche prend toujours directement naissance sur la crosse aortique très près du point où débouche le tronc brachio-céphalique droit (*tr.a*). La sous-clavière gauche (*a.s.c.g.*) part directement de l'aorte descendante (*a.d*). Nous avons examiné deux embryons, *a* et *b*, dont la disposition générale est la même, aussi nous paraît-il inutile de consacrer une description particulière à chacun d'eux.

1° Thyroïde. — *a. Thyroïde médiane.* — Les lobes latéraux ont considérablement augmenté de volume dans tous les sens; ils s'étendent sur une hauteur de 800 μ, tandis que leur diamètre transversal varie entre 150 et 180 μ. L'isthme, au contraire, semble avoir une tendance à demeurer stationnaire; il est toujours en avant de la trachée, sur le même plan frontal que le thymus, tandis que les cornes disposées sur les côtés du larynx s'étendent en avant de la carotide.

La structure est des plus intéressantes; en effet, les cordons pleins qui constituent la thyroïde médiane ne présentent plus un calibre uniforme (15 à 20 μ) dans toute leur étendue; ils montrent de distance en distance des portions renflées, creusées de petites cavités

ampullaires que limite une rangée de cellules cubiques, et qui marquent l'apparition des premières vésicules glandulaires.

b. Thyroïdes latérales. — Dès maintenant, contrairement à ce que nous avons observé jusqu'ici, les thyroïdes latérales vont diminuer de volume et tendent à s'effacer devant les glandules thyroïdiennes qui sont le siège de phénomènes très actifs de multiplication cellulaire. La thyroïde latérale va en quelque sorte être absorbée par la glandule, qui à son tour sera englobée par la thyroïde médiane. Les dimensions totales de chaque thyroïde se sont réduites à 100 ou 110 μ et leur cavité intérieure, plus vaste à gauche,

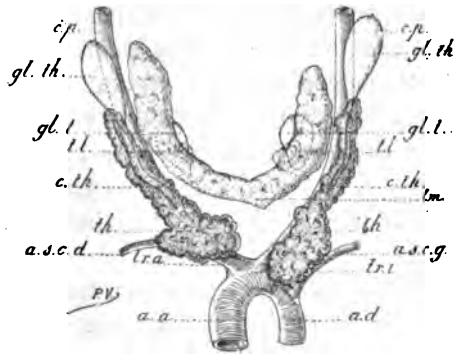

Reconstruction IV. — *Embryon* 15 mill. (gr. 30/1).

ne mesure guère que 50 à 60 μ. Les parois, toujours constituées par un épithélium cylindrique, ont une épaisseur qui varie entre 25 et 30 μ. Les thyroïdes latérales sont situées au niveau de l'union de l'isthme et des cornes du croissant thyroïdien; celle du côté droit est séparée de la thyroïde médiane par la glandule correspondante, tandis que celle du côté gauche est encore en rapport avec elle par sa face antéro-externe. Lorsqu'on suit les coupes de haut en bas, les thyroïdes latérales apparaissent comme deux tubes épithéliaux placés au centre des glandules; puis la lumière de ces conduits devient excentrique et finalement vient se placer à la face interne des glandules; ce sont de telles dispositions que Simon, chez le lapin, Cristiani [1] chez d'autres Rongeurs, ont interprétées d'une façon différente. En comparant les figures du travail de Simon

1. Cristiani, *Remarques sur l'anatomie et la physiologie des glandes et des glandules thyroïdiennes chez le lapin.* (Archives de Physiologie 1893), etc. — *Des glandules parathyroïdiennes chez la souris et chez le campagnol.* — Idem.

avec nos coupes, nous avons pu nous convaincre que ce qu'il décrit comme épaississement et comme clivage de la zone périphérique de la thyroïde latérale n'est autre chose que la glandule thyroïdienne déjà pénétrée par de fins tractus conjonctifs et enveloppant la thyroïde latérale. D'autre part, à cause des relations intimes de la glandule thyroïdienne et de la thyroïde latérale, Cristiani a pu croire que celle-ci se transformait complètement en glandule chez le rat, chez la souris et chez le campagnol.

2° Thymus. — Les tubes thymiques dont les parois ont fortement bourgeonné se présentent sous l'aspect d'organes lobulés, situés en avant de la carotide primitive, en dedans de la jugulaire interne dans l'angle formé par les deux vaisseaux. Plus bas, principalement à gauche, ils débordent en avant la face antérieure de la veine. Le lobe gauche, dont la longueur atteint 840 μ, est devenu thoracique et son extrémité inférieure arrive au contact du sommet du cul-de-sac péricardique étalé en avant de la crosse de l'aorte; le lobe droit converge vers la ligne médiane, et se place en avant du tronc artériel formé par la réunion de la carotide primitive droite et de la sous-clavière. Il mesure seulement 700 μ de hauteur; les dimensions transversales pour les deux lobes sont comprises entre 140 et 160 μ. Les cavités du thymus limitées aux parties supérieures des lobes sont très réduites, mais s'étendent encore sur une hauteur de 400 μ environ; l'épaisseur des parois est comprise entre 40 et 50 μ. La partie inférieure du thymus, massive, a une largeur d'environ 200 μ tandis que son diamètre antéro-postérieur dépasse 400 μ. Malgré la différence qui existe dans la conformation extérieure entre ce stade et les précédents, la structure ne s'est pas modifiée; on se trouve toujours en présence d'un tissu nettement épithélial dont les cellules se disposent en petits lobules arrondis.

3° Glandules parathyroïdiennes. — *a. Glandules thyroïdiennes.* — Ce sont les organes dont le volume a le plus augmenté; tandis que sur l'embryon précédent elles ne mesuraient guère que 80 à 90 μ, leur diamètre s'élève à 200 et 250 μ; elles s'étalent sur toute la périphérie des thyroïdes latérales, qu'elles englobent presque en totalité.

Elles répondent à l'union des cornes et de l'isthme du croissant thyroïdien et l'on peut facilement constater entre elles et le tissu de la thyroïde l'existence d'une cloison vasculaire et conjonctive.

La structure des glandules ne s'est pas modifiée; elles se com-

posent toujours de masses épithéliales compactes entre lesquelles on n'aperçoit ni travées conjonctives ni vaisseaux.

b. Glandules thymiques. — Elles se sont abaissées avec le thymus et tendent à se placer en dehors des lobes latéraux de la thyroïde; on les rencontre à la face antérieure et externe de la carotide primitive, en dedans de la veine jugulaire interne. Par leur pôle inférieur, elles sont toujours en continuité avec la tête du thymus, et arrivent sur le même plan que l'extrémité supérieure des glandules thyroïdiennes dont les sépare toute la masse des lobes latéraux. Leur partie supérieure, interposée entre la jugulaire et la carotide, envoie à la face postérieure de celle-ci un prolongement surtout accusé du côté gauche. De pareils prolongements, que nous avons aussi signalés sur l'embryon de 337 heures et que nous retrouverons sur des sujets plus âgés, ont été bien décrits par Kohn chez le lapin adulte. De même que celui des glandules thyroïdiennes, leur volume a notablement augmenté, leurs dimensions (500 μ sur 250) sont le double de celles qu'elles avaient au stade précédent. Quant à la structure, elle rappelle de plus en plus la forme réticulée (Kohn); les cordons épithéliaux, qui ne présentaient qu'une ou deux rangées de cellules, sont plus épais et on compte maintenant quatre ou cinq assises cellulaires.

VI. — Embryon de 16 jours environ (16 millimètres, Rec. V).

C'est sur cet embryon que nous observons pour la première fois la disposition des vaisseaux telle qu'elle se montre chez l'adulte, c'est-à-dire que l'artère sous-clavière gauche (*a.s.c.g*) naît isolement de la crosse aortique (aorte postérieure des auteurs), tandis que la sous-clavière droite (*a.s.c.d.*) et les deux carotides proviennent d'un tronc commun (*tr.i* ou aorte antérieure). Comparer les reconstructions IV et V.

1° Thyroïde. — *a. Thyroïde médiane.* — Les lobes latéraux, dont la hauteur atteint 730 μ, se sont encore épaissis et tendent à englober les glandules thyroïdiennes; leur face interne est creusée d'une dépression dans laquelle ces glandules se trouvent logées. D'autre part les cornes thyroïdiennes s'étalent en avant de la carotide primitive et arrivent par leur partie moyenne au contact des glandules thymiques. La distance qui sépare leur extrémité supérieure s'élève à 820 μ. Au contraire, l'isthme, dont la hauteur est de 70 μ, s'aplatit

en avan de la trachée et présente sur la ligne médiane une partie étranglée. La structure se rapproche de plus en plus de celle de l'adulte; on aperçoit un grand nombre de vésicules très nettes.

b. Thyroïdes latérales. — Elles ne sont plus représentées que par deux petites masses sphériques de 40 à 45 μ, encore creusées d'une petite cavité centrale d'environ 15 μ de diamètre et entourées sur toute leur surface par le tissu de la glandule thyroïdienne. Leur paroi est constituée par une ou deux couches de cellules cylindriques. Que penser dans ces conditions de la participation des thy-

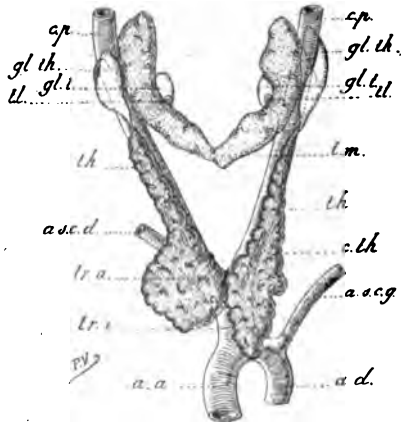

Reconstruction V. — *Embryon* 16 mill. (gr. 30/1).

roïdes latérales à la formation de la thyroïde définitive, puisqu'au lieu d'augmenter de volume elles diminuent de plus en plus, et qu'en outre elles sont complètement enveloppées par la glandule thyroïdienne? Nous verrons à la fin de cette étude quelle est l'évolution particulière qu'il faut attribuer à la thyroïde latérale, et quelle est l'interprétation qui nous paraît le plus en rapport avec les faits que nous venons de constater.

2° Thymus. — Le thymus se présente sous l'aspect de deux longs cordons lobulés, effilés à leur extrémité supérieure, fortement renflés vers le bas, où ils se touchent au sommet de la cavité thoracique. Dans la région cervicale, ils sont placés immédiatement en avant des carotides primitives et en dedans des jugulaires internes; leur pôle supérieur s'est abaissé au niveau de l'isthme thyroïdien. Dans le thorax, ils se disposent en avant des gros troncs artériels,

entre les deux veines caves supérieures; le lobe gauche descend plus bas que le droit, et s'étale sur la crosse aortique contre le cul-de-sac antérieur du péricarde avec lequel il est en rapport sur vingt-six coupes. La hauteur du lobe droit mesure 930 μ, celle du lobe gauche atteint 1,1 mill.

Le thymus est toujours composé d'amas épithéliaux lobulés entourés d'une enveloppe conjonctive extrêmement riche en vaisseaux; le tissu vasculo-conjonctif tend à s'insinuer entre les lobules; la partie thoracique du thymus est massive, tandis qu'on retrouve quelques restes de la cavité primitive dans la portion cervicale.

3° Glandules parathyroïdiennes. — *a. Glandules thyroïdiennes.* — Leurs dimensions (150 à 200 μ) ont peu varié; elles entourent les thyroïdes latérales, et sont appliquées contre la thyroïde médiane, dont les sépare toujours une mince lame conjonctive. Leur structure est toujours identique; ce sont de petites masses épithéliales dépourvues de vaisseaux.

b. Globules thymiques. — Les deux glandules, la gauche surtout, sont disposées en spirale autour de la carotide; elles ne sont plus reliées à l'extrémité céphalique du thymus que par un pédicule très grêle; en revanche, elles tendent de plus en plus à s'appliquer à la face externe des lobes latéraux de la thyroïde et à acquérir leur position définitive. Leur volume est à peu près le même qu'au stade précédent et il ne s'est pas produit de modification sensible dans leur structure.

VII. — Embryon de 16 a 17 jours environ (18 millimètres, Rec. VI).

1° Thyroïde. — *a. Thyroïde médiane.* — La disposition générale est la même que sur le sujet précédent et les rapports n'ont pas changé; la hauteur des lobes est de 750 μ et la distance qui sépare les deux cornes s'élève à 1,7 mill. L'incurvation des lobes autour des thyroïdes latérales et des glandules s'est accusée davantage. L'isthme se réduit de plus en plus, tandis que les lobes prennent une plus grande importance. Ils s'élèvent verticalement le long de la trachée et du larynx, en avant de la carotide, et s'insinuent entre cette artère et la glandule thyroïdienne pour envelopper cette dernière. On constate à la face interne de chacun des lobes une échancrure profonde dans laquelle la glandule est à peu près

complètement logée. Une mince lame conjonctive sépare toujours les deux organes.

b. Thyroïdes latérales. — Elles sont situées dans la région moyenne des cornes du croissant thyroïdien, mais au lieu de se trouver renfermées dans la glandule thyroïdienne correspondante, elles sont appendues à son extrémité inférieure et interne, affectant en somme les mêmes dispositions que chez l'embryon de 15 millimètres; incluses par le haut dans les glandules thyroïdiennes, elles s'en dégagent dans le bas et se placent sur la face interne des lobes thyroïdiens. Elles sont séparées des lobes latéraux à leur pôle

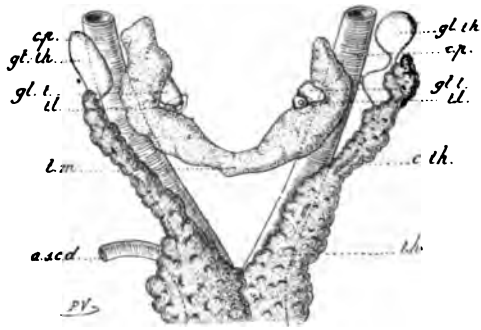

Reconstruction VI. — *Embryon* 18 mill. (gr. 30/1).

supérieur par toute l'épaisseur de la glandule (pl. XIX, fig. 4) et à l'autre pôle par une épaisse lame conjonctive. Ce sont de petites vésicules épithéliales sphériques ou ovoïdes dont les dimensions (60 sur 90 μ) sont un peu supérieures à celles que nous avons relevées sur l'embryon de 16 millimètres; les parois en sont irrégulières et la cavité centrale mesure de 15 à 25 μ de diamètre.

2° Thymus. — Les lobes thymiques occupent la même position que précédemment, mais ils se sont considérablement développés et atteignent comme hauteur 15 mill. à gauche et 12 mill. à droite. Ce sont deux grosses masses fortement lobulées qui paraissent fusionnées sur la ligne médiane; toutefois un examen plus attentif montre que le lobe gauche s'est placé en avant du droit, mais en demeure toujours distinct. Les deux lobes sont terminés inférieurement par deux pointes effilées; leur portion thoracique, placée en avant de l'aorte et des gros troncs artériels, est comprise en arrière du sternum entre les deux veines caves supérieures, et

se met en contact par sa portion postérieure avec la face antérieure du péricarde sur une étendue de 450 μ. La structure reste la même; on retrouve encore dans la partie cervicale de l'organe quelques vagues traces de la cavité primitive.

3° Glandules parathyroïdiennes. — *a. Glandules thyroïdiennes.* — Leurs dimensions et leurs relations sont les mêmes qu'au stade précédent, le seule différence à noter porte sur les rapports qu'elles affectent avec les thyroïdes latérales, et sur lesquelles nous avons suffisamment insisté à propos de ces organes. Nous signalerons seulement qu'à mesure que la thyroïde médiane se développe davantage, elle les entraîne sur un plan de plus en plus antérieur par rapport aux carotides. Leur structure ne présente rien de particulier à signaler et correspond au type compact décrit par Kohn.

b. Glandules thymiques. — Elles se trouvent sur la face antéro-interne des carotides, à peu près au même niveau que les cornes de la thyroïde; leur volume (300 μ à droite et 500 μ à gauche) paraît suivre un accroissement parallèle à celui du thymus avec l'extrémité céphalique duquel elles sont plus intimement unies que sur l'embryon de 16 millimètres. Leur tissu n'a pas subi de modification qui mérite d'être notée. Nous ferons remarquer que la glandule gauche est formée de deux portions distinctes sensiblement égales (200 à 250 μ de diamètre), réunies par un pédicule de 40 μ de large sur 30 de haut. La portion inférieure est encore intimement unie au cordon thymique qui d'autre part remonte vers la portion supérieure de cette glandule. Peut-être assistons-nous chez ce fœtus à la formation de deux glandules thymiques distinctes. La pluralité des glandules thymiques, observée chez quelques Mammifères, le mouton par exemple (Schaper), serait due ainsi à une fragmentation de la glandule primitive et non à la présence d'ébauches multiples. Nous rappelerons à ce sujet que cette multiplicité des glandules thymiques a été un des principaux arguments de Schaper [1] pour infirmer la théorie de l'autonomie des glandules parathyroïdiennes.

VIII. — Embryon de 17 jours environ (21 millimètres).

1° Thyroïde. — *a. Thyroïde médiane.* — La persistance d'un isthme volumineux la différencie seule de celle de l'adulte, dont elle

1. Schaper, *Ueber die sog. Epithelkörper (glandulæ parathyroïdæ) in der Seitlichen Nachbarschaft der Schildrüse und der Umgebung der Arteria Carotis der Säuger und des Menschen*, Arch. f. mikrosk. Anat. Band XLV, 1896.

se rapproche de plus en plus par sa structure; elle atteint une hauteur de 1,12 mill.; l'isthme mesure encore 270 μ de hauteur.

b. Thyroïdes latérales. — Elles ont disparu en tant que vésicules, cependant on retrouve vers la partie moyenne des lobes latéraux, au voisinage de la glandule thyroïdienne, un amas épithélial pair qui d'une part se continue avec la glandule, tout en étant situé un peu au-dessus et en dehors d'elle et qui d'autre part se perd au milieu du parenchyme thyroïdien (pl. XIX, fig. 5). Sa structure nous fait supposer qu'il représente le dernier vestige de la thyroïde latérale; sa position s'explique facilement par l'abaissement des glandules et l'accroissement de la thyroïde médiane. Nous ne pouvons nous empêcher de rapprocher des pédicules décrits par Kohn chez le lapin adulte, cet amas épithélial qui relie le tissu de la glandule à celui de la thyroïde et que nous considérons comme un vestige de la thyroïde latérale. D'après cet auteur la capsule conjonctive de la glandule interne s'interrompt en effet en certains points et par ces solutions de continuité la glandule pousse des prolongements dont la structure se modifie progressivement pour se transformer finalement en vésicules thyroïdiennes. Ces relations seraient donc primitives et s'établiraient par l'intermédiaire de la thyroïde latérale plus ou moins modifiée.

2° Thymus. — Abaissé à 430 μ au-dessous de l'isthme de la thyroïde, il est devenu complètement thoracique et a perdu ses connexions avec les glandules thymiques, ce que faisait déjà prévoir l'embryon de 16 millimètres. La masse lobulée qui le compose présente encore quelques vestiges d'ailleurs très réduits de la cavité primitive.

3° Glandules parathyroïdiennes. — *a. Glandules thyroïdiennes.* — Elles sont logées dans une excavation de la face postérieure des lobes latéraux située à peu près à leur partie moyenne; néanmoins, grâce au tissu plus dense qui les constitue, elles sont toujours faciles à distinguer de la thyroïde médiane, dont les sépare une lame conjonctive très nette; leurs dimensions paraissent réduites, elles sont comprises entre 110 et 140 μ. Pour la première fois, nous voyons des bandes conjonctives amenant de nombreux vaisseaux pénétrer dans la masse épithéliale fondamentale et la décomposer en une série de cordons anastomosés.

b. Glandules thymiques. — Toujours placées en avant des carotides, les glandules thymiques sont descendues au niveau du tiers

inférieur des lobes de la thyroïde, à peu près sur le même plan que les glandules thyroïdiennes : elles ont une forme ovoïde à grand diamètre vertical et mesurent 230 sur 350 μ; leur structure est nettement réticulée.

Comme on peut en juger par la description précédente, les organes se trouvent dans la position qu'ils occupent définitivement et leur structure, à part quelques points de détail, ressemble à celle que l'on rencontre chez l'adulte. La seule différence essentielle consiste, comme nous l'avons déjà dit à propos de la thyroïde médiane, dans l'existence d'un isthme thyroïdien bien développé.

IX. — Embryon de 19 jours environ (30 millimètres).

1° Thyroïde. — *a. Thyroïde médiane.* — Les lobes latéraux ont acquis un développement considérable, tandis que l'isthme est fortement aminci.

b. Thyroïdes latérales. — Nous ne trouvons aucune formation qui les rappelle.

2° Thymus. — Il est situé dans la cavité thoracique et a perdu toutes ses connexions avec les organes de la région cervicale.

3° Glandules parathyroïdiennes. — *a. Glandules thyroïdiennes.* — Elles occupent toujours la face interne des lobes latéraux et se trouvent profondément enfoncées dans une dépression de cette face; leur forme est sphérique (150 μ à droite, 115 à gauche).

b. Glandules thymiques. — De dimensions semblables, elles se sont abaissées jusqu'au bord inférieur du croissant thyroïdien, elles sont ovoïdes et leur diamètre horizontal mesure 250 μ sur une hauteur de 500.

X. — Embryon de 21 jours environ (38 millimètres, Rec. VII).

Cet embryon offre des dispositions qui se rapprochent tellement de celles qu'on rencontre normalement chez l'adulte, que nous n'avons pas jugé nécessaire d'étudier des stades plus âgés.

1° Thyroïde. — *a. Thyroïde médiane.* — Comme chez l'adulte, elle se compose de deux lobes renflés supérieurement, effilés à l'autre extrémité, appliqués de chaque côté sur la partie postéro-externe de la trachée et situés en dedans de la carotide primitive. Leur pôle céphalique remonte jusqu'au niveau du tiers inférieur du cartilage thyroïde.

A leur base, les deux lobes sont encore unis par un isthme très mince qui s'étale en arc de cercle en avant de la trachée. Cet isthme, que l'on retrouve souvent chez l'adulte, mesure 350 μ de hauteur sur 55 μ d'épaisseur. Les lobes thyroïdiens atteignent 2 millimètres de hauteur; ils sont formés de cordons épithéliaux anastomosés, largement espacés, épais de 10 μ et comprenant un ou deux rangs de cellules. De distance en distance, sur le trajet de ces cordons, on aperçoit des follicules mesurant 20 à 25 μ dont la paroi est tapissée par une couche de cellules cubiques de 6 à 7 μ de hauteur; ces vésicules peuvent occuper l'extrémité des boyaux

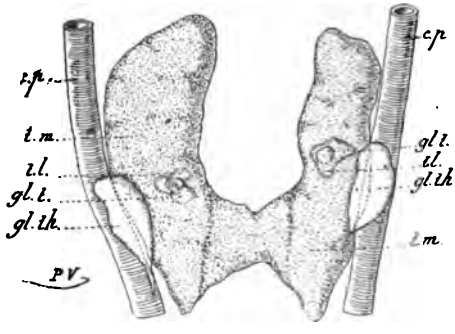

Reconstruction VII. — *Embryon* 38 mill. (gr. 20/1).

épithéliaux. On ne constate encore aucune trace de sécrétion colloïde.

b. Thyroïdes latérales. — Comme sur les embryons de 15, de 16 et de 18 millimètres, elles se présentent sous forme de cavités placées à la face interne de la région moyenne des lobes thyroïdiens et plus ou moins profondément enfouies dans le parenchyme de la glande.

La cavité gauche, plus spacieuse que celle de droite, mesure 240 μ de hauteur, 120 et 160 μ suivant les autres diamètres. Leur forme est irrégulière par suite de la présence de diverticules très développés à droite. L'épithélium qui les tapisse n'offre pas de caractères bien nets; il est surtout remarquable par son polymorphisme, car, sur la même coupe, suivant les différents points de la paroi, il peut être cylindrique (15 μ de hauteur) ou bien cubique et même très aplati; il possède ordinairement une ou deux rangées de cellules. Les cordons épithéliaux et les follicules n'offrent pas

autour de cette vésicule l'aspect radié que Kohn a signalé chez l'adulte. A la suite de ses recherches histologiques, cet observateur a conclu que la cavité de la thyroïde du lapin peut être assimilée à celle décrite par Prenant chez le mouton sous le nom de canal central de la thyroïde et doit être considérée comme un dérivé de la thyroïde latérale. Cette hypothèse, très logique, se trouve vérifiée par la série des faits que nous venons d'exposer.

2° Thymus. — Cet organe est devenu complètement thoracique.

3° Glandules parathyroïdiennes. — *a. Glandules thyroïdiennes.* — Irrégulièrement sphériques, et mesurant en moyenne 120 μ de hauteur, les glandules thyroïdiennes sont situées à la face interne des lobes thyroïdiens et en arrière des thyroïdes latérales. Elles sont logées dans une dépression de la glande dont une bande conjonctive assez large les sépare nettement. A gauche, la glandule a perdu toute connexion avec la thyroïde latérale, tandis qu'à droite ses rapports primitifs sont encore indiqués par l'existence d'un court pédicule épithélial (75 sur 30 μ) qui réunit la glandule à la paroi postérieure de la cavité centrale (pl. XIX, fig. 6, *p*). Kohn, qui a étudié et bien décrit ce genre de connexions, les croit constantes. Mais, d'après ce que nous venons de voir et d'après l'examen d'un certain nombre de thyroïdes adultes, nous pouvons affirmer que ces relations n'existent pas toujours.

La structure des glandules thyroïdiennnes offre une grande ressemblance avec celle des glandules thymiques.

b. Glandules thymiques. — Placées toujours sur la paroi antérieure de la carotide primitive et à la face inférieure et externe du lobe thyroïdien, elles affectent la forme de deux ovoïdes allongés mesurant près de 0,6 mill. en hauteur (c'est-à-dire presque le quart de la thyroïde). Leur volume est beaucoup plus considérable que celui des glandules thyroïdiennes.

Comme toujours, elles répondent au type réticulé de Kohn; leur masse est formée de cordons épithéliaux anastomosés, à trois ou quatre rangées de cellules fortement tassées, et séparés par des îlots conjonctifs dans lesquels on peut distinguer de nombreux capillaires.

Résumé.

1° *Thyroïde médiane.* — La thyroïde médiane apparaît vers la 209e heure sous la forme d'un épaississement épithélial de la paroi

antérieure du pharynx, au niveau du deuxième arc branchial. Ce bourgeon est plein dès l'origine, contrairement à ce qui se passe chez la plupart des Mammifères où l'ébauche est d'abord creuse, puis pleine; il pousse d'avant en arrière, se pédiculise vers la 245e heure et perd ses connexions avec le pharynx vers la 307e heure. En même temps cette ébauche thyroïdienne, d'abord située au niveau de la bifurcation du bulbe aortique, passe en avant de lui. Vers la 329e heure elle bourgeonne latéralement et s'étale transversalement en avant de la fente laryngée en conservant ses rapports avec la crosse de l'aorte.

Sur l'embryon de 337 heures, elle prend la forme d'un croissant qui embrasse la trachée et dont les cornes tendent à remonter le long de ce conduit; ce croissant comprend un isthme et deux lobes latéraux qui se dessinent plus nettement aux stades suivants. Pendant que ces modifications morphologiques s'accomplissent, la thyroïde médiane subit, en même temps que le thymus et le bulbe aortique, un mouvement de descente qui l'amène peu à peu au niveau des thyroïdes latérales.

Vers la 362e heure, les lobes de la thyroïde médiane s'insinuent entre les carotides et les thyroïdes latérales, qu'ils tendent à englober par leur face externe. Dès ce moment la thyroïde, par suite de son bourgeonnement et de la pénétration de cloisons vasculo-conjonctives, se trouve décomposée en cordons épithéliaux anastomosés. Les lobes latéraux de la thyroïde continuent à s'accroître en haut et en arrière; en même temps, les organes dérivés de la quatrième poche (thyroïde latérale et glandule thyroïdienne) se trouvent placés à leur face postéro-interne et forment un groupe parfaitement reconnaissable, isolé du parenchyme thyroïdien par une zone conjonctive. Plus tard, pendant que l'isthme diminue de plus en plus, les lobes latéraux prennent un grand développement et leurs cordons enveloppent peu à peu les thyroïdes latérales et les glandules thyroïdiennes placées vers la région moyenne de leur face interne.

Les vésicules apparaissent dans le parenchyme thyroïdien vers le stade de 16 millimètres.

Au stade de 38 millimètres la thyroïde médiane a pris la disposition qu'elle offre chez l'adulte. Les deux lobes placés de chaque côté dans l'angle compris entre la trachée et l'œsophage, et en dedans de la carotide, remontent jusqu'au niveau du cartilage

thyroïde sur lequel ils empiètent plus ou moins; ils sont renflés à leur partie supérieure et effilés à l'autre pôle. Un isthme réunit les extrémités inférieures et semble persister souvent chez l'adulte sous forme d'une mince bande dont la concavité embrasse la trachée. Les organes dérivés de la quatrième poche forment un groupe inclus dans la partie moyenne de chaque lobe thyroïdien.

2° *Thyroïdes latérales.* — Les thyroïdes latérales, dérivées des quatrièmes poches endodermiques [1], s'isolent du pharynx sous forme de deux vésicules épithéliales, vers la 330e heure environ, et se rapprochent ensuite progressivement de la thyroïde médiane dont le mouvement de descente est plus accentué. Les thyroïdes latérales se trouvent bientôt (337e heure) au niveau de l'isthme thyroïdien, et se placent un peu plus tard (362e heure) à la face postéro-interne de la région moyenne des lobes latéraux.

Elles gardent d'ailleurs l'aspect de vésicules épithéliales qu'elles avaient dès le début. Vers la région inférieure de leur paroi externe, elles montrent un épaississement bien limité qui donnera naissance à la glandule thyroïdienne. Aux stades de 15, de 16 et de 18 millimètres, elles conservent leur situation et leur aspect, mais leurs dimensions diminuent; leur partie supérieure est généralement englobée par les glandules thyroïdiennes, dont le volume augmente continuellement; leur partie inférieure est libre et une bande conjonctive la sépare des cordons de la thyroïde. A partir de ce moment l'évolution de la thyroïde latérale semble suivre, selon les cas, deux voies différentes :

1° La thyroïde latérale se transforme en un amas épithélial qui se différencie très nettement du parenchyme thyroïdien ambiant, dans lequel il se perd d'une part (embryon de 21 mill.), tandis que d'autre part il se continue avec la glandule thyroïdienne. Cet amas épithélial semble disparaître sans laisser de traces (embryon 30 millimètres).

2° La thyroïde latérale persiste sous forme de vésicule au voisinage de la glandule. Elle constitue alors le kyste central des lobes

1. Au moment où la quatrième poche endodermique, encore en communication avec la cavité pharyngienne, présente inférieurement une dilatation qui est la première ébauche de la thyroïde latérale, il est déjà fort malaisé de délimiter nettement cette ébauche du reste de la poche (canal thyréo-pharyngien), ces deux parties se continuant insensiblement l'une avec l'autre. La distinction devient absolument impossible dans les stades ultérieurs, lorsqu'on se trouve en présence d'une vésicule épithéliale complètement isolée du pharynx.

thyroïdiens que l'on retrouve très souvent chez l'adulte; l'épithélium qui la tapisse se fait remarquer par son polymorphisme.

Les thyroïdes latérales ne participent en rien à la formation du parenchyme sécréteur de la thyroïde.

3° *Thymus*. — Conformément aux données des divers auteurs, le thymus se présente au début sous forme de deux diverticules épithéliaux creux issus des parois ventrales des troisièmes poches endodermiques.

Vers la 337e heure, les lobes thymiques déjà détachés du pharynx ont l'aspect de deux conduits longitudinaux situés à la face externe des carotides primitives, en dedans des jugulaires internes et à peu près au niveau de la thyroïde médiane. Leur pôle inférieur a déjà fortement bourgeonné; il est épaissi, lobulé et envoie vers la ligne médiane un prolongement lamelleux. Les conduits thymiques s'allongent et passent de la face externe à la face antérieure des carotides le long desquelles ils vont descendre. Les extrémités inférieures, de plus en plus développées, se rapprochent de la ligne médiane pour atteindre les troncs des gros vaisseaux en avant desquels ils se soudent dès le stade de 18 millimètres.

Les extrémités supérieures allongées et rétrécies remontent encore jusqu'au niveau de l'isthme thyroïdien, pour se continuer avec les glandules thymiques par un pédicule plus ou moins grêle. Des vestiges de la cavité intérieure persistent jusqu'à ce moment.

A partir du stade de 21 millimètres, le thymus fortement abaissé est devenu à peu près complètement thoracique et a perdu toute connexion avec les glandules thymiques. Dès lors, c'est-à-dire relativement tard, il est pénétré par des tractus vasculo-conjonctifs.

4° *Glandules thyroïdiennes*. — Les glandules thyroïdiennes se présentent au début (337e heure) comme deux épaississements de la région inférieure et externe des thyroïdes latérales. Ces ébauches augmentent rapidement de volume, et prennent bientôt l'aspect d'amas cellulaires bien limités. Les glandules suivent tous les déplacements de la thyroïde latérale, et vers la 362e heure elles sont placées vers la région moyenne des lobes thyroïdiens, dans l'espace limité en arrière par la face antéro-externe de la thyroïde latérale, en dehors par la carotide primitive et en avant par le lobe latéral. Elles continuent ensuite à s'accroître, en gardant cette position, et en même temps elles englobent plus ou moins complètement les thyroïdes latérales. Les lobes thyroïdiens à leur tour ten-

dent à envelopper de plus en plus les glandules qui toutefois en restent séparées par une coque d'origine mésodermique.

Il peut cependant s'établir des relations directes entre le parenchyme thyroïdien et celui des glandules, par l'intermédiaire de la thyroïde latérale modifiée; le plus souvent, les glandules restent isolées à l'intérieur des lobes thyroïdiens dans le voisinage du kyste central (embryon 38 millimètres). Leur masse est pénétrée assez tardivement par des tractus conjonctifs qui sont toujours assez fins et peu nombreux, de sorte que la structure a plutôt un aspect compact.

5° *Glandules thymiques.* — Ces glandules apparaissent vers la 329e heure comme deux épaississements des régions dorsale et externe des troisièmes poches; elles se délimitent plus nettement aux stades suivants, tout en restant unies, par leur extrémité inférieure effilée, au pôle céphalique des lobes thymiques correspondants. Elles sont situées d'abord en dedans de la jugulaire et sur la face externe des carotides primitives, puis suivant le mouvement de descente du thymus elles passent sur la face antérieure des artères. Il n'est pas rare de rencontrer des dispositions particulières. C'est ainsi que la glandule peut contourner en spirale la carotide primitive et s'étendre de la face dorsale à la face ventrale de ce vaisseau, ou bien encore envoyer un prolongement lamelleux qui contournant la face externe de l'artère se termine sur sa face dorsale. Toutes ces dispositions se retrouvent d'ailleurs chez l'adulte (Kohn).

La disposition offerte par l'embryon de 18 millim. permettrait de supposer que les ébauches des glandules thymiques peuvent se fragmenter et donner naissance de chaque côté à un nombre variable de corpuscules épithéliaux. Vers le stade de 20 millimètres, les glandules se séparent du thymus et restent en rapport avec la région moyenne de la face externe des lobes thyroïdiens, en avant de la carotide. Elles s'allongent et prennent des dimensions considérables, puisqu'elles peuvent atteindre le quart ou le cinquième de la longueur des lobes thyroïdiens (embryon de 38 mill.). Au début, elles sont purement épithéliales et leur structure rappelle celle des glandules thyroïdiennes; puis très rapidement de nombreuses travées conjonctives les pénètrent et les décomposent en cordons épithéliaux anastomosés; elles répondent très fréquemment au type réticulé de Kohn.

B. — TAUPE

I. — Embryons de 2 a 7 millimètres.

Thyroïde médiane. — La thyroïde médiane fait sa première apparition chez l'embryon de 2 millimètres sous la forme d'un bourgeon creux logé dans une dépression du bulbe aortique correspondant à l'origine des crosses (pl. XIX fig. 7). Un court pédicule, dont la lumière s'ouvre largement dans la cavité bucco-pharyngienne, le rattache à la paroi antérieure du pharynx. Le bourgeon est situé un peu au-dessous de la deuxième fente, qui disparaît sur les coupes au moment où commence le pédicule; la troisième fente est à peine ébauchée, aussi est-il difficile d'indiquer ses rapports avec le bourgeon thyroïdien. Celui-ci atteint 80 μ en hauteur et 85 μ en épaisseur; il est donc à peu près sphérique. Ses parois sont régulières et mesurent de 15 à 20 μ, elles sont constituées par un épithélium prismatique stratifié à trois ou quatre couches; le diamètre de la cavité qu'elles circonscrivent est en moyenne de 60 μ. Contrairement à ce que nous venons de décrire chez le lapin, la thyroïde médiane débute chez la taupe, comme chez la plupart des Mammifères, par une involution creuse.

La communication du bourgeon avec le pharynx se trouve sensiblement réduite sur l'embryon de 4 millimètres (pl. XIX fig. 8); ses dimensions atteignent 170 μ en largeur et en hauteur sur 85 en épaisseur, et montrent que sa forme sphérique s'est aplatie d'avant en arrière. Un pédicule grêle, 70 μ de long sur 15 à 20 de large, le rattache toujours au pharynx; la cavité interne, à peu près sphérique, mesure de 30 à 35 μ. Les rapports avec le bulbe aortique se sont un peu modifiés : le bourgeon est situé directement au-dessus de lui et son extrémité inférieure s'insinue entre les deux aortes en avant de la face antérieure du bulbe, tandis que l'extrémité supérieure est toujours au niveau du tubercule lingual; le bourgeon compris entre la deuxième et la troisième fente répond au deuxième arc. Sur cet embryon, les fentes branchiales sont toutes développées et ne présentent rien de particulier à noter.

Sur un second embryon de même longueur la cavité est en voie de disparition, le pédicule très mince tend à se détacher du pharynx et le bourgeon thyroïdien est bilobé dans presque toute son étendue. Des coupes longitudinales pratiquées sur un troisième

embryon de 4 millimètres permettent de constater l'existence de la cavité sur les deux lobes du bourgeon thyroïdien qui est fortement aplati (80 μ sur 135).

Sur un embryon de 5 millimètres, le pédicule s'est interrompu à une distance d'environ 100 μ de l'épithélium pharyngien, de sorte que la thyroïde médiane se trouve complètement détachée du pharynx. Le bourgeon s'est étalé en avant du bulbe, et il atteint comme dimensions, 75 μ en hauteur, 45 μ en épaisseur et 160 μ en largeur; la cavité dont il est creusé mesure 70 μ en largeur et 30 μ dans les autres sens; les parois qui la limitent, un peu irrégulières, ont une épaisseur moyenne de 10 μ. Sur un embryon de 5,5 mill., le bourgeon thyroïdien un peu plus développé présente toujours des traces de la cavité primitive; il s'est abaissé jusqu'au niveau de l'extrémité inférieure de la troisième poche endodermique.

Sur un embryon de 6 millimètres, la thyroïde médiane, de forme aplatie, est venue se placer en avant du bulbe aortique, et son pôle inférieur s'est abaissé au niveau de la quatrième poche branchiale; elle mesure 130 μ en hauteur, 240 μ en largeur et de 25 à 30 μ en épaisseur. C'est à peine si du côté droit on retrouve quelques restes de la cavité; la partie gauche est devenue massive.

II. — Embryon de 7 millimètres (Rec. VIII).

A partir de ce stade, les formations développées aux dépens des poches branchiales deviennent plus nettes; aussi allons-nous dès maintenant décrire séparément les rudiments des divers organes qui font l'objet de notre travail.

1° Thyroïde. — *a. Thyroïde médiane.* — Le bulbe aortique s'est abaissé un peu plus rapidement que la thyroïde médiane et celle-ci n'affleure plus que son bord supérieur; elle est située sur le même plan horizontal que les troisièmes poches, et répond par sa face postérieure à l'origine des carotides primitives. Sa largeur a considérablement augmenté, elle atteint 715 μ tandis que les deux autres diamètres se sont élevés dans des proportions à peine sensibles (la hauteur égale 170 μ et l'épaisseur 40 μ). On retrouve par places de petites excavations circulaires de 15 à 18 μ de diamètre qui sont les derniers restes de la cavité primitive.

b. Thyroïdes latérales. — Elles ne sont encore représentées que

par deux diverticules dépendant de la paroi ventrale des quatrièmes poches endodermiques par l'intermédiaire desquelles elles communiquent librement avec la cavité pharyngienne. Cette voie de communication se présente sous la forme d'une sorte de conduit (*canal thyréo-pharyngien*, Simon), dont la lumière mesure de 25 à 30 μ. Les deux poches descendent parallèlement au conduit laryngo-trachéal, en arrière de la bifurcation du bulbe aortique, dans la concavité duquel elles viennent se placer. Leur aspect et leurs dimensions sont à peu près identiques des deux côtés; leur cavité a une hauteur moyenne de 150 μ sur 50 à 60 μ selon le

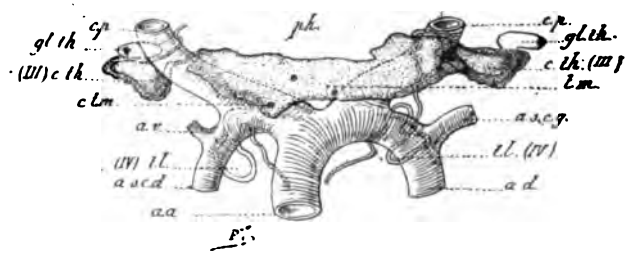

Reconstruction VIII. — *Embryon* 7 mill. (gr. 50/1).

diamètre transversal. Leurs parois sont régulières, sans aucun épaississement local, et ne dépassent guère 25 μ.

2° Thymus. — L'ébauche thymique est encore rudimentaire. Elle n'est figurée que par un court diverticule creux des parois ventrales des troisièmes poches endodermiques. Celles-ci sont encore en communication avec la cavité pharyngienne par l'intermédiaire d'un petit canal.

Les deux ébauches thymiques, d'une hauteur de 120 μ sur 50 μ suivant les autres diamètres, ont une paroi épithéliale d'une épaisseur comprise entre 15 et 20 μ. Elles sont placées au même niveau que la thyroïde médiane, mais plus en dehors et en arrière que celle-ci; leur bord antéro-interne correspond à la face postérieure de l'origine des carotides primitives; par leur face externe elles s'adossent au sinus précervical, au voisinage de leur point de jonction avec la troisième poche.

3° Glandules parathyroïdiennes. — *a. Glandules thyroïdiennes.* — Les quatrièmes poches ne présentent nulle part un épaississement localisé pouvant représenter les ébauches des glandules thyroïdiennes.

b. Glandules thymiques. — A la partie supérieure et dorsale de chacune des troisièmes poches endodermiques se montre un amas épithélial qui fait une saillie notable à l'extérieur (60 μ) et mesure environ 80 μ d'avant en arrière sur 160 μ en largeur. Ce nodule est l'ébauche rudimentaire de la glandule thymique; il est formé de cellules épithéliales tassées les unes contre les autres sans interposition de tractus conjonctifs. Il répond en arrière au ganglion du vague et à la veine cardinale antérieure, en dehors au sinus précervical, en avant et en dedans au bord externe de la carotide primitive et du pharynx (pl. XIX, fig. 9).

III. — Embryon de 9 millimètres (Rec. IX).

Entre ce stade et le précédent, l'évolution des organes a été très rapide; la crosse aortique, fortement abaissée, se trouve en dehors du territoire des dérivés branchiaux et les diverses formations branchiales sont placées à la hauteur de l'isthme thyroïdien.

1° Thyroïde. — *a. Thyroïde médiane.* — Elle a pris la forme d'un croissant dont la concavité regarde en haut et un peu en arrière. La partie médiane ou isthme embrasse le conduit laryngo-trachéal, tandis que les parties latérales ou lobes remontent de chaque côté du larynx en avant de la carotide primitive et de la jugulaire interne placée sur un plan postérieur. La limite de l'isthme et des lobes latéraux est bien indiquée par deux petits prolongements qui figurent les pôles inférieurs des lobes. La hauteur totale de la thyroïde médiane atteint 330 μ, c'est-à-dire le double de ce qu'elle avait au stade précédent. Son épaisseur n'a pas varié (35 à 40 μ), mais la largeur mesurée par la distance des cornes du croissant s'est élevée à 920 μ; l'isthme, plus grêle que les lobes, a une hauteur de 20 μ sur une épaisseur moyenne de 30.

La structure n'a pas changé depuis le début de la formation thyroïdienne; la thyroïde est toujours constituée par un amas très dense de cellules épithéliales polyédriques par pression réciproque, limité du côté des organes voisins par une bordure mésodermique très nette. Les contours sont cependant très irréguliers, indiquant une prolifération active des cellules et la tendance à la formation de boyaux épithéliaux.

b. Thyroïdes latérales. — Les vésicules formées aux dépens des quatrièmes poches endodermiques ont perdu toute relation avec

le pharynx; leurs dimensions, 150 μ sur 100, ont peu augmenté, mais leur partie inférieure s'est fortement épaissie. La cavité devenue excentrique mesure 30 sur 50 μ et les parois qui la limitent ne dépassent guère 30 μ. Les thyroïdes latérales occupent la face postérieure et interne du croissant thyroïdien dont les sépare une mince lame conjonctive de 5 à 10 μ; elles sont situées à l'union de l'isthme avec les lobes latéraux et répondent en dedans à la trachée et en dehors à la carotide primitive. L'étude des stades plus âgés nous permet de considérer l'épaississement inférieur de ces organes, qui est de 60 à 70 μ comme l'origine des glandules thyroïdiennes.

2° Thymus. — Les ébauches thymiques ont également perdu leurs

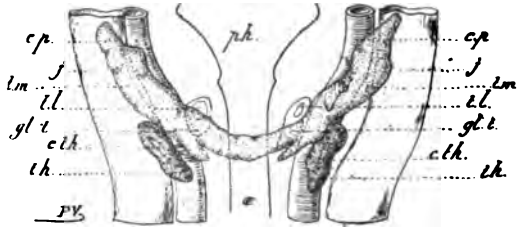

Reconstruction IX. — *Embryon* 9 mill. (gr. 40/1).

connexions avec le pharynx et se sont abaissées à 40 μ environ au-dessous de l'isthme de la thyroïde. Elles sont comprises dans un espace triangulaire limité en arrière par la carotide primitive, en dedans par la thyroïde médiane et en dehors par la jugulaire interne. Les deux conduits thymiques, à peu près identiques, ont doublé de volume et atteignent 100 μ de largeur sur 200 μ de hauteur, tandis que leur cavité ne mesure guère que 20 μ sur 70. Cette cavité est excentrique et rapprochée de la région antéro-externe; elle a des parois irrégulières dont l'épaisseur varie entre 35 et 70 μ. La structure est franchement épithéliale sans trace d'éléments conjonctifs ou vasculaires.

3° Glandules parathyroïdiennes. — *a. Glandules thyroïdiennes.* — Nous avons vu plus haut à propos des thyroïdes latérales que l'extrémité inférieure de ces organes était fortement épaissie et devait être considérée comme l'ébauche des glandules. Le tissu qui la constitue est plus dense et plus serré que le restant de la paroi.

b. Glandules thymiques. — L'épaississement que nous avons signalé plus haut au niveau de la région dorsale et supérieure de la troisième poche (emb. 7 mill.) a complètement disparu. On trouve bien de part et d'autre de l'extrémité supérieure des cornes du croissant thyroïdien et en avant de la jugulaire deux amas bien limités qui pourraient au premier abord en imposer pour les glandules thymiques restées en place alors que s'opérait la descente du thymus, mais l'étude des stades ultérieurs nous a permis de constater que ces amas correspondent à deux ganglions lymphatiques qui, chez l'adulte, se trouvent régulièrement disposés au voisinage des lobes thyroïdiens et que l'on pourrait prendre à la rigueur pour un grain thymique ou pour une glandule.

IV. — Embryon de 10 millimètres (Rec. X).

1° Thyroïde. — *a. Thyroïde médiane.* — Les rapports ont à peine changé, les lobes et principalement les cornes sont en relation directe avec la jugulaire interne qui est située plus en avant qu'au stade précédent et qui semble s'interposer entre elles et la carotide primitive. Les dimensions de l'organe ont augmenté, la hauteur totale est de 630 μ et la distance qui sépare les cornes est d'environ 1 millimètre, tandis que les divers diamètres de l'isthme thyroïdien sont restés sensiblement les mêmes. Il faut encore noter l'aspect irrégulier et déchiqueté du bord interne des lobes latéraux indiquant une croissance active de ces parties qui s'est d'ailleurs manifestée par la formation de cordons épithéliaux anastomosés. Ces cordons, d'une épaisseur de 15 à 25 μ, sont formés de quatre à cinq couches de cellules.

b. Thyroïdes latérales. — Elles occupent une dépression de la face interne des lobes latéraux dont le tissu s'insinue entre elles et les gros vaisseaux. Ce sont deux petites masses ovoïdes de 60 μ de largeur sur 100 μ de hauteur creusées intérieurement d'une cavité qui mesure 20 μ en largeur et 55 à 60 en hauteur; cette cavité est entourée de parois épithéliales à peu près régulières d'environ 20 μ. Nous avons constaté à la périphérie des thyroïdes latérales une enveloppe conjonctive assez mince qui est comprise entre leur tissu propre et celui de la thyroïde médiane. Toutefois nous n'avons pu retrouver cette lame connective au niveau de la partie inférieure de ces organes. Il existe là une petite surface pour

laquelle nous n'avons pu décider d'une manière absolue s'il y avait accolement ou fusion des thyroïdes (pl. XIX, fig. 10).

2° Thymus. — Il est représenté par deux lobes dont la largeur et l'épaisseur varient de 60 à 70 μ tandis que la hauteur s'élève à 240 μ. Ces lobes, distants sur la ligne médiane d'environ 90 μ, sont disposés en avant de la trachée et des carotides primitives dans l'angle des deux veines innominées, directement en arrière des muscles sterno-thyroïdiens. Le cordon thymique droit, un peu moins abaissé que le

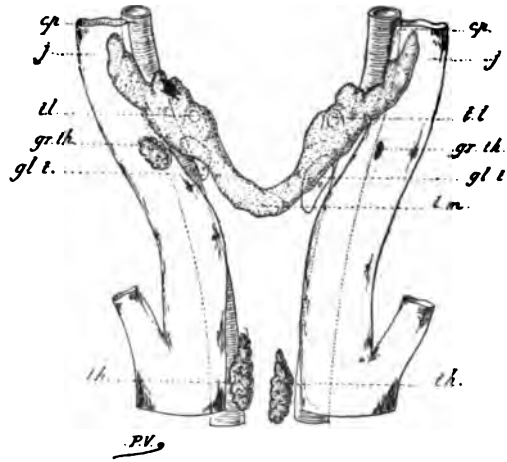

Reconstruction X. — *Embryon* 10 mill. (gr. 40/1).

gauche, est à 300 μ au-dessous du point le plus déclive de l'isthme de la thyroïde médiane. La structure ne s'est pas modifiée.

Nous devons signaler aussi de chaque côté de la thyroïde, au niveau des glandules thyroïdiennes, deux petits corps placés en avant de la veine jugulaire. Le tissu épithélial qui les constitue a tous les caractères des lobes du thymus, ce qui nous porte à les considérer comme deux grains thymiques (*gr.th.*). Celui de droite est le plus volumineux et mesure 120 μ comme hauteur, celui de gauche n'a que 45 μ.

3° Glandules parathyroïdiennes. — *a. Glandules thyroïdiennes.* — Nous trouvons à 20 μ au-dessous de la thyroïde latérale droite et à 90 μ de la gauche deux amas épithéliaux de forme ovoïde (100 μ sur 160) que nous considérons à cause de leur structure et de leur position comme les glandules thyroïdiennes. Elles sont

situées à l'union de l'isthme et des lobes latéraux de la thyroïde et répondent en dedans à la trachée, en arrière à la carotide, en dehors à la jugulaire interne et en avant à l'isthme de la thyroïde qu'elles débordent par leur partie inférieure; toutes deux présentent un reste de cavité mesurant environ 10 μ.

Tandis que chez le lapin, la glandule thyroïdienne reste longtemps en connexion avec l'ébauche latérale, chez la taupe, la séparation de ces deux organes est précoce et se trouve effectuée au stade de 10 millimètres. Leur écartement résulte de la soudure ou du contact intime des thyroïdes latérales avec les cornes thyroïdiennes qui en s'accroissant entraînent de plus en plus vers le haut les ébauches latérales alors que les glandules, qui n'ont avec la thyroïde médiane aucun rapport direct, restent en place.

b. Glandules thymiques. — Ces glandules ont complètement disparu.

De part et d'autre des lobes thyroïdiens on rencontre encore en avant des jugulaires internes les deux organes que nous avons cru pouvoir considérer comme les ébauches de ganglions lymphatiques. Celui de droite déborde un peu en avant l'extrémité supérieure du grain thymique correspondant, celui de gauche est placé à 70 μ au-dessus de l'autre grain.

V. — Embryon de 11 millimètres, *a* et *b* (Rec. XI).

1° Thyroïde. — *a. Thyroïde médiane.* — Peu de changements appréciables se sont produits concernant la thyroïde médiane; on note à peu près les mêmes dimensions qu'au stade précédent pour l'isthme et les lobes latéraux dont la face interne est fortement déchiquetée. Comme sur l'embryon de 10 mill. les cordons épithéliaux fréquemment anastomosés présentent entre eux des travées conjonctives dans lesquelles se montrent des vaisseaux. Sur un deuxième embryon de 11 millimètres l'isthme thyroïdien dont la hauteur n'égale plus que 25 à 30 μ, a subi un amincissement notable indiquant déjà la séparation prochaine des deux lobes.

b. Thyroïdes latérales. — Nous n'avons pu constater sur aucun embryon de ce stade la présence des thyroïdes latérales et savoir si elles ont été englobées par la thyroïde médiane ou par les glandules thyroïdiennes. La coloration à la fois faible et diffuse des coupes de cet embryon fixé et conservé longtemps dans le liquide

de Müller nous a empêché de saisir les différences de coloration qui auraient pu exister entre les tissus des diverses parties et la thyroïde latérale a peut-être ainsi échappé à notre observation.

2° Thymus. — Les deux lobes thymiques ont à peu près le même volume et occupent la même situation que chez l'embryon de 10 millimètres, mais ils sont rapprochés à 20 μ l'un de l'autre sur la ligne médiane. Le lobe gauche est le moins abaissé, il est déjà à 400 μ de l'extrémité inférieure de la thyroïde médiane; il est un peu plus volumineux que le droit. On trouve aussi au-dessous du

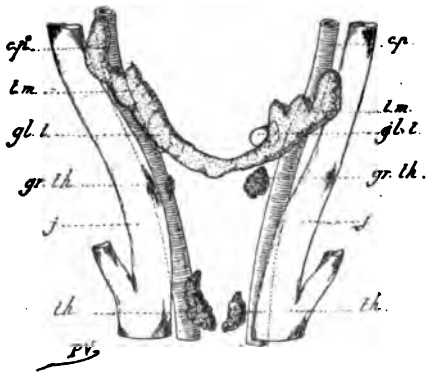

Reconstruction XI. — *Embryon* 11 mill. *a* (gr. 30/1).

croissant thyroïdien, en dedans des carotides primitives, deux petites masses épithéliales (110 μ de hauteur à droite et 40 μ à gauche) qui présentent la structure du thymus (*gr.th*). On peut les considérer comme deux petits fragments détachés de ce dernier organe pendant qu'il opérait sa descente vers le thorax.

3° Glandules thyroïdiennes. — Elles ne sont pas situées au même niveau sur les deux embryons *a* et *b*. Sur l'embryon *a* elles correspondent à peu près à l'union de l'isthme et des lobes; celle de droite est plus rapprochée des vaisseaux que celle de gauche. Sur le deuxième embryon ces glandules sont plus abaissées et apparaissent exceptionnellement en avant de la carotide, au-dessous et en dehors du croissant thyroïdien.

VI. — Embryon de 13 millimètres (Rec. XII).

1° Thyroïde. — *a. Thyroïde médiane.* — Un fait important s'est produit dans la morphologie de la thyroïde médiane; elle s'est divisée en deux lobes dont la disposition rappelle celle que l'on observe chez l'adulte et entre lesquels persiste encore une portion de l'isthme sous la forme d'un nodule isolé. Les deux lobes, dont la hauteur atteint 800 μ, sont appliqués sur les côtés de la trachée; leurs extrémités supérieures fortement épaissies sont accolées au larynx et sont distantes l'une de l'autre de 640 μ. Leurs pôles inférieurs effilés se portent en avant du conduit trachéal et convergent

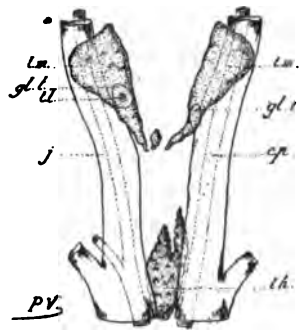

Reconstruction XII. — *Embryon* 13 mill. (gr. 20/1).

vers la ligne médiane; une distance de 70 μ les sépare à peine à la hauteur du point où se trouve le fragment de l'isthme. La glande toujours constituée par des cordons épithéliaux anastomosés, devient très vasculaire. On trouve en effet dans le tissu conjonctif qui remplit ces mailles de nombreux capillaires gorgés de sang. On constate en outre l'apparition de quelques rares vésicules.

b. Thyroïde latérale. — Comme formation pouvant rappeler la thyroïde latérale nous ne trouvons à droite qu'une vésicule sphérique intimement appliquée dans une dépression de la paroi postérieure de la glandule (pl. XIX, fig. 11). Cette vésicule de 45 μ de diamètre est bordée par un épithélium cylindrique haut de 15 μ environ comprenant une ou deux couches de cellules et sa cavité mesure 15 μ.

2° Thymus. — Le thymus, d'une hauteur de 650 μ, situé dans la

cavité thoracique entre les gros vaisseaux artériels en arrière et les deux troncs veineux innominés en avant, résulte de la soudure des deux lobes que nous avons vus se rapprocher de plus en plus de la ligne médiane aux stades précédents. Ces deux lobes sont encore divisés sur une étendue de 320 μ; le lobe droit plus haut de 90 μ que le gauche, a son pôle supérieur à 35 μ du pôle inférieur du lobe thyroïdien correspondant, qui finit d'ailleurs au même niveau que celui du côté opposé. Ils possèdent une enveloppe conjonctive riche en vaisseaux et l'on constate dans leur masse la présence de capillaires et d'éléments lymphoïdes assez nombreux.

3° Glandules thyroïdiennes. — Elles répondent, celle du côté droit à l'union du tiers moyen et du tiers inférieur, et celle du côté gauche à l'extrémité effilée de chacun des lobes latéraux de la thyroïde dont elles occupent la face postérieure. Leurs rapports diffèrent un peu de chaque côté; la glandule droite, plus volumineuse (125 μ sur 160), est placée entre la jugulaire interne en dehors, l'œsophage en arrière et la thyroïde en avant; la glandule gauche (100 μ sur 180) occupe le centre d'un espace quadrangulaire limité en arrière par l'œsophage, en dehors par la carotide primitive, en dedans par la trachée et en avant par la jugulaire interne; entre ces deux derniers organes s'insinue l'extrémité inférieure du lobe thyroïdien. Elles ont acquis une structure réticulée; les cordons épithéliaux qui les constituent, d'une épaisseur de 20 à 25 μ, sont séparés par de larges bandes celluleuses renfermant de nombreux capillaires.

VIII. — Embryon de 17 millimètres (Rec. XIII).

1° Thyroïde. — *a. Thyroïde médiane.* — La disposition observée sur l'embryon de 13 millimètres a accentué son évolution vers le type adulte. Le corps thyroïde est formé par deux lobes distincts, d'une hauteur moyenne de 900 μ, séparés l'un de l'autre par une distance minima de 380 μ. Leur direction est oblique de haut en bas et de dehors en dedans, de telle sorte que ce sont les deux pôles inférieurs plus effilés et plus grêles qui se rapprochent le plus de la ligne médiane. Sa structure rappelle celle de l'adulte; elle se caractérise par la présence de nombreuses vésicules et d'abondants capillaires.

b. Thyroïdes latérales. — A l'extrémité supérieure de la glandule

thyroïdienne droite, nous trouvons une vésicule dont la paroi est formée par un épithélium composé de deux couches de cellules cubiques, et dont la cavité mesure 45 μ suivant le plus grand diamètre (Pl. XIX, fig. 12). En comparant cet embryon aux précédents, nous sommes en droit d'admettre que cette vésicule est un vestige de la thyroïde latérale dont le rôle, chez la taupe, paraît à peu près nul.

2° Thymus. — Le thymus, dont les deux lobes sont soudés dans leur moitié inférieure, dépasse un millimètre en hauteur (1050 μ);

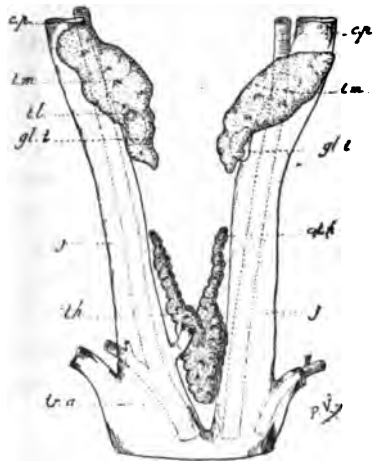

Reconstruction XIII. — *Embryon* 17 mill. (gr. 20/1).

il s'est abaissé dans la cavité thoracique à 270 μ de la thyroïde, et se trouve placé entre les jugulaires et les veines innominées à 170 μ au-dessus de leur union en veine cave supérieure. Une veine jugulaire antérieure qui se jette dans la jugulaire droite croise sa face antérieure. Le cordon thymique gauche présente à son pôle supérieur une petite cavité de 20 μ de diamètre sur 50 μ de hauteur; les éléments lymphoïdes que nous avons vus apparaître au stade précédent sont plus nombreux, si bien qu'en certains points l'aspect épithélial du thymus a complètement disparu.

3° Glandules thyroïdiennes. — Placées tout près (10 μ environ) du pôle inférieur et à la face postéro-externe de la thyroïde, les deux glandules sont au contact de la jugulaire interne; une portion de la glandule droite fait saillie sous le lobe thyroïdien correspondant.

Ce sont deux petites masses ovoïdes de 135 μ sur 190 μ, sensiblement égales des deux côtés. Elles sont séparées de la thyroïde par une lame conjonctive qui s'amincit considérablement en certains points. Comparée à celle de l'embryon de 13 millimètres, leur structure ne s'est pas sensiblement modifiée.

VIII. — Embryon de 20 millimètres (Rec. XIV).

Cet embryon est très intéressant en ce que la plupart des organes que nous étudions ont conservé des dispositions anatomiques appartenant généralement à un stade moins avancé.

1° Thyroïde. — Bien que les dimensions de la thyroïde (1,17 mill.)

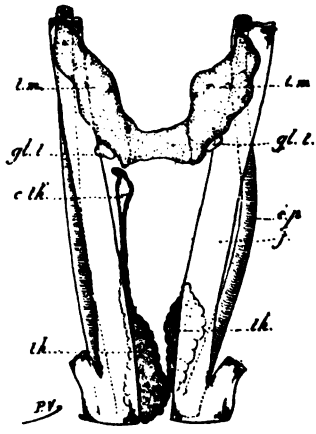

Reconstruction XIV. — *Embryon* 20 mill. (gr. 15/1).

soient supérieures à celles de l'embryon de 17 millimètres, et que sa structure se rapproche davantage de celle de l'adulte, les lobes latéraux n'ont pas acquis leur indépendance, et sont réunis par un isthme de 230 μ en hauteur, dont l'épaisseur peu considérable (35 μ) nous montre que c'est là une mince lamelle de tissu thyroïdien qui a persisté en avant de la trachée. Le lobe gauche est plus volumineux que le droit qui présente, une hauteur un peu plus grande (140 μ). Dans leur moitié supérieure, les lobes latéraux sont situés en avant de la jugulaire interne; dans leur partie inférieure, ils se placent entre cette veine et la trachée.

2° Thymus. — Les deux lobes thymiques contenus dans la partie

supérieure du thorax entre les carotides et les troncs veineux brachio-céphaliques, se terminent au-dessus de la réunion de ceux-ci en veine cave supérieure. Ils sont distincts dans toute leur étendue; l'extrémité inférieure du lobe gauche, dont la hauteur totale est de 950 μ, arrive seule au contact du lobe droit qui déborde la ligne médiane et tend à s'étaler du côté gauche. Tandis que le lobe gauche est distant de 930 μ de l'isthme thyroïdien, le lobe droit se prolonge en un long pédicule qui remonte jusqu'au lobe de la thyroïde, mesure ainsi une longueur totale de 2,15 millim., dont 1,2 millim., pour le pédicule. Dans sa partie supérieure, le pédicule est creusé d'une cavité (550 μ en hauteur sur 100 μ de largeur maxima) dont les parois sont très minces (*c.th*); il rappelle ainsi la disposition du tube thymique primitif. La transformation histologique du corps du thymus est complètement terminée, car sa structure est identique à celle de l'organe à l'état adulte.

3° Glandules thyroïdiennes. — Elles sont logées dans une petite excavation qui occupe la face postéro-inférieure des lobes thyroïdiens et qui est distante de 80 à 100 μ de leur partie la plus déclive. Ces glandules, de forme ovoïde et de structure réticulée, s'étendent sur une hauteur de 150 μ, elles se placent un peu en avant de la jugulaire interne entre elle et le pôle inférieur de la thyroïde par rapport à laquelle elles tendent à devenir externes.

IX. — Embryon de 30 millimètres (Rec. XV).

L'aspect de la reconstruction des organes sur cet embryon res-

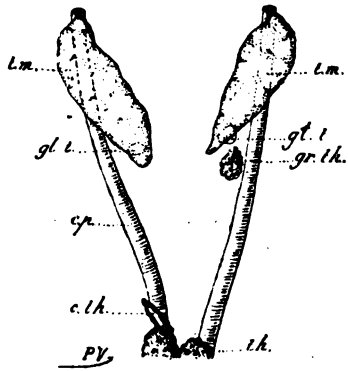

Reconstruction XV. — *Embryon* 30 mill. (gr. 15/1).

semble parfaitement à ce qu'il nous a été donné d'observer chez l'adulte. Les deux lobes de la thyroïde sont situés de chaque côté de la trachée, plus rapprochés à leur extrémité inférieure que partout ailleurs; ils dépassent 2 millimètres en longueur. Le thymus, entièrement thoracique, est une masse uniforme dont la partie supérieure est bifurquée; du côté droit, il persiste un mince pédicule pourvu d'une cavité centrale : la disposition générale de cette partie du lobe droit rappelle le tube thymique primitif. Quant aux glandules thyroïdiennes, ce sont deux petites masses presque sphériques de 100 μ de diamètre appendues à l'extrémité inféro-externe des lobes du corps thyroïde.

Signalons enfin au voisinage du pôle inférieur du lobe gauche l'existence d'un gros grain thymique placé en avant de la veine jugulaire interne, et qui mesure 270 μ en hauteur sur 160 en largeur.

Résumé.

1° *Thyroïde médiane.* — Dès le stade de 2 millimètres, la thyroïde médiane apparaît comme un bourgeon creux de la paroi antérieure du pharynx situé un peu au-dessous de la deuxième fente et déprimant légèrement la face postérieure du bulbe aortique au niveau de sa bifurcation. Le cul-de-sac s'isole du pharynx sous forme de vésicule creuse, mais il reste pendant un certain temps encore rattaché à son point d'origine par un pédicule d'abord creux (embryon 4 millimètres), plus tard plein (embryon, 5 millimètres), et qui ne tarde pas à disparaître (embryon, 5,5 mill.). Pendant ce temps, la vésicule qui s'est placée en avant du bulbe aortique s'aplatit d'avant en arrière, s'étale transversalement et s'abaisse jusqu'au niveau des troisièmes poches endodermiques. Ces rapports changent peu aux stades suivants (embryon 6 et 7 mill.). La largeur seule augmente : l'ébauche très aplatie ne montre plus que des vestiges de la cavité primitive.

Cette sorte de lame épithéliale, qui représente la thyroïde médiane, s'incurve d'avant en arrière pour envelopper la trachée en même temps que ses deux extrémités se relèvent pour remonter le long de ce conduit en avant de la carotide. Elle prend ainsi la forme d'un croissant dont la partie médiane correspond à l'isthme thyroïdien et les cornes aux lobes latéraux de la thyroïde. Son mouvement de descente continuant, elle se met en rapport avec les

thyroïdes latérales, qui se trouvent alors placées sur sa face concave à l'union de l'isthme et des lobes latéraux. On note aussi un abaissement considérable du bulbe ou, pour mieux dire, de la crosse de l'aorte. Aux stades suivants (embryons 10 et 11 millimètres), les extrémités supérieures des cornes du croissant thyroïdien bourgeonnent fortement et s'épaississent peu à peu pendant que ces cornes s'amincissent inférieurement, mais restent toujours unies par un isthme. Ce bourgeonnement donne naissance à des cordons épithéliaux qui s'anastomosent dans tous les sens. Les rapports avec les thyroïdes latérales ne se sont pas modifiés. Celles-ci se trouvent toujours à la face interne et vers le pôle inférieur des lobes latéraux dont elles sont séparées par une couche de tissu conjonctif.

L'isthme disparaît au stade de 13 millimètres, et dès lors les deux lobes acquièrent rapidement la structure, la forme et la situation qu'ils ont chez l'adulte, c'est-à-dire que des vésicules y apparaissent, que leurs extrémités supérieures se renflent pendant que les inférieures s'effilent; ils se placent enfin dans l'angle compris entre la trachée et l'œsophage, leur pôle céphalique atteignant au niveau du larynx (embryons 13, 17, 20 et 30 millimètres).

2° *Thyroïdes latérales.* — Au stade de 7 millimètres, elles sont représentées par la partie inférieure dilatée des quatrièmes poches endodermiques encore en communication avec la cavité pharyngienne. Elles sont placées un peu au-dessous et en arrière de la bifurcation du bulbe aortique. Leur paroi ne présente encore aucun épaississement.

Elles s'isolent ensuite du pharynx sous forme de vésicules épithéliales et se placent (embryon 9 mill.) à la face interne du croissant thyroïdien, à l'union de l'isthme avec les deux lobes. Leur paroi inférieure s'est considérablement épaissie pour constituer l'ébauche de la glandule; leur cavité s'est sensiblement réduite.

A partir de ce stade, l'évolution de la thyroïde latérale semble sujette à quelques variantes, mais, en tout cas, cet organe ne paraît jouer qu'un rôle très effacé, alors que la glandule prend une prépondérance de plus en plus marquée. C'est ainsi que sur les embryons de 13 et 17 millimètres on retrouve l'aspect observé sur l'embryon de 9 millimètres, c'est-à-dire que la thyroïde latérale se présente comme une vésicule épithéliale assez réduite accolée à la face postérieure de la glandule ou à celle du lobe thyroïdien

(embryon 10 mill.); plus fréquemment elle semble disparaître sans laisser de traces (embryons 11, 20, 30 mill.). Quoi qu'il en soit, elle ne prend aucune part à la formation de la thyroïde définitive.

3° *Thymus.* — Comme chez tous les Mammifères déjà étudiés, les deux lobes thymiques apparaissent sous forme de diverticules de la région ventrale des troisièmes poches endodermiques (embryon 7 mill.). Ces diverticules s'isolent rapidement, descendent en avant de la carotide et le long de la face externe de la thyroïde médiane (embryons 9 et 10 mill.). Les lobes thymiques ne prennent qu'un faible développement et la cavité centrale disparaît bientôt. Au stade de 11 millimètres, ils sont rapprochés de la ligne médiane et devenus presque thoraciques. Finalement, ils se soudent et pénètrent complètement dans la poitrine; accidentellement, on trouve au voisinage des lobes thyroïdiens des grains thymiques résultant d'une fragmentation de l'extrémité céphalique du thymus (embryons 10, 11 et 30 mill.). Plus rarement encore, le lobe thymique se prolonge en haut par un cordon grêle dans lequel persiste une cavité centrale plus ou moins dilatée (embryons 17 et 20 mill.). La modification lymphoïde s'opère dès le stade de 20 millimètres.

4° *Glandules thyroïdiennes.* — Les glandules apparaissent vers le stade de 9 millimètres, comme un épaississement de la paroi inférieure de la thyroïde latérale. Elles se trouvent placées à la face interne du croissant thyroïdien, à l'union de l'isthme et des lobes vis-à-vis desquels elles conservent d'ailleurs les mêmes rapports dans les stades suivants. Généralement elles sont situées vers le tiers inférieur de ces lobes, à leur face postéro-interne et dans une dépression plus ou moins profonde de leur surface dont une enveloppe conjonctive les isole.

Au début, elles sont purement épithéliales, puis dès le stade de 13 millimètres elles prennent une structure réticulée, c'est-à-dire que l'élément vasculo-conjonctif les pénètre et les découpe en cordons épithéliaux anastomosés. Elles garderont définitivement cette structure.

5° *Glandules thymiques.* — Sur l'embryon de 7 millimètres, elles se présentent comme deux nodules épithéliaux des régions dorsales des troisièmes poches endodermiques. Elles s'atrophient bientôt, et dès lors on ne trouve aucune formation pouvant être considérée comme glandule thymique.

Conclusions générales.

1° La thyroïde médiane dérive d'un bourgeon plein (lapin) ou creux (taupe) de la paroi antérieure du pharynx au niveau des deuxièmes arcs. Elle constitue à elle seule le parenchyme glandulaire des lobes de la thyroïde définitive et de l'isthme lorsqu'il persiste.

2° Les thyroïdes latérales issues des quatrièmes poches endodermiques apparaissent au début comme deux vésicules épithéliales en connexion intime avec les glandules thyroïdiennes.

Leur évolution ultérieure peut se faire d'après les deux modes suivants :

a). Les thyroïdes latérales gardent leur aspect primitif; elles restent alors accolées à la glandule thyroïdienne (taupe), ou bien se séparent d'elle plus ou moins complètement pour se placer à la face interne des lobes thyroïdiens, disparaître ensuite (taupe) ou constituer le kyste central de la thyroïde (lapin).

b). Chaque thyroïde latérale, toujours en relation avec la glandule, se transforme en un amas de cellules épithéliales, reconnaissable pendant quelque temps au milieu du parenchyme de la glande, et dont les dernières traces sont indiquées chez l'adulte par un tractus assez grêle qui relie la glandule au tissu du lobe thyroïdien (lapin).

Dans aucun cas, elles ne participent à la constitution de la thyroïde définitive. Ce sont donc des vestiges embryonnaires auxquels nous ne pouvons assigner aucun rôle déterminé.

3° Le thymus naît sous forme de deux diverticules creux issus de la paroi ventrale des troisièmes poches branchiales. Ces diverticules s'isolent et leur parois bourgeonnent en même temps qu'ils s'abaissent dans la cavité thoracique.

4° Les glandules thyroïdiennes se montrent sous la forme d'un épaississement de la région inférieure et externe de la paroi de la thyroïde latérale (4e poche). Elles se placent à la face interne des lobes latéraux de la thyroïde, qui se creusent d'une dépression plus ou moins profonde pour les recevoir.

Ces glandules restent isolées du parenchyme thyroïdien ambiant par une couche de tissu conjonctif. Cette couche s'interrompt parfois pour livrer passage à un tractus qui relie la glandule aux cordons

thyroïdiens et qui représente un vestige de la thyroïde latérale (lapin).

5° Les glandules thymiques naissent sur la paroi dorsale des troisièmes poches. Chez la taupe, elles s'atrophient rapidement; chez le lapin, elles prennent au contraire un grand développement et restent assez longtemps unies au thymus.

6° Chez le lapin, les glandules thymiques apparaissent plus tôt et prennent un développement plus considérable que les glandules thyroïdiennes.

7° Les grains thymiques que l'on rencontre vers le pôle inférieur de la thyroïde (taupe) proviennent de fragments détachés du segment supérieur du thymus.

Octobre 1897.

Explication de la planche XIX[1].

Les coupes transversales représentées dans cette planche sont vues de haut en bas, la face ventrale de l'embryon dirigée en avant.

A. — Lapin.

Fig. 1. — *Embryon* de 234 heures (Gr. 30/1). — Coupe sagittale et médiane de l'extrémité antérieure montrant, au dessus des cavités du cœur et en arrière du bulbe aortique, le bourgeon plein de la thyroïde médiane formé aux dépens de l'épithélium de la paroi antérieure du pharynx.

Fig. 2. — *Embryon* de 345 heures (Gr. 65/1). — Coupe transversale passant par l'isthme thyroïdien et intéressant de chaque côté, le thymus, la thyroïde latérale et la glandule thyroïdienne.

Fig. 3. — *Embryon* de 362 heures (Gr. 65/1). — Coupe transversale pratiquée au dessus de l'isthme de la thyroïde médiane; elle montre le thymus, la thyroïde latérale et la glandule thyroïdienne ainsi qu'un petit grain thymique placé à la face externe de la thyroïde latérale gauche.

Fig. 4. — *Embryon* de 18 millimètres (Gr. 65/1). — Coupe transversale de la région cervicale au niveau des lobes de la thyroïde médiane. On y voit : la thyroïde latérale englobée par la glandule thyroïdienne, et

1. Les lettres employées répondent à celles des reconstructions (Voir page 605).

la glandule thymique gauche encore rattachée à l'extrémité céphalique du thymus.

Fig. 5. — *Embryon* de 21 millimètres (Gr. 65/1). — Coupe transversale intéressant le lobe droit de la thyroïde médiane. On remarquera sur cette figure que la thyroïde latérale et la glandule thyroïdienne sont enveloppées de tous côtés par le tissu de la thyroïde médiane; la thyroïde latérale est constituée par un amas épithélial plein.

Fig. 6. — *Embryon* de 38 millimètres (Gr. 100/1). — Coupe transversale de la moitié droite de la région du cou sur laquelle on voit nettement à la face interne de la thyroïde médiane : 1° en avant la thyroïde latérale qui subit la transformation kystique, 2° en arrière, la glandule thyroïdienne présentant une structure réticulée; entre ces deux organes se montre un mince pédicule épithélial (*p*) qui les relie l'un à l'autre.

B. — Taupe.

Fig. 7. — *Embryon* de 2 millimètres (Gr. 65/1). — Coupe pratiquée au niveau de la 2e fente branchiale montrant le stade initial de la thyroïde latérale sous la forme d'un bourgeon creux.

Fig. 8. — *Embryon* de 4 millimètres (Gr. 35/1). — Coupe transversale passant par la 2° fente branchiale. On y remarque la thyroïde médiane transformée en une vésicule lobulée encore rattachée au pharynx par un petit pédicule épithélial.

Fig. 9. — *Embryon* de 7 millimètres (Gr. 65/1). — Coupe transversale intéressant la thyroïde médiane qui apparaît sous la forme d'une lame étalée en avant des carotides primitives. Cette coupe montre également la section des troisièmes poches en avant et en dehors desquelles se trouve l'ébauche des glandules thymiques.

Fig. 10. — *Embryon* de 10 millimètres (Gr. 65/1). — Coupe transversale de la région cervicale pratiquée au niveau des lobes thyroïdiens, sur laquelle on verra nettement la thyroïde latérale entourée par les cordons de la thyroïde médiane.

Fig. 11. — *Embryon* de 13 millimètres (Gr. 65/1). — Coupe transversale intéressant les deux lobes de la thyroïde médiane à la face postérieure desquels on peut remarquer du côté droit, la glandule thyroïdienne avec le vestige de la thyroïde latérale placé en arrière d'elle.

Fig. 12. — *Embryon* de 17 millimètres (Gr. 380/1). — Cette coupe est destinée à montrer la constitution de la paroi épithéliale de la thyroïde latérale un peu avant sa disparition; elle passe également par l'extrémité supérieure de la glandule thyroïdienne.

EXPLICATION DES FIGURES DITES ANORMALES

DANS LA

PLURIPARTITION INDIRECTE DU NOYAU

D'après les recherches de M. le Dr EDMOND KROMPECHER

Par M. Charles PEKAR.

Dans ces dernières années, après des recherches assidues, M. le Dr Krompecher réussit à donner l'explication des figures de pluripartition dites jusqu'à ce jour anormales. D'après sa Note présentée à l'Académie Hongroise des Sciences, ses publications diverses dans les périodiques hongrois et allemands et ses brochures, nous pouvons résumer ses résultats définitifs.

Après la bipartition directe et indirecte, c'est-à-dire par caryomitose, on découvrit la pluripartition indirecte ou par caryomitose, c'est-à-dire que le noyau se divise en plusieurs noyaux liés par des filaments entre eux : ce fait fut bien établi par les investigations de *Martin* en 1881. On a trouvé ainsi des figures très diverses de la pluripartition, des triastres, des croix ou tétrastres, des >—<, qu'on n'était pas en état d'expliquer. On était sûr qu'il s'agissait ici d'une pluripartition; mais le mécanisme de cette division était tout à fait mystérieux; le processus échappait à nos observations et les figures étrangement compliquées qu'on observait restaient sans aucune explication.

D'après M. Krompecher, la cause en était que l'on croyait que les fuseaux et les corps polaires se trouvent toujours dans le même plan et la pluripartition était considérée comme un processus qui s'accomplit dans un seul plan, c'est-à-dire dans deux dimensions seulement. En réalité, au contraire, c'est naturellement *dans les trois dimensions de l'espace* que ce processus de pluriparti-

tion se fait et doit être examiné attentivement. M. le Dr Krompecher vient de mettre en évidence que la pluripartition du noyau se fait toujours *selon les formes des corps réguliers de géométrie*. Aussi le procédé qu'il a employé pour parvenir à ce résultat est-il très intéressant.

Parmi ses nombreux dessins et microphotographies faits d'après les images microscopiques, il a trouvé très fréquemment la figure des trois étoiles-filles qui formaient un triangle équilatéral, toutes les trois comme de petits paniers considérés de côté et leur intérieur tourné vers le milieu de ce triangle, quoiqu'elles fussent reliées entre elles par des filaments de chromatine. Après avoir baissé la vis du micromètre, il était frappé du fait que de chaque étoile-fille on voyait partir des filaments de chromatine se dirigeant vers une quatrième étoile-fille qui se trouvait au milieu du triangle, mais dans un plan plus profond et non pas dans une position tournée de côté, mais comme à plat, considérée d'en haut. Cette figure lui a inspiré la pensée que les étoiles-filles y forment les coins d'un tétraèdre et les filaments communicants, ses arêtes. Cette pensée l'a amené à *l'explication claire, uniforme et seule possible* des figures si diverses et si compliquées qui semblaient auparavant inexplicables et incompréhensibles. N'y ayant trouvé que quatre corps polaires avec six fuseaux et étoiles-mères, il entrevit la possibilité de démêler la complication des figures de pluripartition.

Tout ceci a été observé dans la dernière phase de la pluripartition, dans l'anaphase. Maintenant, pour démontrer le mécanisme de la pluripartition, pour reconstruire l'époque des étoiles-mères, ou prophase, il a construit des squelettes de fil de fer, en plaçant au milieu de chaque ligne du tétraèdre une carte arrondie, un disque de papier pour marquer les étoiles-mères. Après avoir préparé ce squelette de tétraèdre et l'avoir tourné avec la main, il aperçut tout à coup un grand nombre de figures observées et dessinées déjà, mais dont il avait en vain recherché jusqu'alors les relations entre elles. Le résultat était si frappant qu'on ne put songer à rechercher d'autres preuves.

Bien des auteurs ont commis l'erreur de considérer les figures diverses comme des modes différents de pluripartition, tandis qu'il faut bien noter que la même phase du même mode de pluripartition apparaît sous des figures très diverses devant l'observateur, selon qu'il l'envisage d'un autre point de vue. On

n'en retrouve qu'un certain pressentiment chez quelques auteurs. Aussi ne peut-on voir quelques étoiles-mères qu'à plat, si l'on voit les autres de côté. Ces étoiles-mères vues comme à plat étaient ces pelotes, ces nœuds de filaments observés par beaucoup d'auteurs. C'est ainsi qu'en tournant ce squelette et en l'observant dans les positions les plus différentes, l'auteur a obtenu l'explication de beaucoup de figures très compliquées, qu'il avait vues sous le microscope.

Ainsi, si je regarde le squelette du tétraèdre par la surface, j'obtiens le triaster; par l'arête, j'aurai le >—<, et ainsi de suite. L'origine de beaucoup de variétés peut être trouvée aussi dans la préparation des coupes microscopiques. Le microtome coupe souvent ces figures compliquées de pluripartition en deux parties très différentes; on voit alors des figures tronquées, des fragments. Mais, après tout ce que nous venons de dire, il est bien évident que la quartopartition se fait dans l'espace, dans les directions des coins d'un tétraèdre.

Or, le triaster le plus souvent, la quartopartition dite anormale >—< toujours, sont des quartopartitions dans l'espace, dans les trois dimensions et non pas dans un seul plan comme les auteurs l'expliquaient jusqu'à ce moment. Aussi les pelotes de filaments dans les figures sont-elles expliquées par là, même les petits rameaux de chromatine dans les figures coupées en deux, qui ont été considérés et décrits comme des choses bien extraordinaires.

Mais il reste encore un certain nombre de figures de pluripartition que le squelette du tétraèdre n'expliquera pas. Il faut qu'il y ait une division ou des divisions en plus de quatre. Les fuseaux étant toujours égaux, on ne peut songer qu'aux corps réguliers de la géométrie, dont toutes les surfaces sont équilatérales. M. Krompecher a trouvé en effet beaucoup d'images de pluripartition qui étaient configurées en octaèdres ou en héxaèdres, tandis que les icosaèdres et les dodécaèdres étaient très rares.

D'après lui, il n'y a pas de division en quatre dans un seul plan; de pareilles figures sont les fragments de la division en huit, en hexaèdres. La quartopartition se fait toujours en tétraèdre.

En résumé, on doit distinguer, d'après M. le Dr Krompecher, *trois sortes de pluripartition indirecte du noyau* :

1. *Dans la première, les corps polaires se trouvent en une ligne unique : division linéaire.*

2. *Dans la deuxième, les corps polaires sont placés dans un seul plan et sont les points d'un cercle : division planimétrique.*

3. *Dans la troisième, les corps polaires se trouvent dans l'espace et sont les points d'une sphère : division stéréométrique.*

La division linéaire a une seule forme : la bipartition.

Si le noyau se divise en plus de deux, on doit distinguer alors deux possibilités :

A. Division planimétrique; il est très vraisemblable qu'il n'y a qu'une seule forme : la tripartition.

B. Division stéréométrique; il y en a cinq formes :

Division en quatre : en tétraèdre.

Division en six : en octaèdre.

Division en huit : en hexaèdre.

Division en douze : en icosaèdre.

Division en vingt : en dodécaèdre.

M. Krompecher tient pour vraisemblable que la pluripartition planimétrique n'a qu'une seule forme : la tripartition. La quartopartition dans un seul plan serait invraisemblable. Pour notre part, nous la croyons invraisemblable pour des causes générales. On voit dans toutes les variétés de pluripartition que la distance des noyaux jumeaux entre eux est toujours égale. C'est une loi générale. La quartopartition dans un seul plan serait donc une exception bien étrange. On ne saurait s'imaginer qu'il y ait une telle exception dans les phénomènes naturels toujours rigoureusement déterminés.

« Les corps polaires, c'est-à-dire plus tard les étoiles-filles, se trouvent, durant la bipartition, dans une ligne; pendant la tripartition, dans un cercle à distance égale l'une de l'autre et, durant la pluripartition en quatre, dans une sphère aussi à distance égale entre elles; en un mot, elles ont la position relative la plus régulière. On ne saurait placer 2, 3, 4, 5, 6, 7, 8, 12, 20 points dans l'espace d'une manière plus régulière que dans la surface d'une sphère. » A notre avis, c'est là le résultat le plus important des recherches de M. le Dr Krompecher.

Naturellement le diagnostic différentiel de ces figures de division est très difficile, non seulement selon le hasard du point que le microtome coupe en deux, mais aussi pour diverses raisons. Ainsi, par exemple, chez l'homme, les étoiles-mères ne sont point des étoiles, mais de vraies pelotes de filaments, ce qui complique

beaucoup les figures. On y doit distinguer des pelotes-mères et des pelotes-filles au lieu d'étoiles. L'auteur passe en revue toutes les figures entières ou fragmentaires au point de vue du diagnostic différentiel.

Dans la phase des étoiles-filles, dans l'anaphase, les figures se

1 2
Fig. 1 et 2. — En tétraèdre vues en surface. Division en quatre à l'anaphase.

Fig. 3. — En tétraèdre vue par une arête. Division en quatre à l'anaphase.

Fig. 4. — En hexaèdre. Division en six à l'anaphase.

Fig. 5. — En octaèdre. Division en huit à l'anaphase.

Dessinés par M. E. Krompecher.

simplifient par la disparition des étoiles-mères. Les étoiles-filles forment les coins des corps réguliers de géométrie et les filaments de chromatine qui restent de la migration des vrilles donnent les arêtes, les lignes de ces corps. Ces figures très claires ont également amené M. le Dr Krompecher à ces résultats importants.

Beaucoup de figures de division dites asymétriques se réduisent en fragments coupés des figures symétriques. On sera porté à ne pas croire à l'existence des figures asymétriques.

L'évolution ultérieure du protoplasma, la division de la cellule elle-même se fait ainsi toujours au milieu de deux étoiles-filles, verticalement sur le fuseau, c'est-à-dire dans le plan de l'étoile-mère déjà disparue.

Dans la division linéaire, les deux cellules-filles sont les deux moitiés d'une sphère, étant en contact dans un seul plan.

Dans la division planimétrique, les trois cellules-filles sont les parties d'une sphère, comme les quartiers d'une orange.

Dans la division stéréométrique, les cellules-filles sont des pyramides, dont les fonds sont les parties de la surface de sphère; les côtés répondent aux plans d'évolution et les sommets se trouvent au centre de la sphère.

Plus le nombre des étoiles-filles est grand, plus il est vraisemblable que la division de la cellule elle-même ne se fait pas, n'a pas lieu, ce qui mérite bien d'être remarqué.

Aussi est-il intéressant d'apprendre que la pluripartition n'est pas un phénomène exclusivement pathologique; on la retrouve aussi dans les conditions physiologiques. En général, on rencontre la pluripartition partout où la nutrition du tissu est très vive, très exagérée ou élevée à un degré morbide. C'est ainsi qu'elle est le plus fréquente dans les tumeurs de mauvaise nature qui s'accroissent rapidement, dans les processus régénératifs, inflammatoires et hyperplastiques; mais elle se retrouve aussi dans les tissus embryonnaires et dans les cellules géantes des organes hématogènes, du foie, de la rate, de la moelle des os, en un mot dans les tissus qui se trouvent dans les conditions de nutrition particulièrement favorables.

Pour notre part, nous voudrions ajouter encore cette remarque : il est très naturel que la pluripartition du noyau se fasse selon les formes des corps réguliers de la géométrie, parce que, si l'évolution pousse en avant les étoiles-filles avec la même force qu'elle les éloigne l'une de l'autre, l'attraction mutuelle de ces corps suspendus dans le protoplasma ne leur peut donner d'autres positions que celle de l'équilibre qu'on retrouve dans les coins des corps réguliers de géométrie, c'est-à-dire à la surface d'une sphère.

Le mérite de M. le Dr Krompecher, c'est d'avoir établi que la pluripartition se fait selon les corps réguliers de géométrie. Mais on doit y ajouter, croyons-nous, que cela ne se fait pas ainsi parce ces corps réguliers sont réguliers, pas pour la régularité, mais

parce que ce sont justement les coins de ces corps réguliers qui donnent tout simplement la position d'équilibre de la force évolutive et de la force attractive, c'est-à-dire de ces forces diverses qui poussent en avant, écartent et tiennent ensemble les noyaux nouveaux.

Pour simple que paraisse ce résultat, il est pourtant très important; en effet, les plus grandes découvertes dans les sciences phytiques ont été très souvent aussi les plus simples, les plus naturelles.

TABLE DES MATIÈRES

DU TOME TRENTE-TROISIÈME

ANATOMIE HUMAINE, GÉNÉRALE, COMPARATIVE, PATHOLOGIQUE

Recherches sur le développement du foie, du tube digestif, de l'arrière-cavité du péritoine et du mésentère, par A. Swaen. . 32, 222
Les articulations de la tête avec la colonne vertébrale. Étude sur quelques points de ces articulations, par Trolard. 105
Formation et évolution des éléments du tissu élastique, par G. Loisel. 129
Sur l'organisation des caillots intra-vasculaires et cardiaques dans l'inflammation des vaisseaux et de l'endocarde, par V. Cornil. 201
Sur les premiers développements de la thyroïde, du thymus et des glandules parathyroïdiennes chez l'homme, par Tourneux et Verdun. 305
Recherches sur l'histogenèse de l'écorce du cervelet, par M. Athias. 372
Sur l'apparence de ponts intercellulaires produite entre les fibres musculaires lisses par la présence d'un réseau conjonctif, par Ch. Garnier. 405
Recherches sur l'évolution de la portion céphalique des cavités pleurales et sur le développement de la membrane pleuro-péricardique, par A. Brachet. 421
Épithélium et tissu réticulé (sabot, amygdales), par E. Retterer. . 461
Les proportions des membres et les caractères sexuels, par Ch. Féré. 586
Explication des figures dites anormales dans la pluripartition indirecte du noyau, par Ch. Pekar. 655

ANATOMIE ZOOLOGIQUE

Recherches sur l'histologie du pancréas des oiseaux, par A. Pugnat. 267
Les pendeloques et le canal de Soyon, par L. Blanc. 283
Problèmes hybridologiques, par A. Suchetet. 326
Contribution à l'étude des muscles de la région fessière chez les mammifères au double point de vue de leurs homologies et de leur momenclature, par F. X. Lesbre. 592

EMBRYOLOGIE, TÉRATOLOGIE

Études sur l'embryologie des chéiroptères, par M. Duval (*Suite*). . 1
Classification tératologique (travaux de L. Blanc), revue critique . 100
Dissection d'un monstre humain double autositaire, par Gilis et Prat. 198

PHYSIOLOGIE

Note sur la résistance de l'embryon de poulet aux traumatismes de l'œuf, par Ch. Féré. 250
De l'action des organes locomoteurs agissant pour produire les mouvements des animaux, par Le Hello. 356
Sur les premiers développements de la glande thyroïde, du thymus et des glandules satellites de la thyroïde chez le lapin et chez la taupe, par A. Soulié et P. Verdun. 604

ANALYSE DES TRAVAUX FRANÇAIS ET ÉTRANGERS

Précis d'histologie, par M. Duval. 104
Traité de zoologie concrète, par Delage et Normand (Retterer). . 303
Anatomia normal de la medula espinal humana, par Pelacz (Retterer). 304
Manuel de technique microscopique, par Bœhm et Oppel (Retterer). 304
Anatomischer Atlas für Studirende und Aerzte, par Toldt (Retterer). 523

TABLE DES AUTEURS

ATHIAS. — Recherches sur l'histogenèse de l'écorce du cervelet. . 372
BLANC (L.). — Les pendeloques et le canal de Soyon. 283
BŒHM et OPPEL. — Manuel de technique microscopique (anal. par E. Retterer). 304
BRACHET (A.). — Recherches sur l'évolution de la portion céphalique des cavités pleurales et sur le développement de la membrane pleuro-péricardique. 421
CORNIL (V.) — Sur l'organisation de caillots intravasculaires et cardiaques dans l'inflammation des vaisseaux. 201
DELAGE et NORMAND. — Traité de zoologie concrète (anal. par E. Retterer). 303
DUVAL (M.). — Études sur l'embryologie des chéiroptères (*Suite*). . 1
— Précis d'histologie (anal.). 104
FÉRÉ (Ch.). — Les proportions des membres et les caractères sexuels. 586
— Note sur la résistance de l'embryon de poulet aux traumatismes de l'œuf. 250
GARNIER (C.). — Sur l'apparence de ponts intercellulaires produite entre les fibres musculaires lisses par la présence d'un réseau conjonctif. 405
GILIS et PRAT. — Dissection d'un monstre humain double autositaire. 198
LE HELLO. — De l'action des organes locomoteurs agissant pour produire les mouvements des animaux 356
LESBRE. — Contribution à l'étude des muscles de la région fessière chez les mammifères au double point de vue de leurs homologies et de leur momenclature. 592
LOISEL. — Formation et évolution des éléments du tissu élastique. 129
PEKAR. — Explication des figures dites anormales dans la pluripartition indirecte du noyau. 655
PELACZ. — Anatomia normal de la medula espinal humana (Anal. par E. Retterer). 304
PUGNAT. — Recherches sur l'histologie du pancréas des oiseaux. . 267
RETTERER (E.). — Épithélium et tissu réticulé (sabot, amygdales). 461
SOULIÉ ET VERDUN. — Sur les premiers développements de la glande thyroïde, du thymus et des glandes satellites de la thyroïde chez le lapin et la taupe. 604
SUCHETET (*a*). — Problèmes hybridologiques. 326
TOLDT. — Anatomischer Atlas fur Studirende und Aerzte (anal. par E. Retterer). 523

Tourneux et Verdun. — Sur les premiers développements de la thyroïde, du thymus et des glandules parathyroïdiennes chez l'homme. 305
Trolard. — Les articulations de la tête avec la colonne vertébrale. Étude sur quelques points de ces articulations. 105
Swaen. — Recherches sur le développement du foie, du tube digestif, de l'arrière-cavité du péritoine et du mésentère. 32, 222, 525

TABLE DES PLANCHES HORS TEXTE

Planches I et II. — Développement du foie, du tube digestif de l'arrière-cavité du péritoine et du mésentère (Swaen).
Planches III, IV et V. — Formation et évolution des éléments du tissu élastique (Loisel).
Planche VI. — Organisation des caillots intra-vasculaires et cardiaques dans l'inflammation des vaisseaux et de l'endocarde (Cornil).
Planche VII. — Développement du foie, du tube digestif, de l'arrière-cavité du péritoine et du mésentère (Swaen).
Planches VIII, IX, X. — Développement de la tyroïde, du thymus et des glandules parathyroïdiennes (Tourneux et Verdun).
Planche XI. — Ponts intercellulaires entre les fibres musculaires lisses (Garnier).
Planches XII, XIII. — Évolution de la portion céphalique des cavités pleurales et développement de la membrane pleuro-péricardique (Brachet).
Planches XIV, XV. — Épithélium et tissu réticulé (Retterer).
Planches XVI, XVII. — Développement du foie, du tube digestif, du péritoine et du mésentère (Swaen).
Planche XVIII. — Muscles de la région fessière (Lesbre).
Planche XIX. — Développement de la glande thyroïde, du thymus et des glandules satellites de la thyroïde chez le lapin et la taupe (Soulié et Verdun).

Le propriétaire-gérant : Félix Alcan.

Coulommiers. — Imprimerie Paul Brodard.

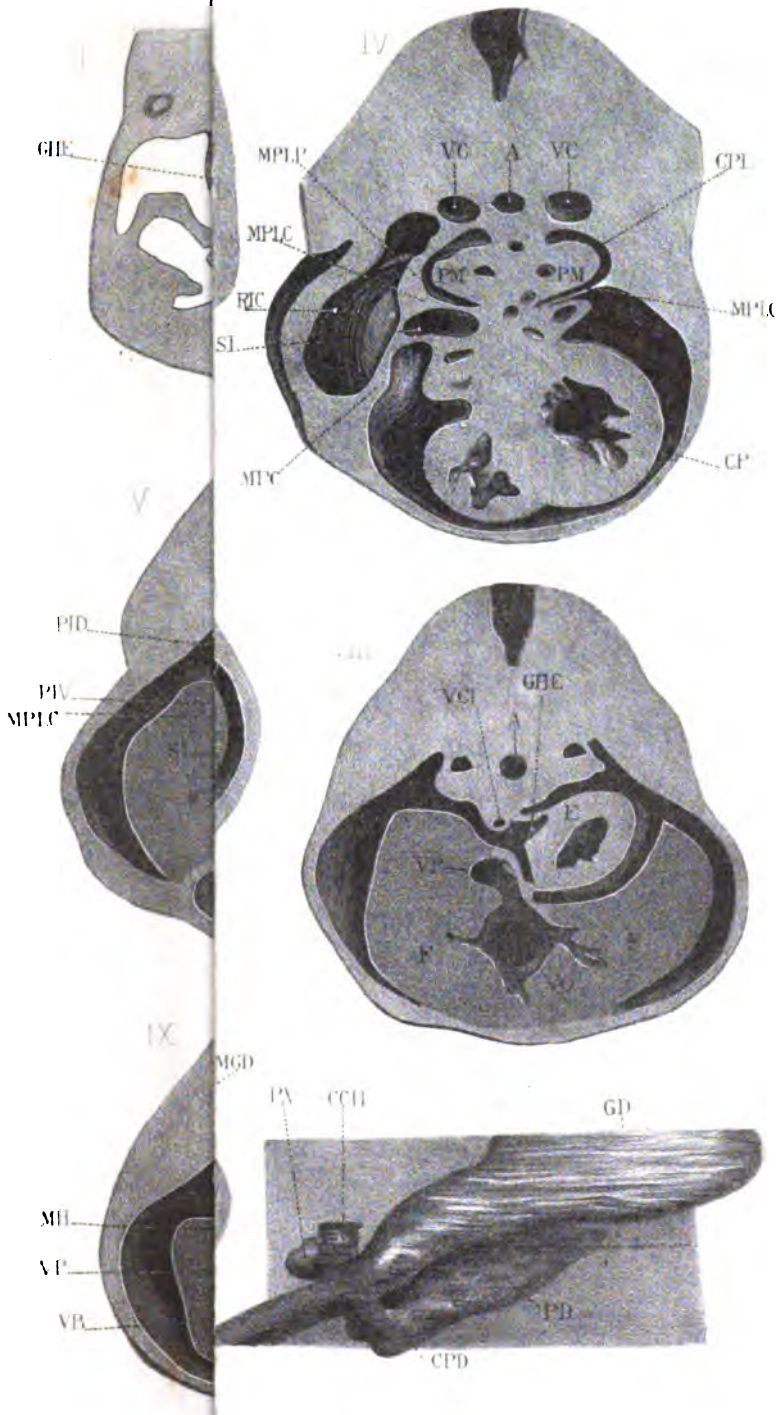

A. Benard, lith.

. Vaen, del.

phragme

SX

225385

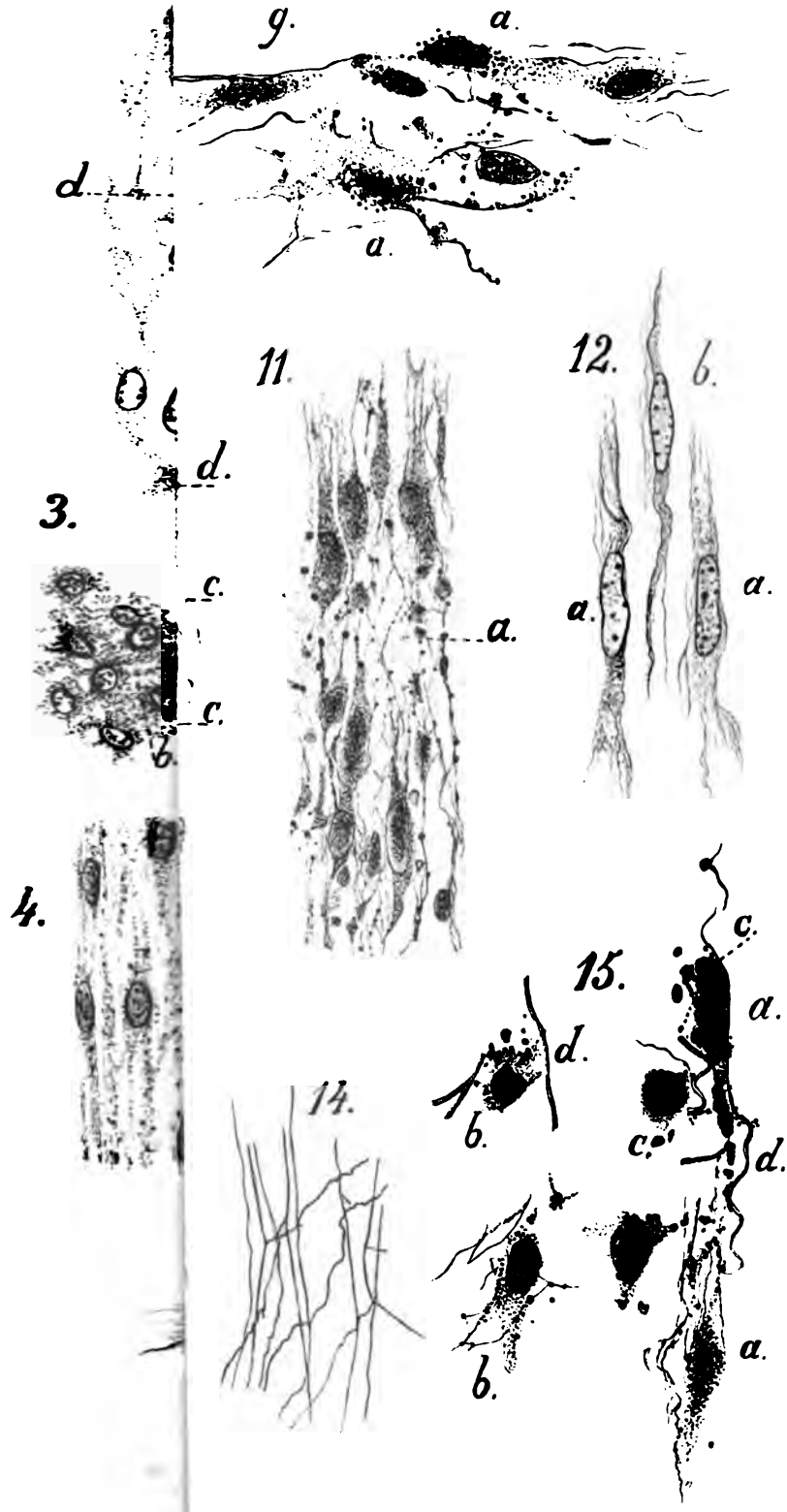

Loisel

Phototypie Berthaud.

16.

23.

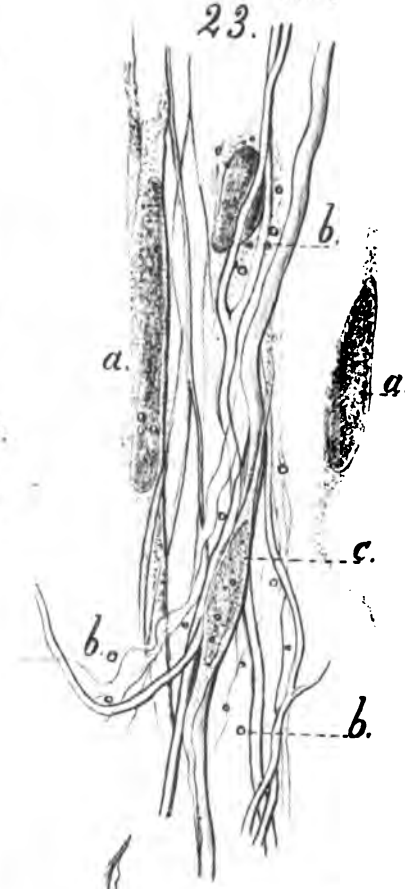

19.

26.

27.

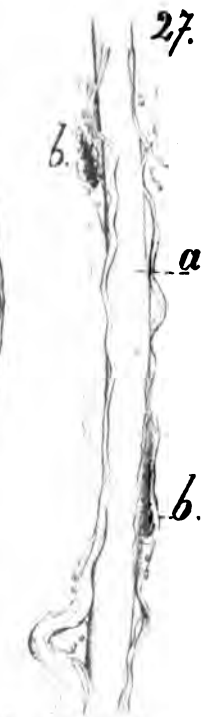

Phototypie Berthaud.

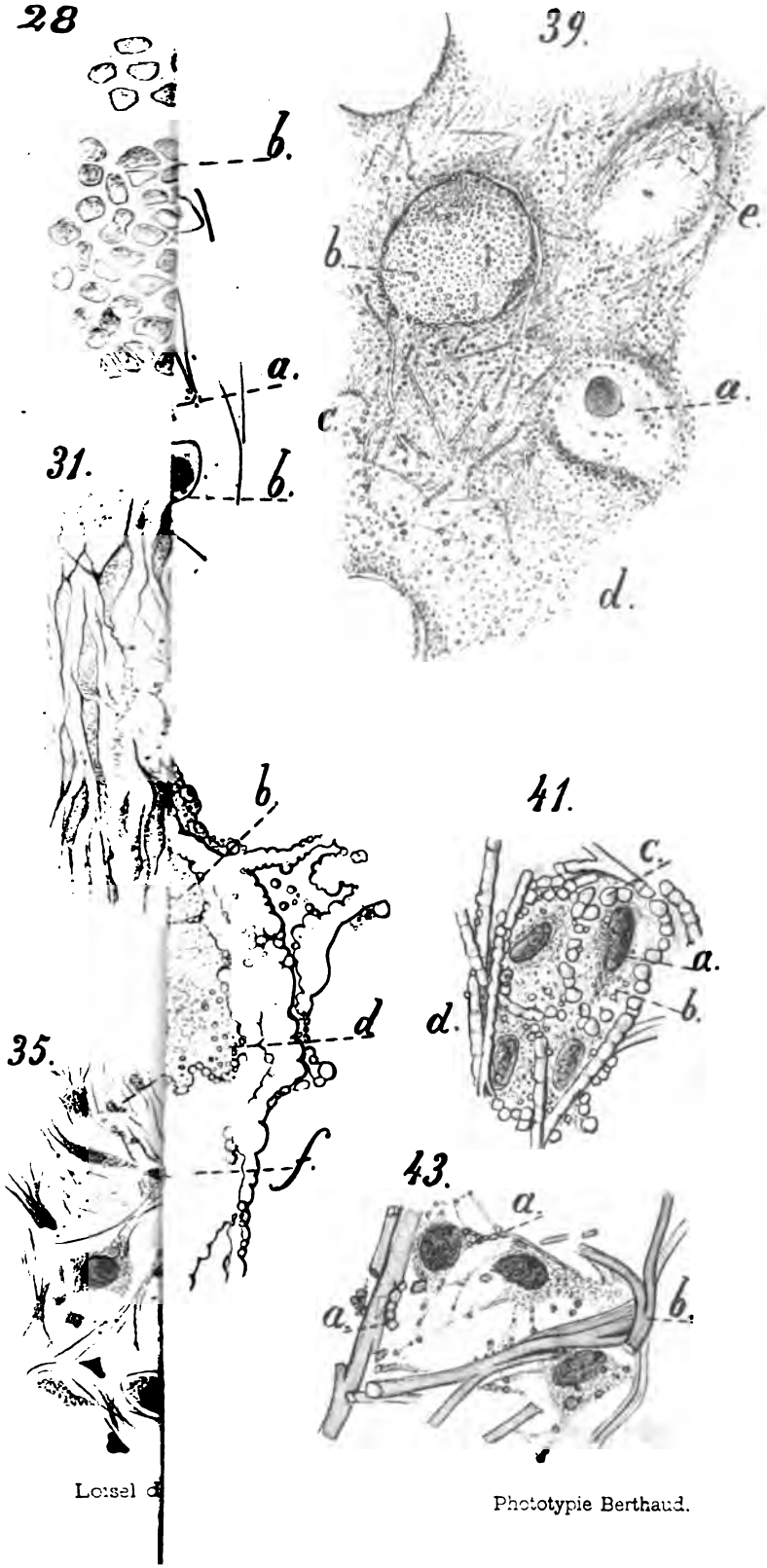

Loisel d

Phototypie Berthaud.

I



V



VI

XI

VIII

XII

XIII

Cornil et Karmanski del. ... nes.

A. Benard lith.

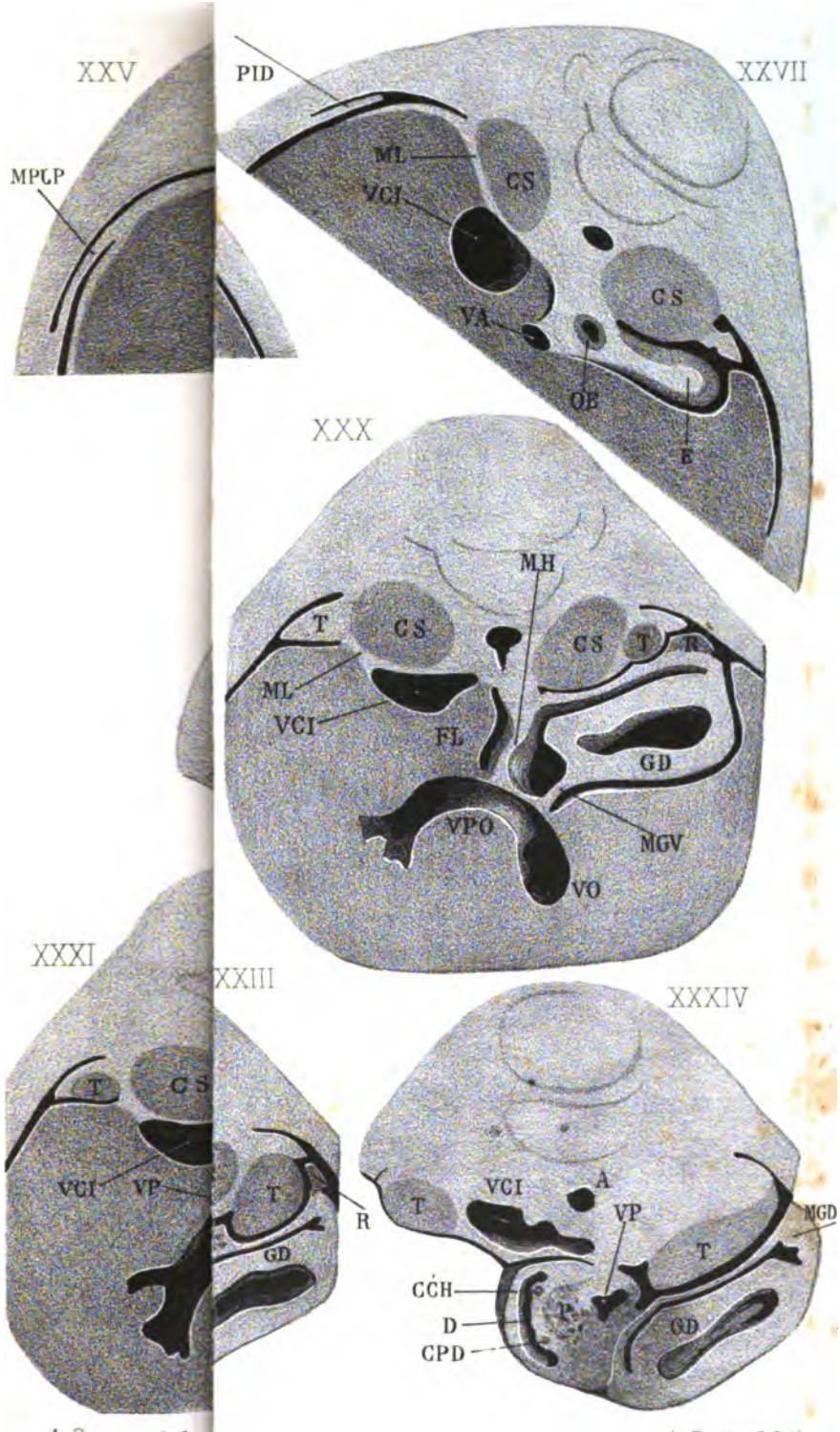
XXV
MPLP
PID
XXVII
ML
VCI
CS
VA
CS
OE
E
XXX
MH
T
CS
CS
T
R
ML
VCI
FL
GD
VPO
MGV
VO
XXXI
XXIII
T
CS
VCI
VP
T
R
GD
XXXIV
T
VCI
A
VP
MGD
T
CCH
D
CPD
GD
A. Swaen. del.
A. Bénard lith.

sentère

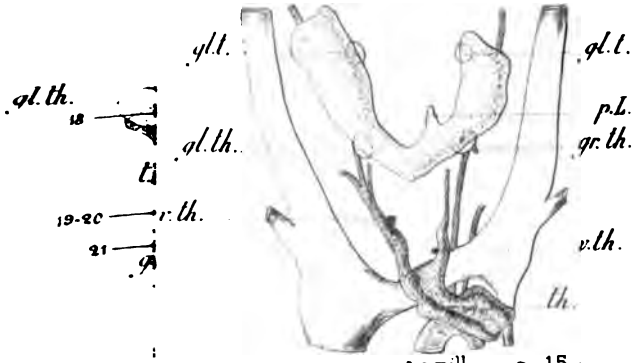

Fig. 7. Fœtus 29 mill. *a* (Gr. $\frac{15}{1}$)

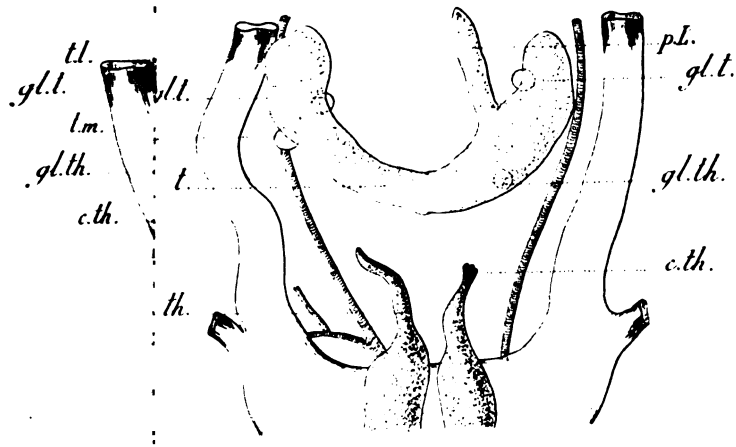

Fig. 8. Fœtus 37 mill. *a* (Gr. $\frac{15}{1}$)

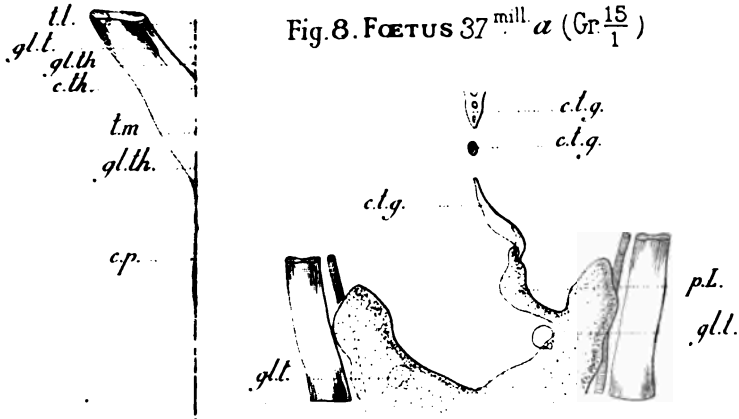

Fig. 9. Fœtus 37 mill. *c* (Gr. $\frac{15}{1}$)

P Verdun

Imp Cassan Fils Toulouse

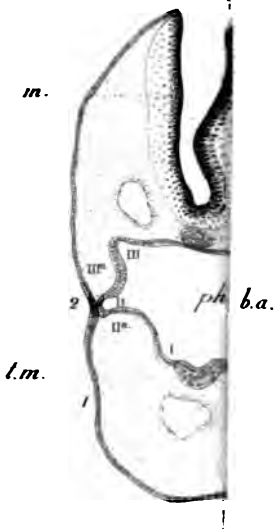

Fig.10. Embryon 5)

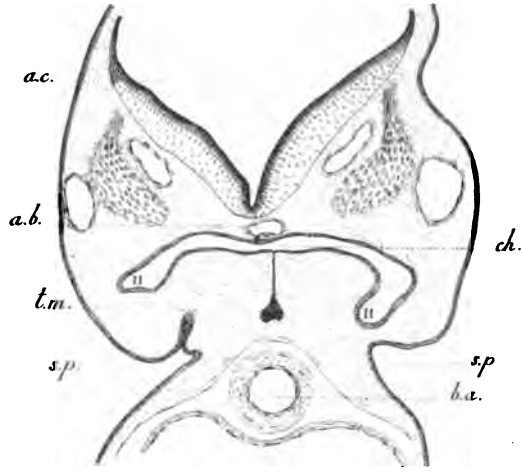

Fig.13. Embryon 6 mill. *a* (Gr. $\frac{30}{1}$)

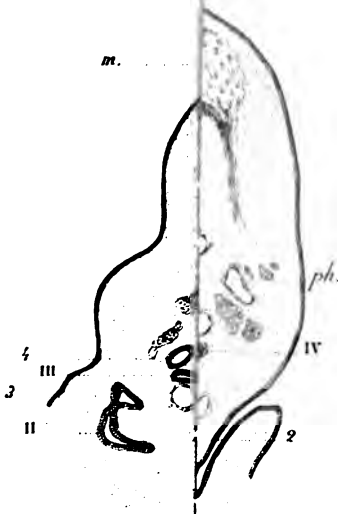

Fig.14. Em (Gr. $\frac{30}{1}$)

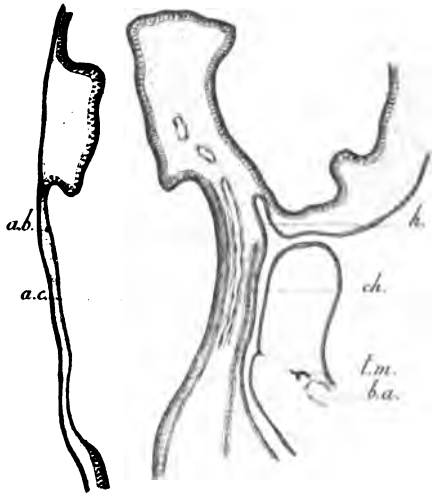

Fig.17. Embryon 8 mill. *b* (Gr. $\frac{15}{1}$)

P Verdun ad n

Imp Cassan Fils Toulouse



Fig. 18. ( )



Fig. 21. Embryon 14mill. a (Gr. $\frac{40}{1}$)

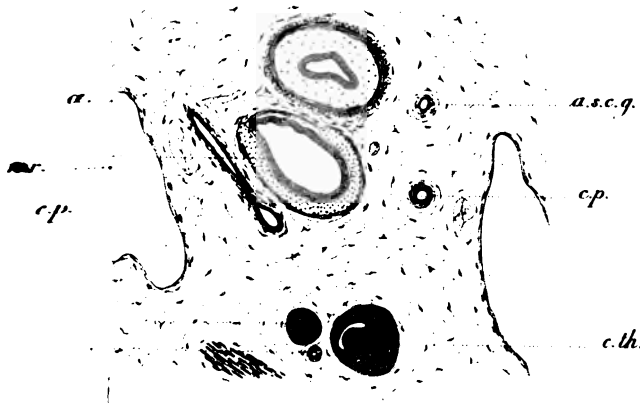

Fig. 24. Embryon 19mill b (Gr. $\frac{40}{1}$)

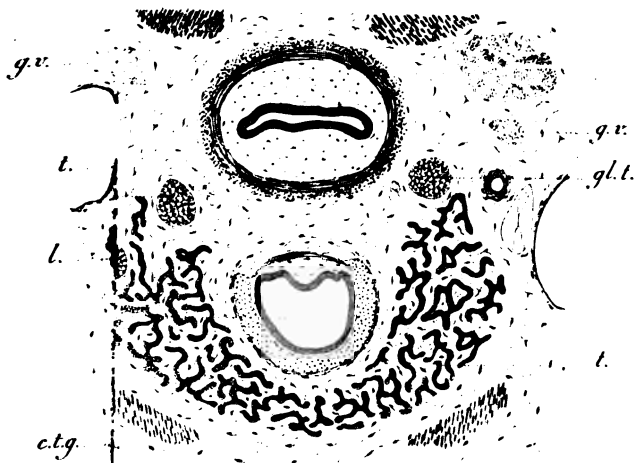

Fig. 27. Fœtus 32/40mill. a (Gr. $\frac{25}{1}$)

P. Ver

Imp. Cassan Fils Toulouse

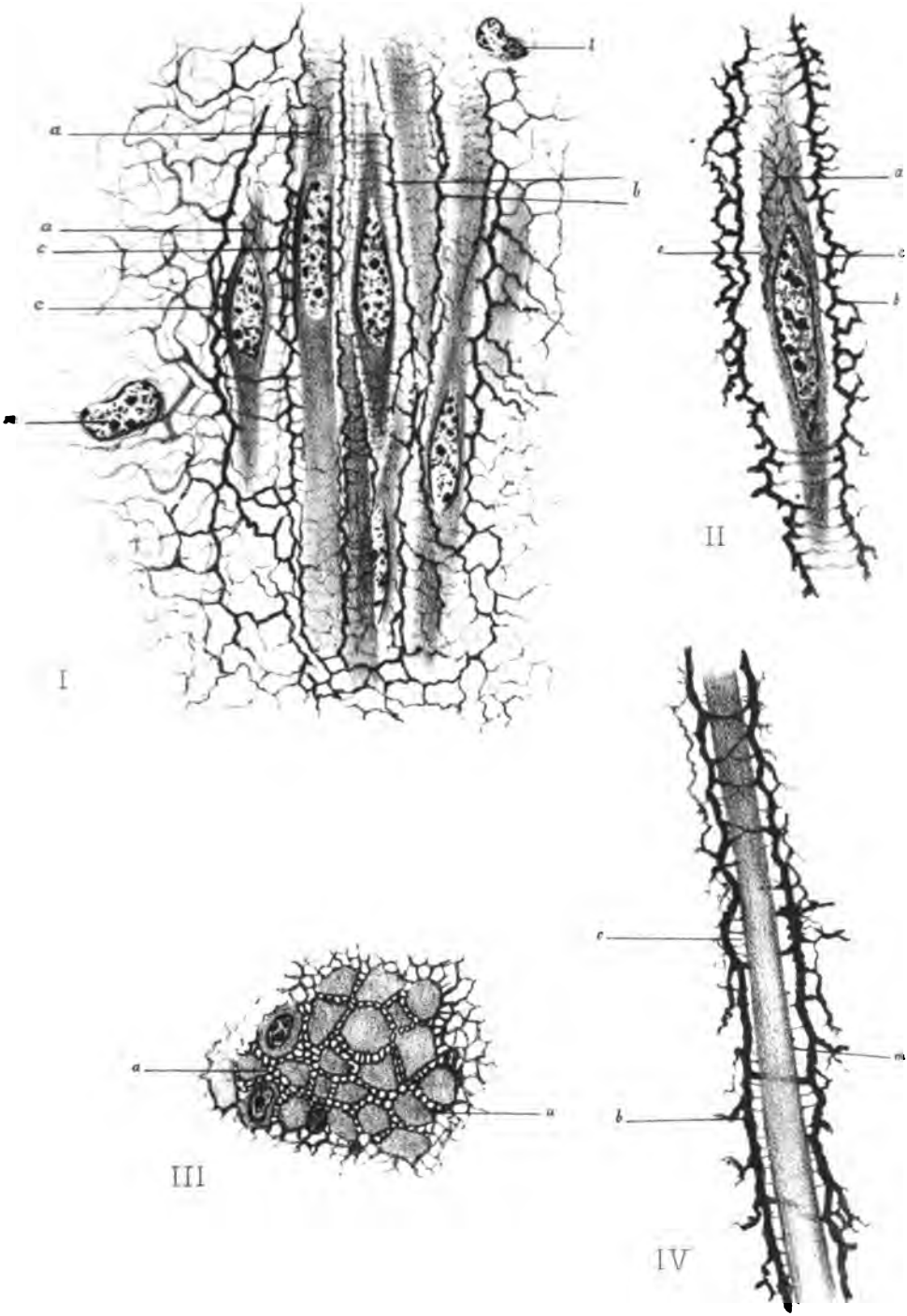

C Garnier del

Imp. E. Marchizet 9, rue Champollion, Paris

A. Bénard lith

Réseau conjonctif.

Félix Alcan éditeur.

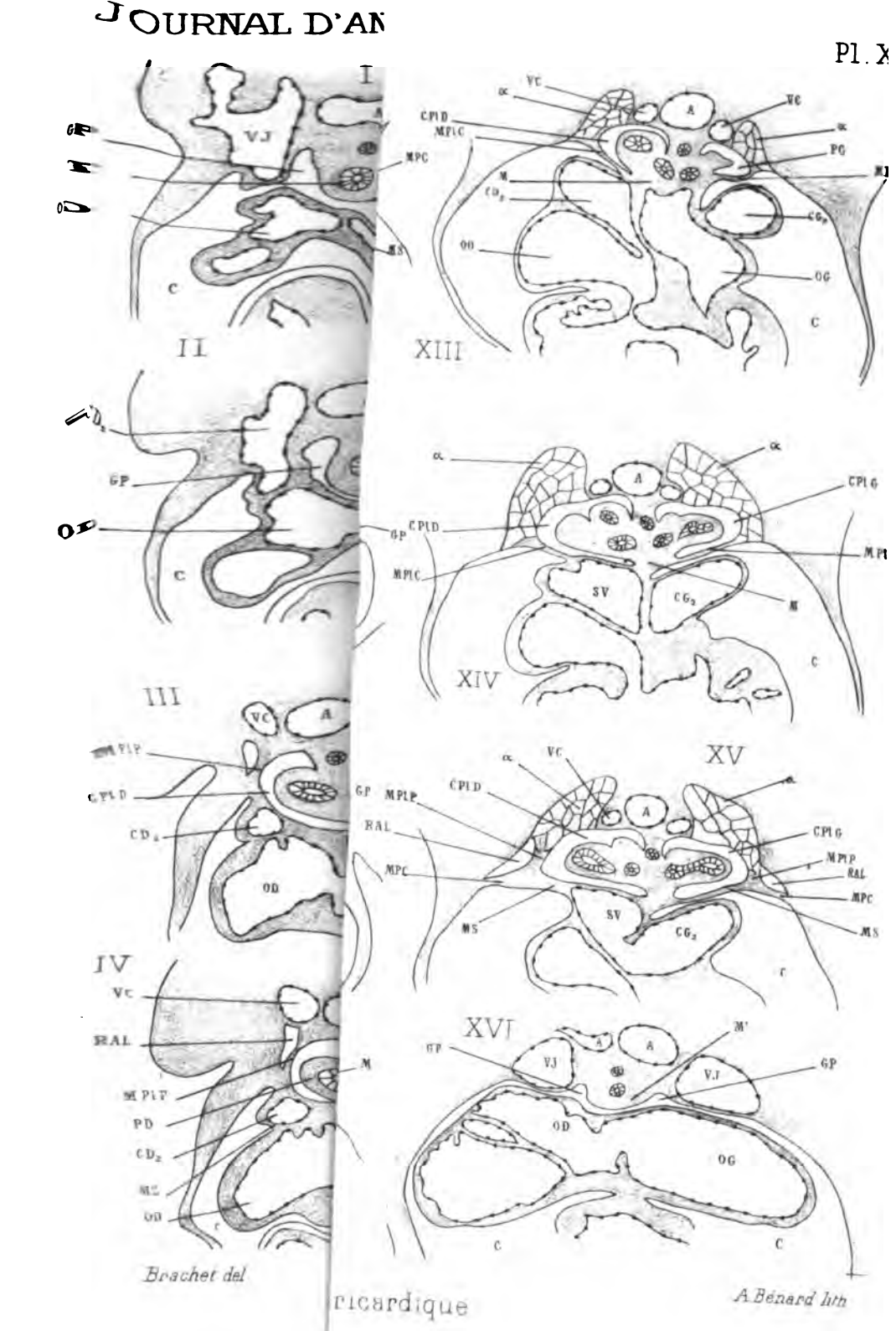

Brachet del

ricardique

A. Bénard lith

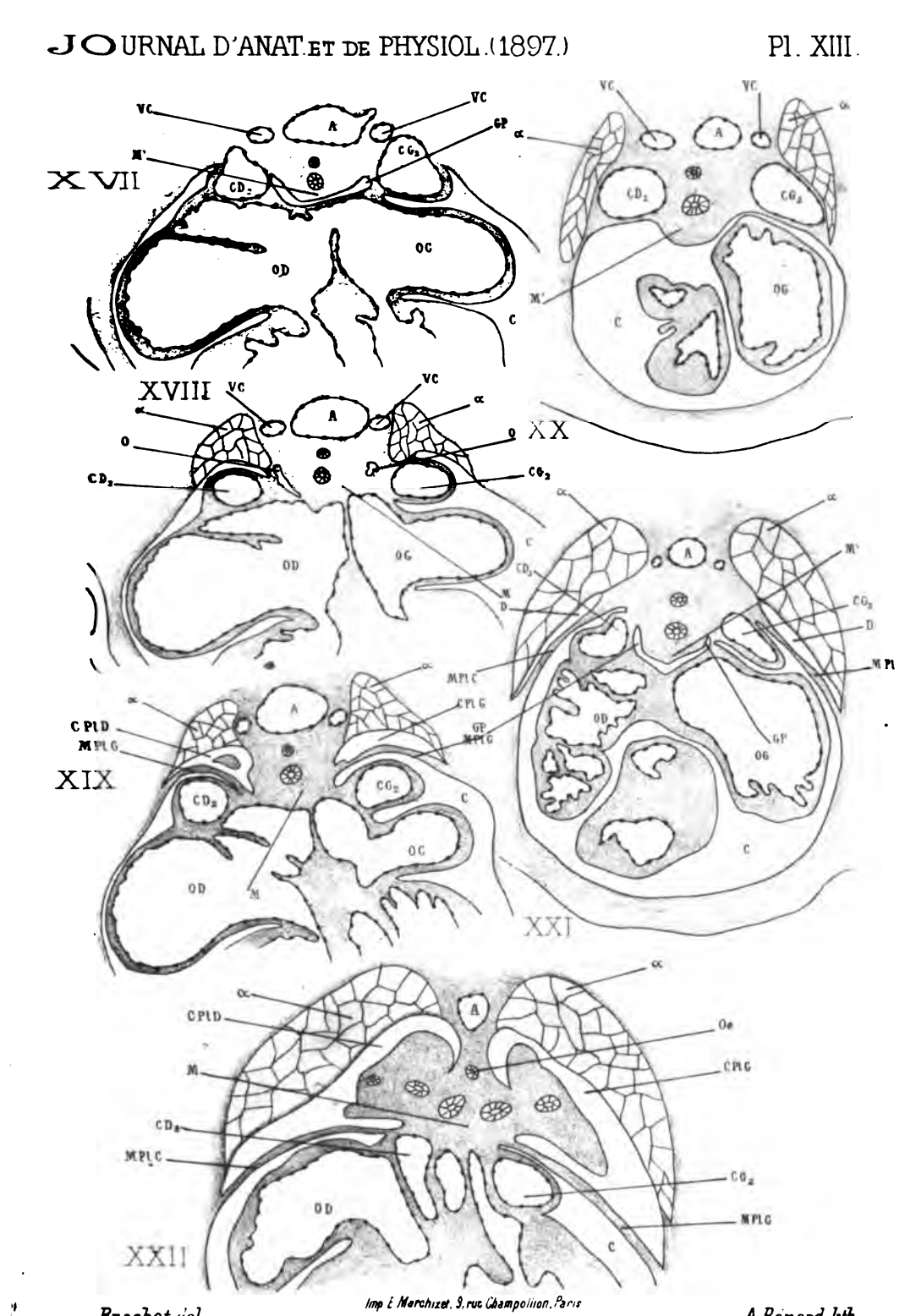

Brachet del. Imp. E. Merchizet, 9, rue Champollion, Paris *A. Benard lith.*

Développement des cavités pleurales et de la membrane pleuro-péricardique.

Félix Alcan éditeur.

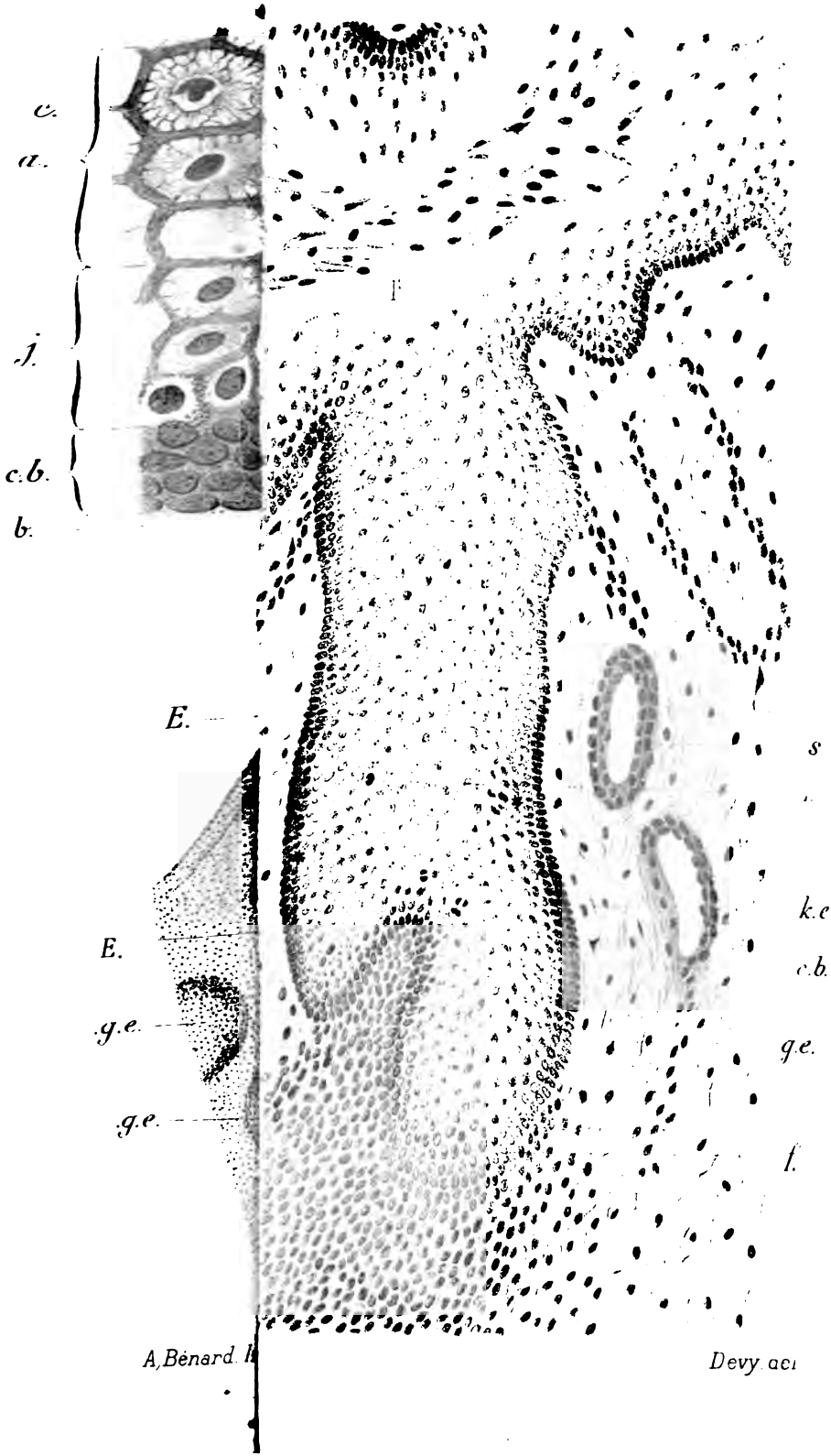
c.
a.
j.
c.b.
b.
E.
E.
g.e.
g.e.
s
k.e.
c.b.
g.e.
f.
A, Bénard. l
Devy. ac

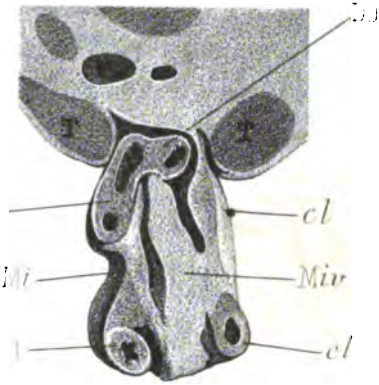



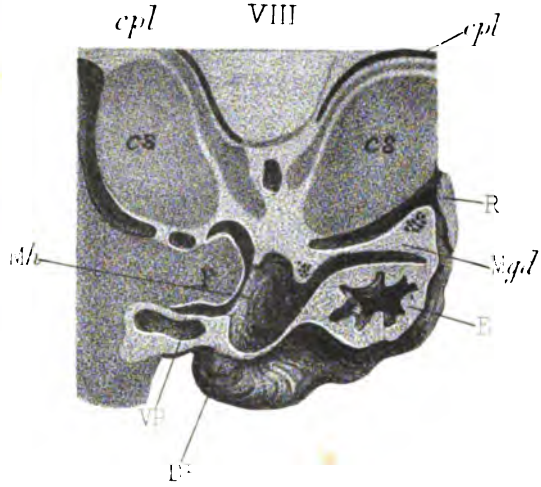

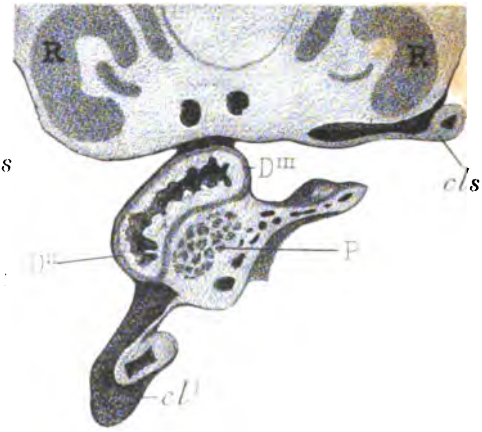

Swaen. del.

A. Benard. lith.

Mésentère.

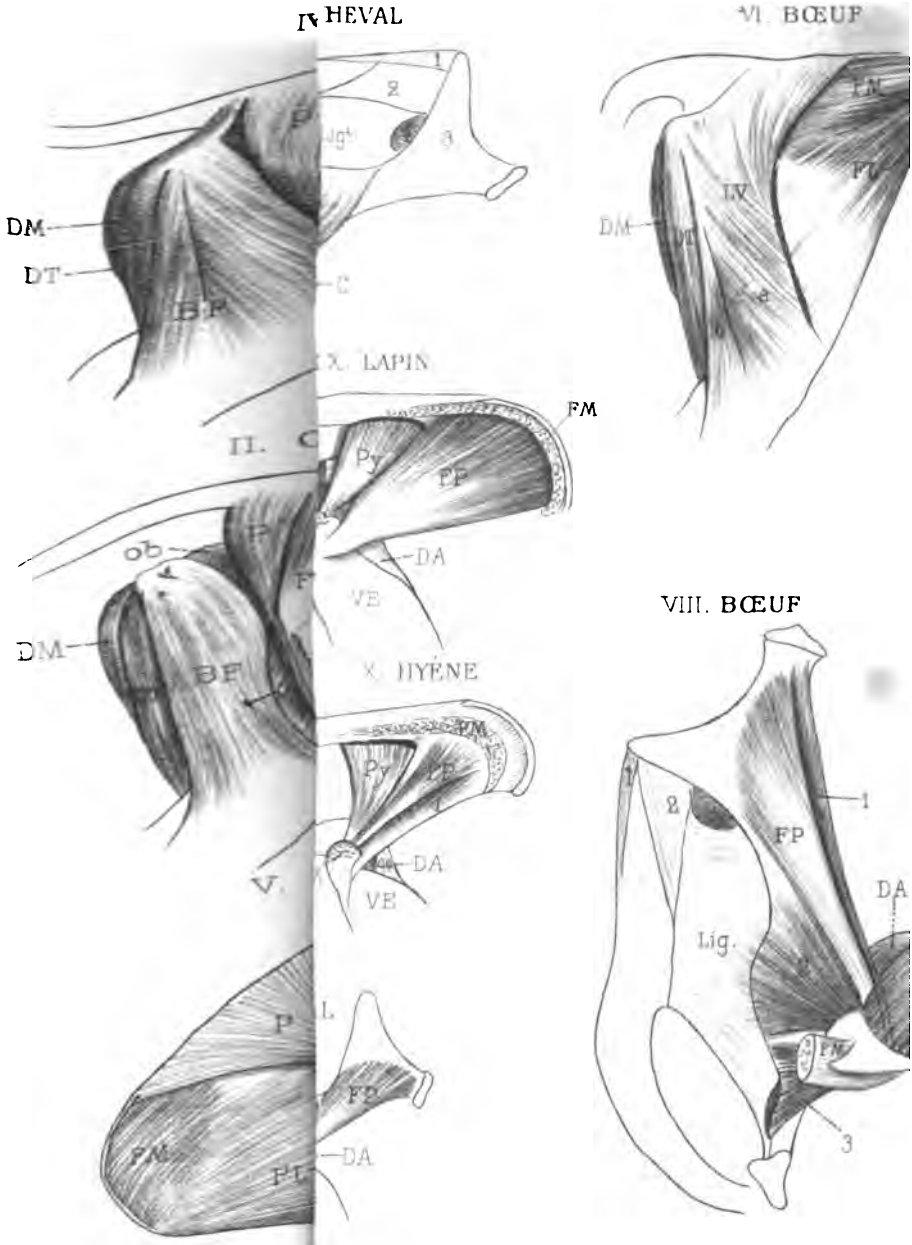

Lesbre del

A. Bénard lith

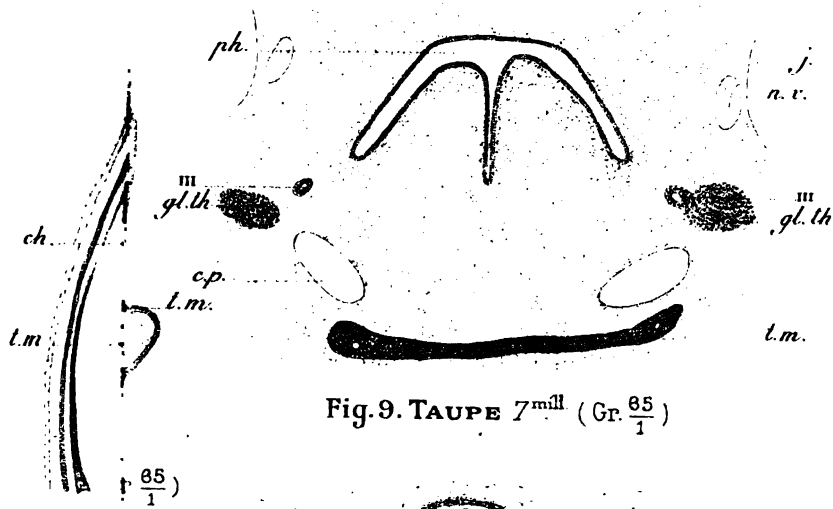

Fig. 9. TAUPE 7 mill. (Gr. $\frac{65}{1}$)

Fig. 1. (Gr. $\frac{65}{1}$)

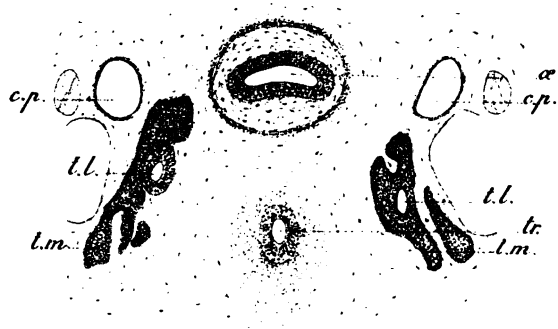



Fig. 10. TAUPE 10 mill. (Gr. $\frac{65}{1}$)

Fig. (Gr. $\frac{35}{1}$)

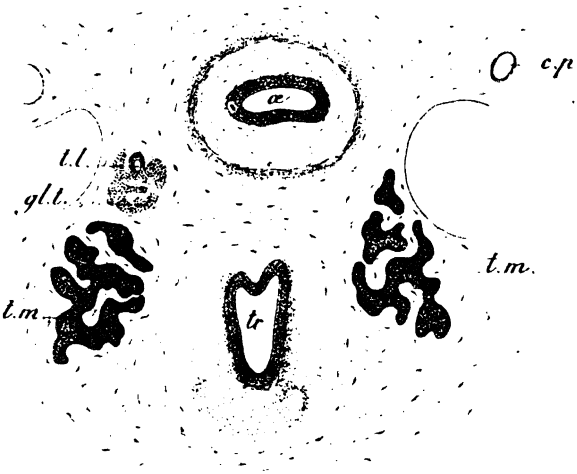

F (Gr. $\frac{380}{1}$) Fig. 11. TAUPE 13 mill. (Gr. $\frac{65}{1}$)

TAUPE

P Verdun

Imp. Cassan Fils Toulouse

225385